

# Diyabetik Maküla Ödeminde Pascal Grid Lazer Fotokoagülasyonu ile İlk Tecrübelerimiz\*

Our First Experience with Pascal Grid Laser Photocoagulation in Diabetic Macular Edema

Özcan KAYIKÇIOĞLU<sup>1</sup>, Göktuğ SEYMENOĞLU<sup>2</sup>, Nehir ZERDECİ<sup>3</sup>

Klinik Çalışma

Original Article

## ÖZ

**Amaç:** Patern taramalı lazer fotokoagulatör (Pascal); önceden belirlenmiş bir paterne göre atış yapabilen ve 10-30 ms gibi kısa atış süreleri kullanan yeni nesil bir fotokoagulatördür. Çalışmamızda diffüz maküler ödemli olan tip 2 diyabet hastalarında Pascal fotokoagulatör kullanılarak uygulanan grid lazer tedavisinin etkinliğinin ve güvenilirliğinin belirlenmesi amaçlandı.

**Gereç ve Yöntem:** Çalışmaya kliniğimiz retina birimine başvuran, daha önce hiç tedavi almamış, diffüz maküler ödemli 25 hastanın 30 gözü dahil edildi. Hastaların tedavi öncesi ve tedavi sonrası 1., 3. ve 6. aylarda tam göz muayeneleri yapıldı. Muayenelerde Snellen eşeli ile en iyi düzeltilmiş görme keskinlikleri alındı ve istatistiksel analiz için logMAR'a çevrildi. Maküla kalınlıkları spektral optik koherens tomografi (OKT) ile tedavi öncesi ve tedavi sonrası her vizite ölçüldü. Topikal anesteziden sonra Pascal fotokoagulatör ile cihaza spesifik grid paterni kullanılarak tedavi uygulandı. Lazer parametreleri ve komplikasyonlar kaydedildi.

**Bulgular:** Çalışmaya alınan hastaların yaş dağılımı 47-72 arasında ve yaş ortalaması 57.8±5.6 idi. Lazer uygulaması öncesi ortalama en iyi düzeltilmiş görme keskinlikleri (logMAR ile) 0.63±0.38 iken, lazer sonrası 1. ayda 0.68±0.47, 3. ayda 0.64±0.47, 6. ayda 0.66±0.47 olarak ölçüldü. Hastaların ortalama görme keskinlikleri arasında istatistiksel anlamlı fark izlenmedi. OKT ile ölçülen maküla kalınlıkları (MK) tedavi öncesi 370±164 µm iken, 1. ayda 383±180 µm, 3. ayda 374±191 µm, 6. ayda 356±196 µm olarak ölçüldü. Ortalama MK arasında istatistiksel anlamlı fark izlenmedi. Lazer uygulamasına bağlı komplikasyon izlenmedi.

**Sonuç:** Kısa dönem takiplerde, diffüz diyabetik maküla ödeminde Pascal lazer grid fotokoagülasyonu güvenilir olarak değerlendirildi. Hastaların görme keskinlikleri ve MK ele alındığında mevcut durumun korunabildiği görüldü. Tedavi etkinliğinin metabolik kontrolle yakından ilintili olduğu düşünüldü.

**Anahtar Kelimeler:** Diyabetik retinopati, fotokoagülasyon, maküler ödem, Pascal, patern taramalı lazer.

## ABSTRACT

**Purpose:** To assess the efficacy and safety of patterned scan (Pascal) grid laser treatment in diffuse diabetic macular edema.

**Materials and Methods:** Our study included 30 eyes of 25 patients with diffuse macular edema who were never treated before at our institution. All patients had detailed ophthalmologic examination at baseline and at 1, 3 and 6 months after treatment. Best corrected visual acuity (BCVA) was measured using Snellen chart and then converted to logMAR for statistical analysis. Macular thickness (MT) measurements were performed using spectral domain optical coherence tomography at baseline and at every visit thereafter. Treatment was performed with Pascal system by using its specific grid pattern. Laser parameters and complications were recorded.

**Results:** The mean age of the patients was 57.8±5.6 years. BCVA was 0.63±0.38 (logMAR) at baseline and 0.68±0.47 at 1 month, 0.64±0.47 at 3 months and 0.66±0.47 at 6 months after the treatment. MT was 370±164 µm at baseline and 383±180 µm at 1 month, 374±191 µm at 3 months and 356±196 µm at 6 months after the treatment. There was no statistically significant difference in BCVA and MT before and after the treatment in all visits. There was no complications recorded.

**Conclusion:** Grid photocoagulation by the Pascal system is found to be safe in diffuse diabetic macular edema in short term follow up. BCVA and MT were maintained in all patients at the end of follow up. The efficacy of the treatment seems to be closely related with the metabolic control.

**Key Words:** Diabetic retinopathy, macular edema, Pascal, patterned scan laser, photocoagulation.

Ret-Vit 2011;19:22-26

Geliş Tarihi : 26/11/2010

Kabul Tarihi : 30/12/2010

Received : November 26, 2010

Accepted : December 30, 2010

\* Bu çalışma TOD 44. Ulusal Oftalmoloji Kongresi'nde (Antalya, 2010) sözlü olarak sunulmuştur.

1- Celal Bayar Üniversitesi Tıp Fakültesi, Göz Hastalıkları A.D., Manisa, Prof. Dr.  
2- Celal Bayar Üniversitesi Tıp Fakültesi, Göz Hastalıkları A.D., Manisa, Yrd. Doç. Dr.  
3- Celal Bayar Üniversitesi Tıp Fakültesi, Göz Hastalıkları A.D., Manisa, Uzm. Dr.

1- M.D. Professor, Celal Bayar University School of Medicine, Department of Ophthalmology Manisa/TURKEY  
KAYIKÇIOĞLU O., orkayikioglu@gmail.com

2- M.D. Assistant Professor, Celal Bayar University School of Medicine, Department of Ophthalmology Manisa/TURKEY  
SEYMENOĞLU G., gseymano@gmail.com

3- M.D, Celal Bayar University School of Medicine, Department of Ophthalmology Manisa/TURKEY  
ZERDECİ N., nehir.murat@hotmail.com

Correspondence: M.D. Assistant Professor, Göktuğ SEYMENOĞLU  
Celal Bayar University School of Medicine, Department of Ophthalmology Manisa/TURKEY

## GİRİŞ

Diyabetli hastalarda görme kaybının en önemli nedeni diyabetik makülopatidir. Diyabetik retinopatinin (DRP) her aşamasında ortaya çıkabilir. Non-proliferatif DRP'li hastalarda görme kaybının %80'inden sorumludur. Diyabetik olgularda kan retina bariyerinin bozulması ile birlikte bazal membrandaki kalınlaşmalar ve perisit sayısındaki azalma, retina damarlarında geçirgenlik artışına neden olmakta ve makülanın dış pleksiform ve iç nükleer tabakalarında vasküler sızıntıya bağlı ekstraselüler sıvı toplanması meydana gelmektedir.<sup>1</sup> Diyabetik hastalarda retina kapillerlerinde görülen tıkanma sonucu doku hipoksisi ve otoregülasyona bağlı olarak arteriollerde dilatasyon oluşmaktadır. Diyabetik maküla ödemi tedavisinde lazer fotokoagülasyon uygulanmakta ve erken tedavi ile olguların %50'sinde görme kayıpları engellenebilmektedir.<sup>2</sup>

Grid tedavinin etki mekanizması tam olarak bilinmemektedir. Lazer yanıkları; koroidden iç retina katlarına doğru oksijen akımını arttıran, böylece vitreus oksijenizasyonunu arttıran ve vazokonstriksiyona neden olan fizyolojik pencereler olarak görev yapar.<sup>3-4</sup> Lazer uygulamaları sonucunda muhtemelen retina pigment epiteli (RPE) uyarımı ile RPE pompa fonksiyonu uyarılmakta ve fagositozunda uyarımı ile ödem emilimi artmaktadır. Lazer tedavisiyle ortaya çıkan atrofik alanlar nedeniyle kalan sağlıklı maküla katlarına daha fazla oksijen temin edilebileceği varsayılmaktadır. Diğer yandan lazer uygulaması sonucunda artan endotel replikasyonunun kapiller yapı geçirgenliğini olumlu yönde etkilediği düşünülmektedir.<sup>5</sup>

Konvansiyonel grid fotokoagülasyonda; maküla merkezinden 500 µm dışına, 100-150 µm spot büyüklüğünde, 100-150 ms süreyle ve birer spot ara ile dairesel veya ızgara şeklinde atış yapılabilmektedir. Bu standart parametrelerle enerji RPE tarafından absorbe edilir ve dış retina katlarında termal hasar meydana gelir. Meydana gelen ısı komşu retina dokularını da etkiler ve böylece orijinal yanığın neden olduğu doku hasarı genişler.<sup>6-7</sup> Bu genişleyen hasarlı retina dokularından salgılanan inflamatuvar sitokinler de çeşitli yan etkilerin ortaya çıkmasına neden olur.<sup>8</sup>



Resim 1a: Pascal lazer sistemi.

Patern taramalı lazer fotokoagulatör (Pascal; Opti-Medica Corp., Santa Clara, California, USA); yarı otomatik, ayak pedalının tek bir aktivasyonu ile tek ya da 56 spota kadar önceden belirlenmiş bir paterne göre atış yapabilen ve 10-30 ms gibi kısa atış süreleri kullanan yeni nesil bir fotokoagulatördür (Resim 1, 2). Konvansiyonel lazerlere göre kullanılan kısa atım süreleri; çevre retina dokularındaki termal hasarın minimuma inmesine neden olur. Ayrıca bu lazerin etki mekanizması sadece termal hasarla sınırlı kalmaz aynı zamanda melanazom seviyesinde mikro kabarcıklar oluşturarak mekanik etki de gösterir.<sup>6-7</sup>

Çalışmamızın amacı; diffüz maküler ödemi olan tip 2 diyabet hastalarında Pascal fotokoagulatör kullanılarak uygulanan grid lazer tedavisinin etkinliğinin ve güvenilirliğinin belirlenmesidir.


## GEREÇ VE YÖNTEM

Çalışmaya kliniğimiz retina birimine başvuran, daha önce hiç tedavi almamış, diffüz maküler ödemli 40 tip 2 diyabet hastasının 40 gözü dahil edildi. Takiplerine devam edemeyecek olanlar, optik ortam bulanıklığı nedeniyle efektif tedavi uygulanamayan ve takip sürecinde sonuçları etkileyebilecek komplikasyon gelişen hastalar çalışmadan çıkartıldı ve 25 hastanın 30 gözü istatistiksel analize tabii tutuldu. Hastaların tedavi öncesi ve tedavi sonrası 1., 3. ve 6. ayda dilate fundus muayenelerini de içeren tam oftalmolojik muayeneleri yapıldı. Tüm hastaların tedavi öncesinde fundus floresein anjiyografileri değerlendirilerek diffüz maküla ödemi tanısı ve lazer fotokoagülasyon endikasyonları kondu. En iyi düzeltilmiş görme keskinlikleri Snellen eşeli ile alındı ve istatistiksel analiz için logMAR'a çevrildi.

Maküla kalınlıkları (MK) spektral optik koherens tomografi (OKT) (Spectral OCT/SLO system, OPKO Health Inc., Miami, FL, USA) ile tedavi öncesi ve tedavi sonrası her vizite değerlendirildi. Topikal anesteziden sonra Pascal fotokoagulatör ile cihaza spesifik grid paterni kullanılarak Mainster standart kontakt lensi (Ocular Instruments Inc., Bellevue, Washington, USA) ile tedavi uygulandı. Her hastaya 112 atış, 100 µ spot çapı, 10 msn, 150-250 mW enerji düzeyi ile işlem uygulandı.



Resim 1b: Pascal lazer ekranı.



**Resim 2:** Pascal fotokoagülasyon paternleri.

Tedavi sırasında ve sonrasında görülebilecek komplikasyonlar kaydedildi. Çalışmanın istatistiksel analizinde SPSS 11.0 programı ile eşleştirilmiş örneklerde T testi kullanıldı. P değerinin 0.05'in altında olması istatistiksel olarak anlamlı kabul edildi.

### BULGULAR

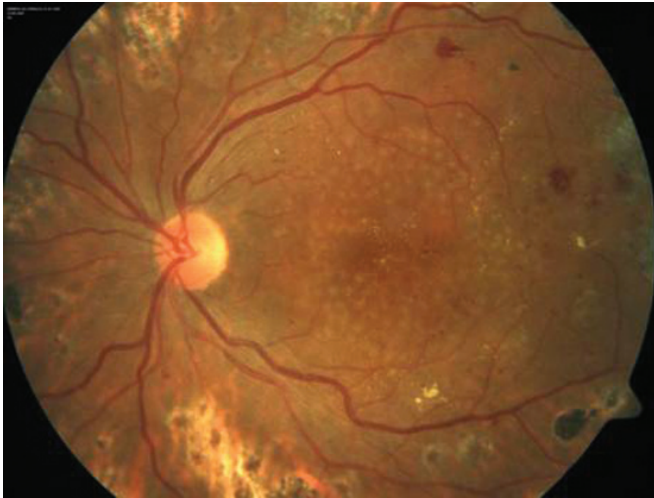Çalışmaya 6 aylık takipleri tamamlanabilen ve intravitreal enjeksiyon, pars plana vitrektomi, ikinci bir lazer uygulaması gibi ilave girişim gerektirmeyen 25 (14 kadın, 11 erkek) hastanın 30 gözü alındı. 5 hastanın 2 gözü çalışmaya dahil edildi. Çalışmaya alınan hastaların yaş dağılımı 47-72 arasında ve yaş ortalaması  $57.8 \pm 5.6$  idi. Lazer fotokoagülasyon öncesi ortalama görme keskinlikleri logMAR ile  $0.63 \pm 0.38$  iken tedavi sonrası 1. ayda  $0.68 \pm 0.47$ , 3. ayda  $0.64 \pm 0.47$ , 6. ayda  $0.66 \pm 0.47$  olarak ölçüldü. Hastaların ortalama görme keskinlikleri

arasında istatistiksel olarak anlamlı fark izlenmedi. OKT ile ölçülen MK; tedavi öncesi  $370 \pm 164 \mu\text{m}$  iken, 1. ayda  $383 \pm 180 \mu\text{m}$ , 3. ayda  $374 \pm 191 \mu\text{m}$ , 6. ayda  $356 \pm 196 \mu\text{m}$  olarak ölçüldü. Ortalama MK arasında istatistiksel olarak anlamlı fark görülmemesine rağmen 6. ayda düşme eğilimine geçtiği izlendi. Hastaların hiçbirinde lazer uygulamasına ait komplikasyon izlenmedi. Hastaların ortalama HbA1c düzeyleri  $7.14 \pm 1.04$  mg/dl saptandı.

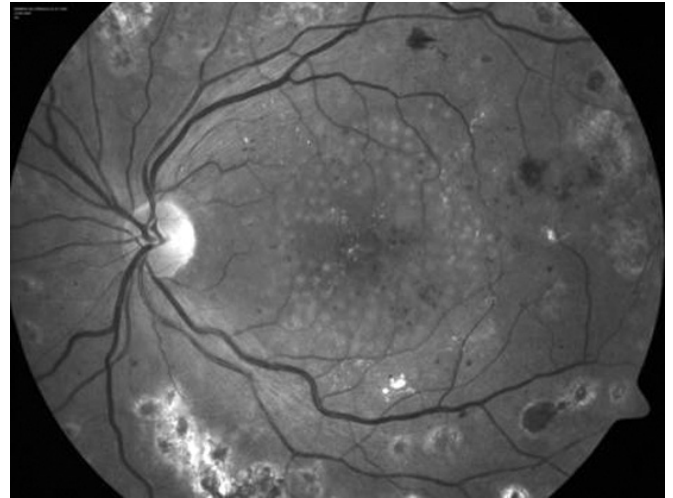
Resim 3'de; 6 no'lu hastaya ait lazer fotokoagülasyondan sonra elde edilen renkli (a) ve kırmızıdan yoksun (b) fundus fotoğrafları ve aynı hastanın tedaviden önce (c) ve tedaviden 6 ay sonraki (d) OKT bulguları izlenmektedir. Resim 4'de ise; 21 no'lu hastaya ait lazer fotokoagülasyondan sonra elde edilen renkli (a) ve kırmızıdan yoksun (b) fundus fotoğrafları ve aynı hastanın tedaviden önce (c) ve tedaviden 6 ay sonraki (d) OKT bulguları izlenmektedir.

### TARTIŞMA

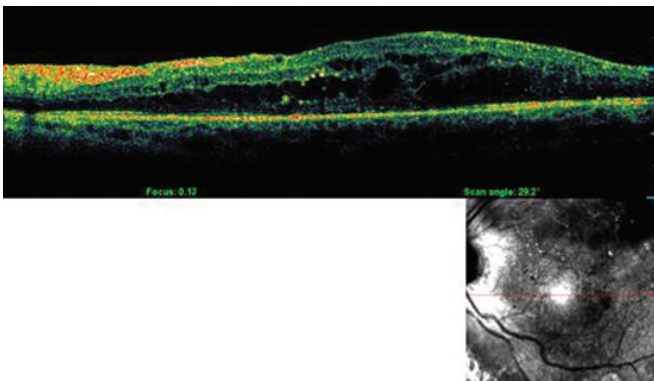
Diyabetik retinopati erken tedavi çalışma grubu (ETDRS), diyabetik maküler ödemde gerek grid paternde fotokoagülasyonun, gerek mikroanevrizmaların fokal fotokoagülasyonunun etkinliğini bildirmiştir.<sup>2</sup> Fotokoagülasyonun terapotik etkisi RPE'deki termal etkiye sekonder meydana gelmektedir.



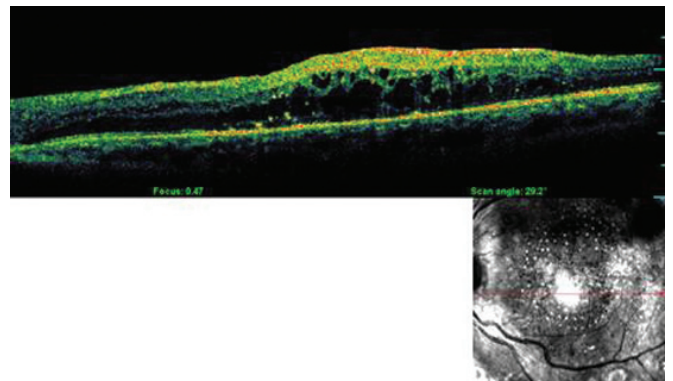
**Resim 3a:** 6 no'lu hastaya ait lazer fotokoagülasyondan sonra elde edilen renkli fundus fotoğrafı.



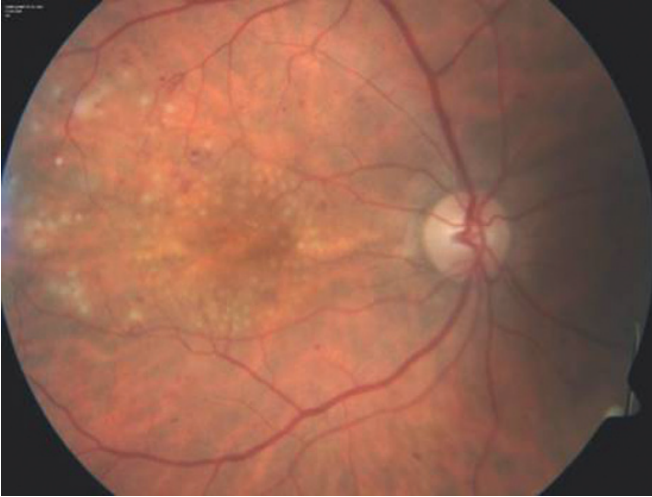**Resim 3b:** 6 no'lu hastaya ait lazer fotokoagülasyondan sonra elde edilen kırmızıdan yoksun fotoğraf.



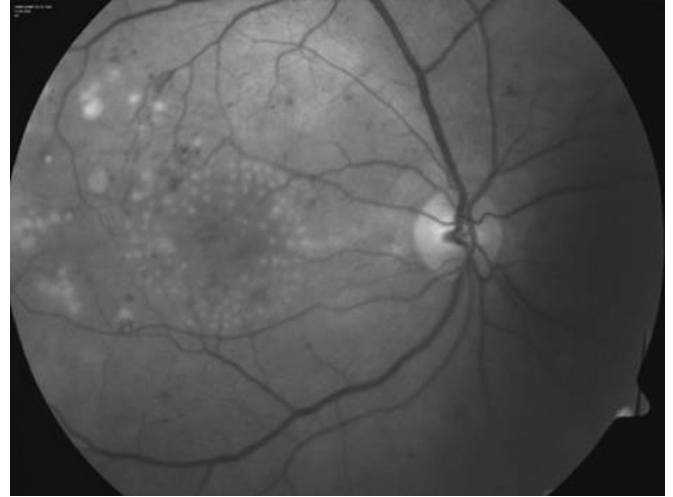
**Resim 3c:** 6 no'lu hastaya ait tedaviden önceki OKT görüntüsü.



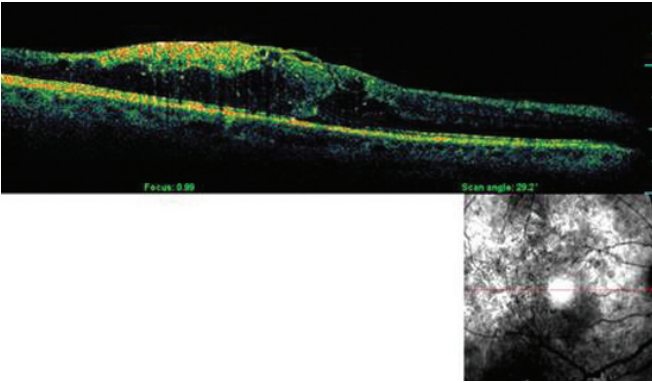
**Resim 3d:** 6 no'lu hastaya ait tedaviden sonraki OKT görüntüsü.



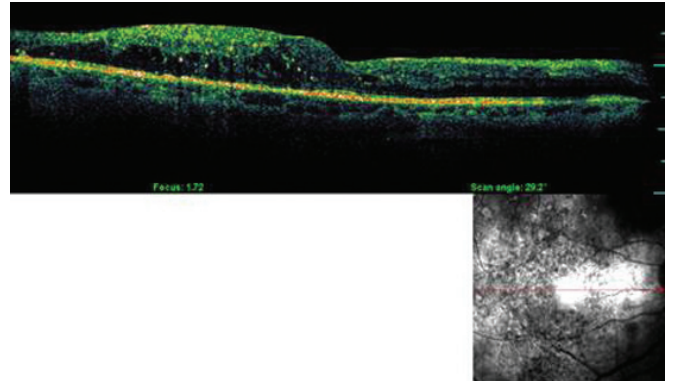
**Resim 4a:** 21 no.'lu hastaya ait lazer fotokoagülasyondan sonra elde edilen renkli fundus fotoğrafı.



**Resim 4b:** 21 no.'lu hastaya ait lazer fotokoagülasyondan sonra elde edilen kırmızdan yoksun fotoğrafı.



**Resim 4c:** 21 no.'lu hastaya ait tedaviden önceki OKT görüntüsü.



**Resim 4d:** 21 no.'lu hastaya ait tedaviden sonraki OKT görüntüsü.

Ancak kullanılan sürelerle ilgili olarak bu termal etki çevre dokularda eş zamanlı kollateral hasara neden olabilir. Bu nedenle konvansiyonel lazer tedavisinde kullanılan uzun atım sürelerinin (100-150 ms) makülada lazer skarlarının genişlemesine ve buna bağlı olarak da RPE atrofisinin büyümesine ve parasantral skotomlara neden olduğu bilinmektedir.<sup>9-10</sup> Pascal lazer sistemi maküler fotokoagülasyon için 10-20 ms gibi düşük atım süreleri kullanır. Buna bağlı olarak koroid ve iç retina katlarına azalmış ısı difüzyonu sonucu bu dokularda daha az hasar meydana gelir ve görme alanı defektleri daha az görülür.<sup>7</sup> Muqit ve ark., 10-20 ms gibi kısa sürelerde uygulanan fotokoagülasyonun retinanın dış tabakalarında efektif tutulduğunu fourier domain OKT bulguları ve fundus otofloresansı yöntemleriyle göstermişlerdir.<sup>11</sup> 2010 yılında yapılan bir çalışmada; 61 diffüz diyabetik maküla ödemi olan hastaya Pascal lazer sistemi ile 10-20 ms süreyle grid tedavi uygulanmış, ortalama 5 ay takip edilmiş ancak başarı kriteri olarak biomikroskopide retinal kalınlığının kaybolmasını almışlardır.

Bu başarı kriterine göre %62 oranında başarı bildirmişlerdir. Maküla damarlarında hasarlanma, subretinal eksudasyon, intraretinal kanama, subretinal hemoraji gibi bir komplikasyona rastlamamışlar ve Pascal sisteminin güvenilir olduğunu belirtmişlerdir.<sup>12</sup>

Başka bir çalışmada; 18'ini diyabetik hastaların oluşturduğu 21 maküla ödemi olan göze Pascal grid paterni kullanılarak tedavi yapılmış. Görme keskinliği tedavi öncesi 20/54 iken tedavi sonrasında 20/56 bulunmuş. Hastaların %71'inde ortalama santral maküla kalınlığında düzelleme saptanmış. İki gözde retinal hemoraji saptanmış, ancak bunlar görmede azalmaya neden olmadan spontan düzelmiş.<sup>13</sup> Sanghvi ve ark. diffüz diyabetik maküla ödemi olan 7 göze Pascal grid paterni ile tedavi uygulamışlar, ortalama 8 hafta sonunda istatistiksel olarak anlamlı görme artışı elde edememişlerdir. Tedaviye bağlı komplikasyona rastlamamışlardır.<sup>14</sup> Yakın zamanda 5 diffüz diyabetik maküla ödemi, 5 fokal diyabetik maküla ödemi olan toplam 10 gözün dahil edildiği bir çalışmada, 100  $\mu$  spot çapı, 10 ms süre ile ve silik retinal yanıklar oluşturacak şekilde 3 göze grid paterni, diğer gözlere ise farklı paternlerde tedavi uygulanmış.

Fotokoagülasyondan 3 ay sonra tedavi edilen sek-törlerde ortalama maküla kalınlığı 309  $\mu$ 'dan 289  $\mu$ 'a düşmüş ( $p=0.02$ ), ancak ortalama santral maküla kalınlığı tedavi öncesinde 286  $\mu$  iken, tedaviden 3 ay sonra 288  $\mu$  saptanmış ( $p=0.82$ ). Son vizitte görme keskinliğinde 1 snellen sırası artış saptanmış, ancak bu istatistiksel olarak anlamlı bulunmamış ( $p=0.08$ ).<sup>15</sup> Çalışmamızda ise toplam 30 göz dahil edildi ve en az 6 ay takip edildi.

Görme keskinliğinde tedavi öncesine göre istatistiksel olarak anlamlı fark saptanamadı. Tedavi öncesi ortalama santral maküla kalınlığı 370  $\mu$  iken, 6 ay sonra 356  $\mu$  saptandı. Hastalarımızın hiçbirinde tedaviye bağlı komplikasyon izlenmedi. Hastaların ortalama HbA1c düzeylerinin 7.14 mg/dl saptanması hastalarımızda diyabetin metabolik kontrolünün kötü olduğunu düşündürdü. Nitekim sistemik risk faktörlerinin ve kötü metabolik kontrolün diyabetik maküla ödeminde tedavi etkinliği üzerinde önemli etkilerinin bulunduğu daha önce yapılmış pek çok çalışmada gösterilmiştir.<sup>16</sup>

Günümüzde modifiye ETDRS tekniği konvansiyonel lazerlerle maküla fotokoagülasyonu için silik gri, eşik değerinde lazer yanıkları önermektedir. Spot büyüklüğü 50  $\mu$ , atım süresi ise 50-100 ms olarak önerilmektedir.<sup>15</sup> Çalışmamızda kullandığımız Pascal sistemi önceden belirlenmiş bir paterndeki lazer spotlarının düşük parametrelerle kontrollü olarak uygulanmasına olanak verir. Yine günümüzde Pascal sistemine benzer olarak mikropulse lazer sistemleri ile eşik altı parametreler kullanılarak iyi sonuçlar alınmaktadır.<sup>17-18</sup>

Pascal sistemi ile düşük parametreler kullanılarak yapılan lazer tedavisinden 1 saat sonra elde edilen forier domain OKT görüntülerinde lazer yanığına işaret eden değişikliklerin daha çok dış nükleer tabaka ile dış pleksiform tabakalar arasında orta düzeyde reflektivite artışına neden olan vertikal bantlar olduğu ve iç retina tabakalarının tamamen intakt kaldığı saptanmıştır.<sup>15</sup> Halbuki konvansiyonel lazer ile yapılan tedavilerden 1 saat sonra alınan OKT görüntülerinde ise; retinada tam kat bir hiperreflektivite izlenmektedir.<sup>19</sup>

Sonuç olarak kısıtlı tecrübemiz göz önüne alındığında; Pascal maküler grid fotokoagülasyon sisteminin konvansiyonel lazerlere göre daha az doku hasarı yaratması, hasta-hekim konforunu artırıcı özellikleri olması yanında güvenilir ve klinik etkinliğinin konvansiyonel parametrelerle kıyaslanabilir olduğu görülmektedir.

## KAYNAKLAR/REFERENCES

1. Bresnick GH.: Diabetic macular edema. *Ophthalmology*. 1986;93:989-997.
2. Early Treatment Diabetic Retinopathy Study Group: ETDRS Report No: 1. Photocoagulation for diabetic macular edema. *Arch Ophthalmol*. 1985;103:1796-1806.
3. Stefansson E.: The therapeutic effects of retinal laser treatment and vitrectomy. A theory based on oxygen and vascular physiology. *Acta Ophthalmol Scand*. 2001;79:435-440.
4. Aiello LP, Avery RL, Arrigg PG, et al.: Vascular endothelial growth factor in ocular fluid of patients with diabetic retinopathy and other retinal disorders. *N Eng J Med*. 1994;331:1519-1520.
5. Gelişken Ö, Kaderli B.: Diabetik maküla ödeminde lazer fotokoagülasyonu tedavisi. *Ret-Vit*. 2004;12:1-6.
6. Jain A, Blumenkranz MS, Paulus Y, et al.: Effect of pulse duration on size and character of the lesion in retinal photocoagulation. *Arch Ophthalmol*. 2008;126:78-85.
7. Blumenkranz MS, Yellachich D, Andersen DA, et al.: Semiautomated patterned scanning laser for retinal photocoagulation. *Retina*. 2006;26:370-376.
8. Nonaka A, Kiryu J, Tsujikawa A, et al.: Inflammatory response after scatter laser photocoagulation in nonphotocoagulated retina. *Invest Ophthalmol Vis Sci*. 2002;43:1204-1209.
9. Schatz H, Madeira D, McDonald HR, et al.: Progressive enlargement of laser scars following grid laser photocoagulation for diffuse diabetic macular edema. *Arch Ophthalmol*. 1991;109:1549-1551.
10. Hudson C, Flanagan JG, Turner GS, et al.: Influence of laser photocoagulation for clinically significant macular oedema on short-wavelength and conventional automated perimetry. *Diabetologica*. 1998;41:1283-1292.
11. Muqit MMK, Gray JCB, Marcellino GR, et al.: Fundus autofluorescence and Fourier-domain optical coherence tomography imaging of 10 and 20 ms Pascal retinal photocoagulation treatment. *Br J Ophthalmol*. 2008;93:518-525.
12. Muqit MMK, Sanghvi C, McLauchlan R, et al.: Study of clinical applications and safety for Pascal laser photocoagulation in retinal vascular disorders. *Acta Ophthalmol*. 2010:16.
13. Modi D, Chirananand P, Akduman L.: Efficacy of patterned scan laser in treatment of macular edema and retinal neovascularization. *Clin Ophthalmol*. 2009;3:465-470.
14. Sanghvi C, McLauchlan R, Delgado C, et al.: Initial experience with the Pascal photocoagulator: a pilot study of 75 procedures. *Br J Ophthalmol*. 2008;92:1061-1064.
15. Muqit MM, Gray JC, Marcellino GR, Henson DB, et al.: Barely visible 10-millisecond pascal laser photocoagulation for diabetic macular edema: observations of clinical effect and burn localization. *Am J Ophthalmol*. 2010;149:979-986.
16. Apaydın C, Akar Y, Müftüoğlu Fİ ve ark.: Diabetik maküla ödemi olgularda hasta profillerinin uygulanan grid lazer fotokoagülasyonu tedavi sonuçları üzerine etkisinin belirlenmesi. *Ret-Vit*. 2007;15:17-20.
17. Luttrul JK, Musch DC, Mainster MA.: Subthreshold diode micro-pulse photocoagulation for the treatment of clinically significant macular oedema. *Br J Ophthalmol*. 2005;89:74-80.
18. Moorman CM, Hamilton AM.: Clinical applications of the Micro-pulse diode laser. *Eye*. 1999;13:145-150.
19. Framme C, Walter A, Prahs P, et al.: Structural changes of the retina after conventional laser photocoagulation and selective retina treatment (SRT) in spectral domain OCT. *Curr Eye Res*. 2009;34:568-579.