

İNFLAMATUAR VASKÜLER RETİNA HASTALIKLARI

Eales Hastalığı

Eales Disease

Nihal DEMİRCAN

ÖZ

Eales hastalığı enflamasyon, iskemi ve neovaskularizasyonla seyreden periferik retina damar hastalığıdır. Etiyopatogenezi tam olarak aydınlatılamamıştır. Perivaskülit, perfüzyon bozukluğu, neovaskularizasyon ve buna bağlı vitreus kanamaları hastalığın klinik özellikleridir.

Retinada vaskülit ve proliferatif retinopatiye neden olan hastalıklar ayırıcı tanısında düşünülmesi gereken patolojilerdir. Tedavisi hastalığın evresine göre değişmektedir. Bu makalede Eales hastalığının klinik özellikleri, tanı ve tedavi prensipleri gözden geçirilmiştir.

Anahtar Kelimeler: Eales hastalığı, perivaskülit.

ABSTRACT

Eales is a peripheral retinal vascular disease presenting with inflammation, ischemia and neovascularisation. Etiopathogenesis is not clear. Perivasculitis, peripheral retinal capillary nonperfusion, neovascularisation resulting with vitreous hemorrhage are the clinical features of the disease.

It has to be taken into consideration in differential diagnosis of diseases resulting with retinal vasculitis and proliferative retinopathy. Therapeutic approach alters according to the stage of the disease. In this report we evaluated the clinical features, diagnosis and therapeutic principles of Eales disease.

Key Words: Eales disease, perivasculitis.

GİRİŞ

İlk kez 1800'li yılların sonunda Henry Eales tarafından tanımlanan Eales hastalığı periferik retina damarlarının enflamatuvar ve tıkaçıcı hastalığıdır.

Genellikle 20-40 yaş arasındaki erkeklerde görülür. Kadın ve erkeklerin eşit oranda etkilendiğini gösteren bir çalışma mevcuttur.¹ Hastalık %50-90 oranında bilateral tutulum gösterir. Bir gözünde kanama nedeniyle görme kaybı, uçuşma gibi şikayetlerle başvuran olguların diğer gözünde perifer retina damarlarında kılflanma ve perfüzyon yokluğu şeklinde semptom vermeyen erken dönem bulguları mevcuttur (Resim 1a,b). Tanımlandığı tarihten itibaren İngiltere, Amerika, Almanya, Kanada ve ülkemizden Eales hastalığıyla ilgili geniş seriler mevcuttur.²⁻⁴ Son yıllarda ise Hindistan ve Güneydoğu Asya'da oldukça fazla olduğu görülmektedir. Hindistan'da yaklaşık 200-250 göz hastasının birinde Eales Hastalığı mevcuttur.⁵ Olgu sayısının fazlalığının nedeni tam olarak aydınlatılamasa da bu ülkelerdeki olumsuz beslenme, çevre ve sağlık koşullarının etken olabileceği düşünülmektedir.

1- M.D. Professor, Çukurova University Faculty of Medicine, Department of Ophthalmology, Adana/TURKEY
DEMİRCAN N., nihaldemircan@gmail.com

Geliş Tarihi - Received: 23.02.2012
Kabul Tarihi - Accepted: 27.02.2012
Ret-Vit 2012;20:Özel Sayı:125-129

Yazışma Adresi / Correspondence Address: M.D. Professor,
Nihal DEMİRCAN
Çukurova University Faculty of Medicine, Department of Ophthalmology,
Adana/TURKEY

Phone: +90 0533 261 56 65
E-Mail: nihaldemircan@gmail.com

ETYOPATOGENEZ

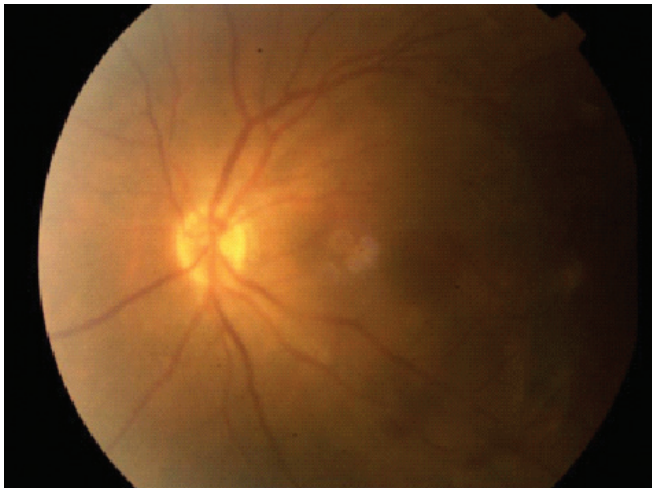Etyopatogenez konusunda çok sayıda moleküler biyolojik, immunolojik ve biyokimyasal çalışmalar yapılmasına rağmen henüz tam olarak aydınlatılmamıştır.⁶⁻⁸ Hastalığın etyopatogenezinde tüberkülozun rolünün araştırıldığı çalışmalar mevcuttur.^{9,10} Tüberkülozla Eales hastalığı arasında kesin bir ilişki bulunmamaktadır. Tüberküloz da Eales hastalığı da az gelişmiş toplumlarda sık görülen hastalıklar olduğundan böyle bir birliktelikten söz edilebilir. Tüberküloproteín hipersensitivitesi de etyopatogenezden sorumlu tutulan nedenlerden birisidir.¹¹ PPD negatif veya pozitif bireylerde Eales Hastalığı görülebilir, bu nedenle PPD pozitifliği ile Eales hastalığı arasında da kesin bir ilişki söz konusu değildir. Retinanın tüberkulin proteinlerine duyarlılığı ve buna bağlı olarak vaskülit gelişmesi de etyopatogenez de bir başka teoridir.⁵ Eales hastalığı olanlarda HLA B5, DR1, DR4 düzeylerinin yüksek bulunduğu çalışmalar da mevcuttur.¹² IL-1, IL-6, IL-10, TNF-alfa, MMP-9 seviyeleri de Eales hastalığında yüksek olabilir.⁶⁻⁸ Etyopatogenezde growth faktörlerin rolünü araştıran bir çalışmada VEGF/PEDF oranı yüksek bulunmuş, bunun da Eales hastalığının kendini sınırlayıcı özelliğini destekleyen bir bulgu olduğu vurgulanmıştır.¹³ Eales hastalığı olanlarda A, C, E vitamin ve antioksidan enzim eksikliği bulunmuştur. Oksidatif stres sonucu trombosit akışkanlığının azaldığı ve fotoreseptörler fonksiyon bozukluğu ortaya çıktığı belirtilmiştir.¹⁴⁻¹⁶

KLİNİK

Eales Hastalığının başlıca üç evresi mevcuttur:

- 1- Enflamasyon
- 2- İskemi
- 3- Proliferasyon

Eales hastalığının ilk klinik bulgusu perivasküler enflamasyon yani perivaskülitir.



Resim 1a: Sol gözde görme kaybına neden olan vitreus kanaması.

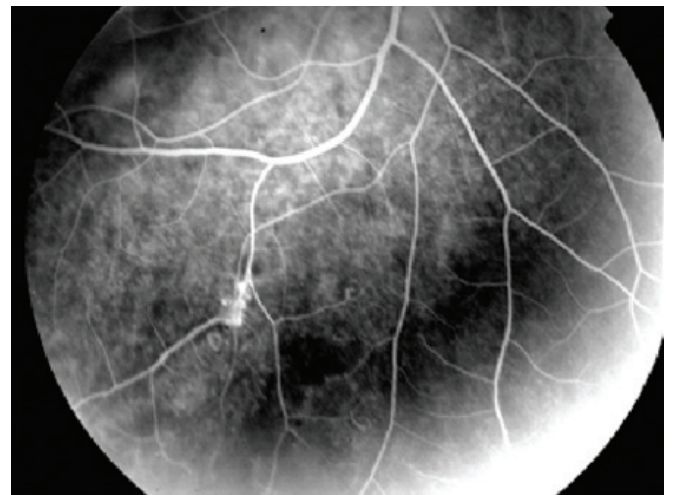
Bu eflamasyonun neden olduğu damar tıkanıklığı sonucunda perifer retinada perfüzyon yokluğu ve iske mi oluşmaktadır. Son evrede ise proliferasyon yani neovaskularizasyon gelişmektedir. Bu da tekrarlayan kanamalara, traksiyonel veya yırtıklı retina dekolmanı gelişimine neden olabilmektedir.

Enflamasyon-Retinal Perivaskülit: Bir veya daha fazla kadranda görülebilir. Periferik venlerde genişleme, perivasküler eksuda, yüzeysel retina kanaması görülebilir. Damarlarda kılflanma ince beyaz çizgilenme (Resim 2) veya segmenter ağır eksudatif kılflanma şeklinde görülebilir. Başlangıçta venlerde görülen enflamasyon geç dönemde arteriollerde de ortaya çıkabilir. Perivaskülit olguların yaklaşık %5'inde aktif olup genellikle sekel şeklinde görülür. Asemptomatik olabilir.

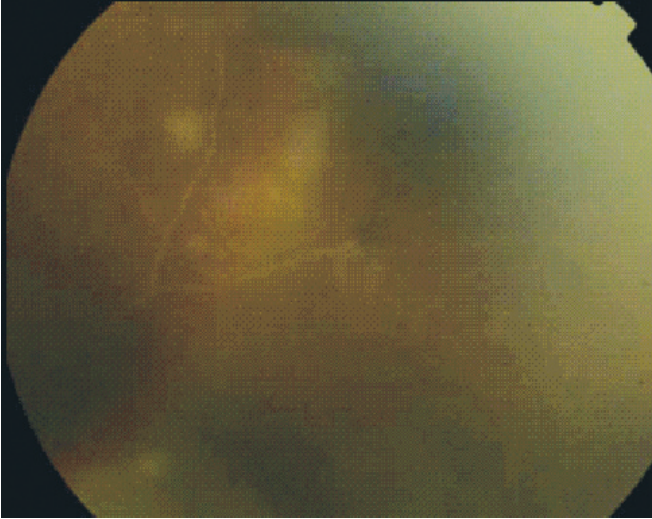
Periferde Perfüzyon Yokluğu-İskemi: Periferik retinada değişik şiddette perfüzyon bozukluğu görülür. İskemik retina ile perfüze retina arasındaki sınır oldukça belirgindir (Resim 3). Bu bölgede mikroanevrizma, venö-venöz veya arterio-venöz şant, venöz boncuklanma, yumuşak ve sert eksuda görülebilir.

Proliferasyon-Neovaskularizasyon: Eales hastalarının %80'inde görülür. Neovaskularizasyon %36-80 olguda retinada (Resim 4), %9 olguda ise optik sinirdedir. Neovaskularizasyonlardan oluşan vitreus kanaması sık görülür ve en önemli görme kaybı nedenidir. İlk oluşan kanama genellikle 1-2 gün içinde açılır, ancak tekrarlama riski yüksektir. Tekrarlayan kanamalar fibröz proliferasyon ve traksiyonel retina dekolmanına neden olur (Resim 5).

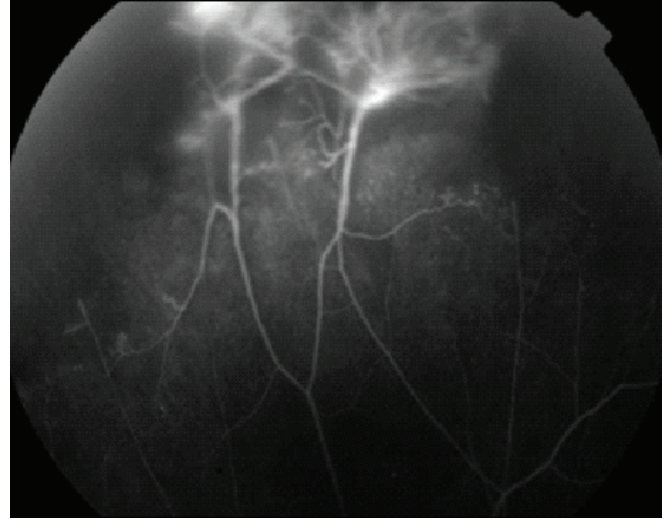
Geç dönemde iriste neovaskularizasyon ve neovasküler glokom gelişebilir. Genellikle periferik retinada görülen Eales hastalığı yaklaşık %18 olguda makülayı da etkilemektedir.^{4,5,17} Enflamasyon döneminde maküla ödemiyle birlikte arka kutupda vaskülit bulgularının görülmesine 'Santral Eales Hastalığı' denir.



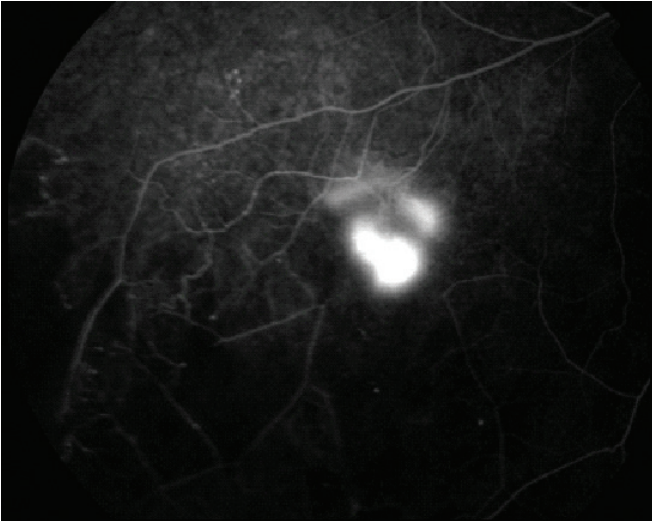
Resim 1b: Sağ gözde semptom vermeyen perfüzyon bozukluğu şeklinde erken dönem bulgusu.



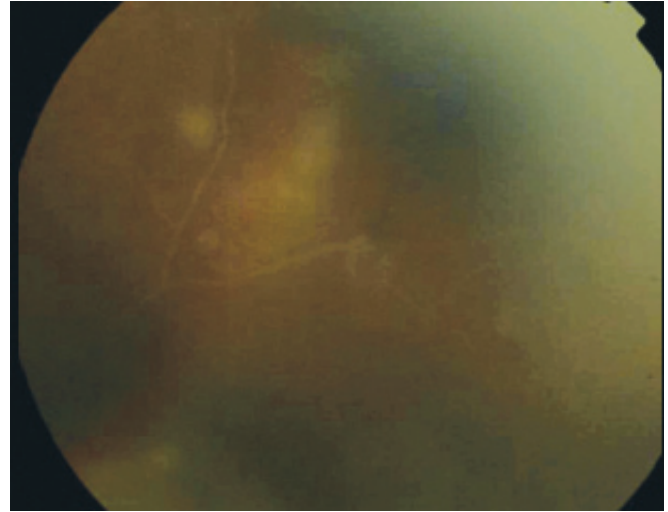
Resim 2: Perifer retina damarlarında beyaz çizgilenme şeklinde kılıflanma.



Resim 3: Perifer retinada perfüzyon bozukluğu ve şantlar.



Resim 4: Perifer retinada neovaskülarizasyon.



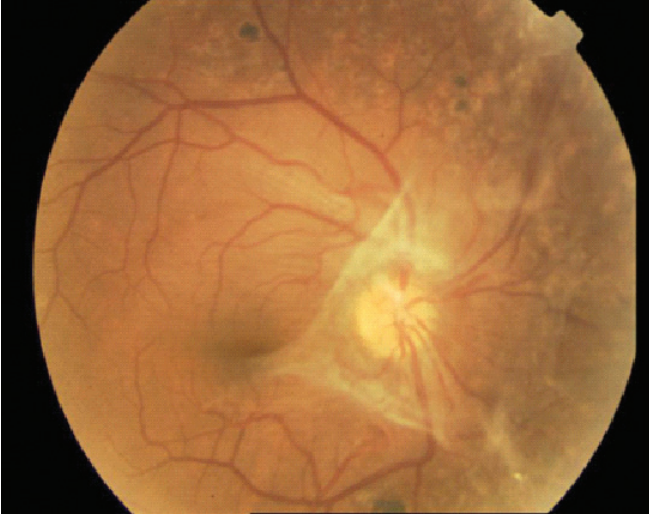Resim 5: Traksiyonel retina dekolmanı.

Ender görülen Santral Eales hastalığındaki maküla ödemi erken dönemde görme kaybına neden olur. Eales hastalığında maküler eksuda, epimaküler membran (Resim 6), premaküler subhyaloid kanama, maküla deliği ve submaküler fibrozis de görülebilir.¹⁸ Eales hastalığında anterior üveit ve vitritis çok nadir olup çok ağır aktif vaskülitte eşlik ederler. Aktif veya sekel şeklinde koroidit de görülmez, bu özelliği ayırıcı tanıda önemlidir. Ancak bazı olgularda retina damarlarının çevresinde birkaç tane küçük koryoretinal atrofik alan görülebilir. Komplike katarakt ve fitizis bulbi hastalığın komplikasyonları olarak görülen oküler bulgulardır.¹⁹ Hastalığın evrelerini gösteren değişik sınıflandırmalar mevcuttur.²⁰⁻²² Ancak standart olmayan bu sınıflandırmalar pratikte uygulanabilir özellikte değildir. Eales hastalığının doğal seyri değişkendir. Vaskülit ile başlayan tablo akut dönemde tıkanmaların, geç dönemde neovaskülarizasyonların sonucu yoğun vitreus kanamaları ve retina dekolmanına kadar ilerleyebilir. Öte yandan yine vaskülit ile başlayıp periferdeki iskemiye sekonder geli-

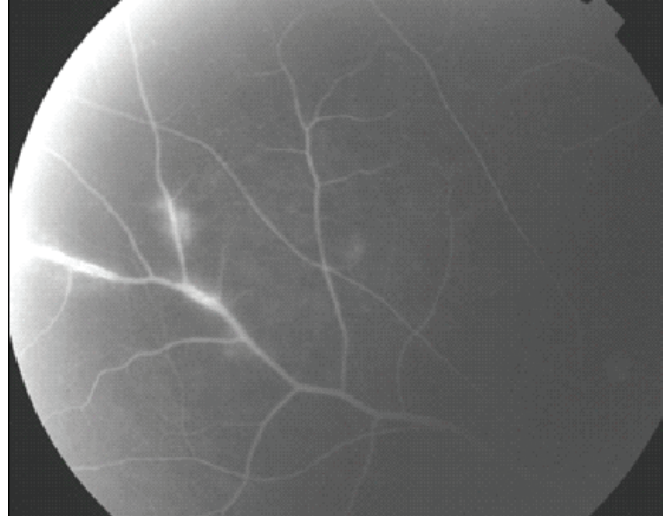
şen rekanalizasyon ve şantlarla dolaşım stabilizebilir ve atrofiyle sonlanabilir.

TANI

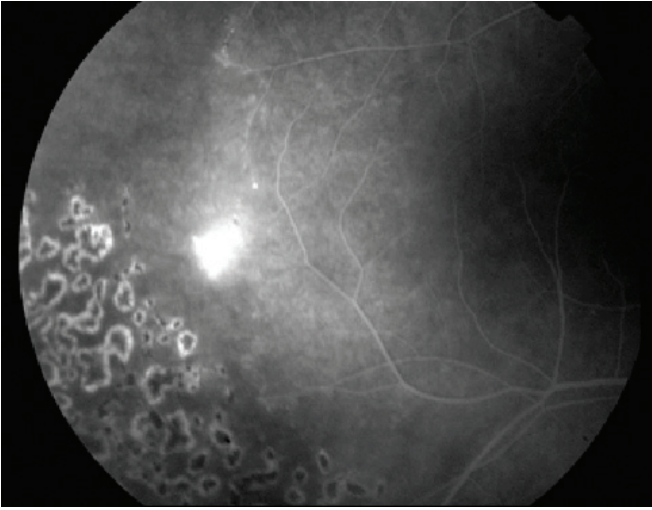
Eales Hastalığının tanısında fundus floresein anjiyografi (FA), oküler ultrasonografi (USG), optik koherens tomografi (OKT) kullanılmaktadır. Ayrıca retinal vaskülit ve proliferatif retinopati nedeni olan hastalıklardan ayırıcı tanısı için gerekli sistemik tetkikler de yapılmalıdır. FA hastalığın perivaskülit evresinin aktif veya inaktif olduğunu gösterir. Aktif perivaskülit evresinde FA'de erken dönemde damar duvarında boyanma, geç dönemde sızıntı görülür (Resim 7). İnaktif evrede ise damar duvarında boyanma mevcuttur. Maküler tutulumu görüntüleme, lazer fotokoagülasyon öncesi iskemik alanları ve neovaskülarizasyonları göstermekte, fotokoagülasyon sonrasında da ilave lazer gereksinimini belirlemede yararlıdır (Resim 8).



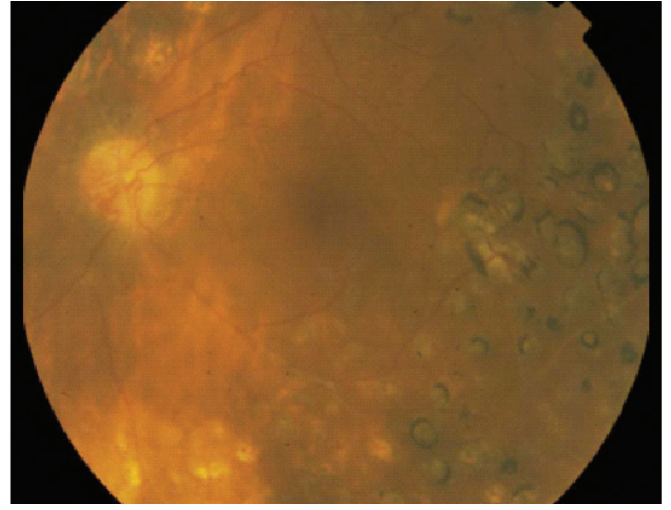
Resim 6: Epimaküler membrane.



Resim 7: Aktif perivaskülitde damar duvarında boyanma ve sızıntı.



Resim 8: Lazer fotokoagülasyon uygulanan gözde ilave tedavi gerektiğini gösteren iskemi ve neovaskularizasyon.



Resim 9: Lazer fotokoagülasyon uygulanan Eales olgusu.

FA çekilirken hastalığın perifer retina hastalığı olduğu unutulmamalıdır. Aksi takdirde periferdeki damar tutulumları gözden kaçabilir ve tanı güçleşebilir. Oküler USG yoğun vitreus kanaması nedeniyle göz dibi muayenesi yapılamayan olgularda yararlı bir görüntüleme yöntemidir.

Arka vitreus dekolmanı, vitreoretinal traksiyon ve retina dekolmanını gösterir. Maküla tutulumunu görüntülemeye noninvaziv bir yöntem olan OKT'de kullanılmaktadır. Eales hastalığının ayırıcı tanısında retinal vaskülit ve proliferatif vasküler retinopati yapan bütün hastalıklar göz önünde bulundurulmalıdır.

Behçet hastalığı, pars planit, viral retinit, Coat's hastalığı, lösemi, Lyme hastalığı, multiple skleroz, sarkoidoz, sfiliz, sistemik lupus eritamatozis, toksoplazmozis, tüberküloz, Wegener granülomatosis, diabetik retinopati, retina ven tıkanıkları Eales ile benzer bulgulara neden olabilen hastalıklardır.⁵

TEDAVİ

Hastalığın takip ve tedavisi evresine göre değişir. Aktif enflamasyon evresinde kortikosteroidler kullanılır. Steroidlerin uygulaması sistemik, peribulber, intravitreal olabilir.²³ Sistemik steroid dozu ve steroidin uygulama yöntemi tutulan kadran sayısı ve maküla ödeminin varlığına göre belirlenir. Steroid tedavisine dirençli olgularda, yan etki ortaya çıkanlarda siklosporin ve azotiopürin gibi immunsupresif ilaçlar kullanılabilir. Antitüberküloz tedavisinin günümüzde yeri yoktur. Aktif enflamasyon evresinde steroid tedavisiyle kombine antioksidanların kullanıldığı çalışmalar da olumlu sonuçlanmıştır.²⁴ Hastalığın proliferasyon evresinde lazer fotokoagülasyon kapiller perfüzyon yokluğu ve neovaskülarizasyon varlığında uygulanır (Resim 9). Lazer aktif enflamasyon döneminde uygulanmaz, gerekli olgularda enflamasyon baskılandıktan sonra yapılmalıdır. Proliferasyon evresinde intravitreal anti-VEGF kullanımı son yıllarda olgu sunumları şeklinde literatürde yer almaya başlamıştır.

Bu çalışmalarda tek veya iki doz bevasizumab uygulanan olgular 4-12 ay arasında değişen sürelerde izlenmiş, neovaskülarizasyonların gerilediği, nöks ve yan etki görülmediği bildirilmiştir. Bevasizumab tedavisinin tek başına veya lazerle birlikte uygulanabileceği vurgulanmıştır. Ancak anti-VEGF'in etkisiyle hızlı regresyonun vitreoretinal traksiyon ve retinada yırtık yapabileceği unutulmamalıdır.²⁵⁻²⁹ Vitreus kanaması ve retina dekolmanı nedeniyle yaklaşık %6-18 olguya pars plana vitrektomi yapmak gerekir. Üç ay süresince açılmayan vitreus kanaması, traksiyonel retina dekolmanı ve epimakuler membran ameliyat gerektiren patolojilerdir. Çalışmalarda 3-6 aylık kanamalarda yapılan pars plana vitrektomi sonuçlarının 6 aydan sonra yapılanlardan daha iyi olduğu belirtilmiştir.³⁰ Bir olguda premakuler subhyaloid kanamaya Nd:YAG lazer hyaloidotomi yapılmıştır.²⁵ Yoğun vitreus kanaması olan gözlerde intravitreal bevasizumabın etkisinin incelendiği bir çalışmada tekrarlayan bevasizumab enjeksiyonlarının vitreus kanamasının absorpsiyonunu hızlandırmadığı, pars plana vitrektomi ihtiyacını azaltmadığı görülmüştür. Bu olgularda %30 oranında traksiyonel retina dekolmanı gelişmiş, yapılan PPV sonrasında da görme keskinliği düşük bulunmuştur.³¹

Sonuç olarak Eales hastalığı klinik özellikleri bilinen, görsel prognozu iyi, etyopatogenezi henüz tam olarak aydınlatılmayan bir hastalıktır. Etiyopatogeneze yönelik yeni çalışmalar gelecekte daha da etkili tedavi yöntemlerinin belirlenmesinde yardımcı olacaktır.

KAYNAKLAR/REFERENCES

- Gieser SC, Murphy RP. Eales disease. In: Ryan SJ: Retina The CV Mosby Co. St. Louis 1994;2:1503-7.
- Elliot AJ. 30-year observation of patients with Eales disease. Am J Ophthalmol 1975;80:404-8.
- Atmaca LS, İdil A, Gündüz K. Visualisation of retinal vasculitis in Eales disease. Ocul Immunol and Inflamm 1993;1:41-8.
- Biswas J, Sharma T, Gopal L, et al. Eales disease-An update. Survey of Ophthalmol 2002;47:197-214.
- Das T, Pathengay A, Hussain N, et al. Eales' disease: diagnosis and management. Eye 2010;24:472-82.
- Sen A, Paine SK, Chowdhury IH, et al. Association of interferon-gamma, interleukin-10, and tumor necrosis factor-alpha gene polymorphism with occurrence and severity of Eales disease. Invest Ophthalmol Vis Sci 2011;52:171-8.
- Sen A, Paine SK, Chowdhury IH, et al. Assessment of gelatinase and tumor necrosis factor-alpha level in the vitreous and serum of patients with Eales disease (Role of inflammation mediated angiogenesis in the pathogenesis of Eales disease). Retina 2011;31:1412-20.
- Sen A, Paine SK, Chowdhury IH, et al. Impact of interleukin-6 promoter polymorphism and serum interleukin-6 level on the acute inflammation and neovascularization stages of patients with Eales' disease. Molecular Vision 2011;17:2552-63.
- Biswas J, Badrinath SS, Subramanyam CSV, et al. Ocular morbidity in patients with active systemic tuberculosis. Int Ophthalmol 1995;19:293-8.
- Helm CJ, Holland GN. Ocular tuberculosis. Surv Ophthalmol 1993;38:229-56.
- Das T, Biswas J, Kumar A, et al. Eales disease. Indian j Ophthalmol 1994;42:3-18
- Biswas J, Mukesh N, Narain S, et al. Profiling of human leukocyte antigens in Eales disease. Int Ophthalmol 1998; 21:277-81.
- Angayarkanni N, Selvi R, Pukhraj R, et al. Ratio of vitreous vascular endothelial growth factor and pigment epithelial-derived factor in Eales disease. J Ocul Biol Dis Inform 2009;2:20-8.
- Selvi R, Angayarkanni N, Biswas J, et al. Total antioxidant capacity in Eales' disease, uveitis and cataract. Indian J Med Res 2011;134:83-90.
- Saxena S, Singh K, Singh VK, et al. Interleukin-I and tumor necrosis factor-alpha: Novel targets for immunotherapy in Eales disease. Ocular Immunol and Inflamm 2009;17:201-6.
- Saxena S, Srivastava P, Kumar D, et al. Decreased platelet membrane fluidity in retinal periphlebitis in Eales' disease. Ocul Immunol and Inflamm 2006;14:113-6.
- Ünlü N, Acar MA, Kocaoğlu H, ve ark. Eales hastalığında görsel prognoz. Ret-vit 2001; 9:253-258.
- Chanana B, Azad RV. Premacular subhyaloid hemorrhage in Eales' disease managed with Nd:YAG laser. Eye 2009;23:1609-11.
- Atmaca LS, Batioğlu F, Sönmez PA. A long term follow-up of Eales' disease. Ocular Immun and Inflamm 2002;10:213-21.
- Das T, Namperumalsamy P. Combined photocoagulation and cryotherapy in treatment of Eales retinopathy. Procc All Ind Ophthalmol Soc 1987;45:108.
- Saxena S, Kumar D. A new staging sytem of idiopathic retinal periphlebitis. Eur J Ophthalmol 2004;14:236-9.
- Saxena S, Kumar D. New classification system-based visual outcome in Eales disease. Indian J Ophthalmol 2007;55:267-9.
- Agrawal S, Agrawal S, Prakash T. Intravitreal triamcinolone acetate in Eales disease. Retina 2006;26:227-9.
- Saxena S, Srivastava P, Khanna VK. Antioxidant supplementation improves platelet membrane fluidity in idiopathic retinal periphlebitis (Eales' disease). J of Ocular Pharmacology and Therapeutics 2010;28:623-6.
- Chanana B, Azad RV, Patwardhan S. Role of intravitreal bevacizumab in the management of Eales' disease. Int Ophthalmol 2010;30:57-61.
- Küçükerdönmez C, Akova YA, Yılmaz G. Intravitreal injection of bevacizumab in Eales disease. Ocul Immun and Inflamm 2008;16:63-5.
- Raju B, Sivadasa NDR, Anju SR, et al. Spontaneous relief of vitreomacular traction and regression of neovascularization in Eales disease after intravitreal injection of bevacizumab. Retinal Cases and Brief Reports 2009;3:128-9.
- Kumar A, Sinha S. Rapid regression of disc and retinal neovascularization in case of Eales disease after intravitreal bevacizumab. Can J Ophthalmol 2007;42:335-6.
- Yalçınbayır Ö. Eales hastalığı. T Klin Oftalmol 2011;4:92-8.
- Shukla D, Kanungo S, Prasad NM, et al. Surgical outcomes for vitrectomy in Eales disease. Eye 2008;22:900-4.
- Patwardhan SD, Azad RM, Shah BM, et al. Role of intravitreal bevacizumab in Eales disease with dense vitreous hemorrhage (A prospective randomized control study). Retina 2011;31:866-70.