

Maküler Hol Cerrahisi Sonrası Fotoreseptör Hücre Tabaka Bütünlüğünün Görsel Prognoz Üzerine Etkisi

The Effect of Integrity of the Photoreceptor Layer on Visual Prognosis After Macular Hole Surgery

Evin ŞİNGAR¹, İmren AKKOYUN², Gürsel YILMAZ³

ÖZ

Amaç: Maküler hol nedeniyle cerrahi tedavi uygulanan olguların ameliyat sonrası optik kohorens tomografi (OKT) ile merkezi maküler kalınlık, fotoreseptör iç segment/dış segment (IS/OS) bandının ve dış limitan membran (DLM) tabakasının değerlendirilmesi ve bu faktörlerin görme düzeyi üzerine olan etkilerinin araştırılmasıdır.

Gereç ve Yöntem: 2009-2012 yılları arasında maküler hol nedeniyle ameliyat edilen 25 olgunun 25 gözü çalışmaya alındı. Hastaların ameliyat öncesi ve ameliyat sonrası en iyi düzeltilmiş görme keskinlikleri (EDGK), OKT bulguları ve merkezi maküler kalınlık değerleri geriye dönük olarak incelendi.

Bulgular: Ameliyat öncesi 0.14 ± 0.1 olan en iyi düzeltilmiş görme keskinliği, ameliyat sonrası 0.3 ± 0.18 olarak ölçüldü. Ameliyat sonrası tüm gözlerde DLM hasarının düzeldiği gözlendi. Olguların 15'inde (%60) IS-OS bütünlüğü sağlanırken 10'unda (%40) IS-OS defektinin devam ettiği gözlendi. IS-OS bütünlüğünün sağlandığı ve IS-OS hasarının devam ettiği olgular EDGK açısından karşılaştırıldığında ameliyat öncesi değerler açısından istatistiksel olarak anlamlı fark bulunmazken ($p=0.68$), ameliyat sonrası değerler açısından anlamlı fark mevcuttu ($p=0.0005$).

Tartışma: Maküler hol cerrahisi sonrası fotoreseptör hücre bütünlüğünün sağlanması görsel prognoz üzerine etkilidir.

Anahtar Kelimeler: Maküler hol, fotoreseptör iç segment/dış segment bandı, dış limitan membran, optik kohorens tomografi.

ABSTRACT

Purpose: To evaluate central macular thickness, photoreceptor inner segment/outer segment (IS/OS) junction and external limiting membrane of patients who were operated for macular hole and to investigate if these parameters are correlated with visual acuity.

Materials and Methods: 25 eyes of 25 patients who were operated for macular hole during 2009-2012 were included in this study. Preoperative and postoperative best corrected visual acuities, central macular thickness and optical coherence tomography findings were evaluated retrospectively.

Results: The mean best spectacle-corrected visual acuity was 0.14 ± 0.1 preoperatively and was 0.3 ± 0.18 postoperatively. Postoperative recovery of the external limiting membrane (ELM) was observed in all eyes. IS-OS junction integrity was ensured in 15 eyes (%60) but IS-OS junction defect was still present in 10 eyes (40%). When these 2 groups were compared for BCVA, there was no statistically significant difference between preoperative values ($p=0.68$) but a significant differences was present for postoperative values ($p=0.0005$).

Conclusion: Ensuring the integrity of photoreceptor cells after surgery for macular hole has an effect on the visual prognosis.

Key Words: Macular hole, photoreceptor inner and outer segment, external limiting membrane, optical coherence tomography.

- 1- M.D., Baskent University, Medical Faculty, Department of Ophthalmology, Ankara/TURKEY
SİNGAR E., evinsingar@yahoo.com
- 2- M.D. Associate Professor, Baskent University, Medical Faculty, Department of Ophthalmology, Ankara/TURKEY
AKKOYUN I., retina95akk@yahoo.de
- 3- M.D. Professor, Baskent University, Medical Faculty, Department of Ophthalmology, Ankara/TURKEY
YILMAZ G., gurselyilmaz@hotmail.com

Geliş Tarihi - Received: 09.10.2012
Kabul Tarihi - Accepted: 11.01.2013
Ret-Vit 2013;21:23-27

Yazışma Adresi / Correspondence Address: M.D. Associate Professor,
İmren AKKOYUN
Baskent University, Medical Faculty, Department of Ophthalmology,
Ankara/TURKEY

Phone: +90 312 442 76 46
E-Mail: retina95akk@yahoo.de

GİRİŞ

İdiyopatik maküla deliği oluşumunda en önemli faktör anteroposterior vitreomaküler traksiyondur. Cerrahi tedavide amaç maküla üzerindeki tanjansiyel ve anteroposterior vitreus traksiyonun serbestleştirilip delik kenarındaki dekole retinanın yatıştırılmasıdır. Günümüzde maküler hol tedavisi için uygulanan cerrahi yöntem, internal limitan membranın (ILM) soyulduğu vitrektomidir.

Yapılan çalışmalarda cerrahi sonrası anatomik olarak maküler holun kapanma oranı %85 ile %100 arasında olduğu bildirilmiştir¹. Cerrahi sonrası yüksek olan anatomik başarıya her zaman görme keskinliğindeki artış eşlik etmemektedir.^{2,3} Optik koherens tomografi (OKT) maküla deliği teşhisinde ve cerrahi sonrası takibinde altın standart olarak kabul edilen bir metodur.^{4,5} Cerrahi sonrası maküler holün anatomik olarak kapanma oranı ile görme keskinliği düzeyindeki iyileşmenin paralel olmaması cerrahi sonrası retina iç katmanlarındaki değişimin görme düzeyi üzerine etkili olabileceğini düşündürmüştür.

Bu çalışmada, geriye dönük olarak OKT ile ölçülen santral foveal kalınlık, fotoreseptör tabakasının iç ve dış segment bütünlüğü (IS-OS) ve dış limitan membran (DLM) tabakasının bütünlüğünün görme keskinliği üzerindeki etkisinin değerlendirilmesi amaçlanmıştır.

GEREÇ VE YÖNTEM

Çalışmamızda, evre 3-4 tam kat maküler deliği tanısı ile Başkent Üniversitesi Tıp Fakültesi Göz Hastalıkları Anabilim Dalı Ankara kliniğinde Ocak 2009-2012 arasında cerrahi tedavi yapılan, ameliyat öncesi ve ameliyat sonrası 6. ayında OKT görüntüleri olan 25 olgunun 25 gözü retrospektif olarak incelendi. Geçirilmiş maküler hol cerrahisi dışında geçirilmiş başka oküler cerrahi hikayesi olan, yüksek myopi (aksiyel uzunluk>26.5 mm), glokomu ve maküler patolojisi olan olgular çalışma kapsamına alınmadı. Katarakt olan hastalara vitrektomi ile aynı seansta katarakt cerrahisi de uygulandı.

Cerrahi Teknik

Standart 3 girişli pars plana vitrektomi ile kortikal vitreusun temizlenmesi, arka hiyaloid dekolmanı olmayan olgularda aktif aspirasyon veya membran pik (Alcon Accurus) yardımı ile mekanik olarak arka hiyaloid ayrıldı.

Epiretinal membran varsa temizlendi ve sıvı-hava değişimi yapılarak brilliant mavisi solusyonu maküla üzerine verildi. Bir dakikalık bekleme sonunda boya temizlenip tekrar hava sıvı değişimi uygulandı. Daha sonra ILM forsepsi ile ILM soyuldu.

Soyma işlemine foveanın 1.5-2 disk çapı üstünden başlandı ve maküla bölgesinde 2-3 disk çapı genişliğindeki alanda ILM soyuldu. Ameliyat sonunda 360 derece periferik retina indentasyonla muayene edilerek muhtemel yırtık açısından kontrol edildi ve yırtıklara lazer fotokoagülasyonu uygulandı. Daha sonra %15'lik SF6 ile sıvı-gaz değişimi uygulanarak işlem tamamlandı. Ameliyat sonrası hastalar 1 hafta süre ile yüzü aşağı bakacak şekilde pozisyon önerildi. Hastalar ameliyat sonrası 1. gün, 1. hafta, 1, 3, 6, 9, 12 aylarda takip edildi.

Çalışmaya dahil edilen hastaların yaşları, cinsiyetleri, ameliyat edilen gözleri, ameliyat öncesi ve ameliyat sonrası 6. aydaki biyomikroskopik bulguları, snellen eşeline göre en iyi düzeltilmiş görme keskinlikleri (EDGK), fundus fotoğrafları ve OKT görüntüleri değerlendirildi.

Makülanın anatomik olarak değerlendirilmesi için OKT (Cirrus TM HD-OCT Spectral Domain-OCT technology) cihazından yararlanıldı. Ölçümlerde foveanın santral kalınlığına, ameliyat öncesi fotoreseptör tabakasının iç ve dış segment birleşim yeri ve dış limitan membran defektinin ameliyat sonrası düzelme durumuna bakıldı. İstatistiksel inceleme için SPSS 15.0 (Chicago, IL) programı kullanıldı. Araştırma verilerinin her iki grupta One-Sample Kolmogorov-Smirnov Testi uygulanarak normal dağılıma uygunluğu saptandı. İstatistiksel analizler için independent-Samples T-test kullanıldı p<0.05 değeri istatistiksel anlamlı olarak kabul edildi.

BULGULAR

Maküler hol cerrahisi geçiren tüm olguların demografik ve klinik özellikleri tablo 1'de görülmektedir. Yaş ortalaması 62.16±6.5 (50-76) yıl olan hastaların 5'i (%20) kadın, 20'si (%80) erkekti. Olguların 5'ine (%20) evre-3, 20'sine (%80) evre-4 tanısı konuldu ve 13'ü (%52) sağ gözden 12'si (%48) sol gözden opere oldular. Hastaların şikayetlerinin başlamasıyla cerrahiye gitmeleri arasında ki süre 8.2±4.1 (minimum-maksimum 1-15) ay iken, olguların cerrahi sonrası takip süreleri ortalama 13.5±6.1 (minimum-maksimum 6-30) aydı. Olguların 2'si holun tam kapanmaması nedeniyle tekrar cerrahiye alındı. Hastaların Snellen eşeline göre ameliyat öncesi ortalama EDGK 0.14±0.1 (0.05-0.5), ameliyat sonrası ortalama EDGK ise 0.3±0.18 (0.05-0.7) olarak ölçüldü.

Ameliyat sonrası 6. aydaki ortalama santral foveal kalınlık değerleri 240.8±30.4 (minimum-maksimum 176-289) mikron olarak ölçüldü. Ameliyat sonrası tüm gözlerde DLM hasarının düzeldiği gözlendi. Olguların 10'unda (%40) IS-OS defektinin devam ettiği gözlenirse de 15'inde (%60) IS-OS defektinin düzeldiği izlendi (Resim 1, 2).

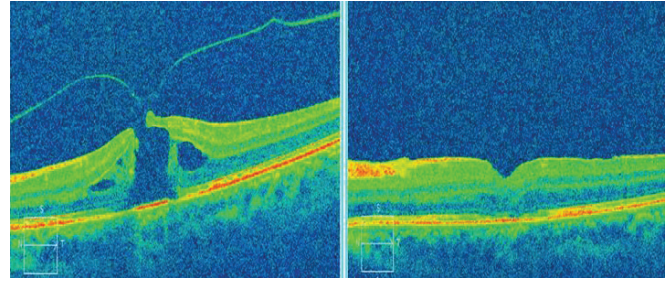
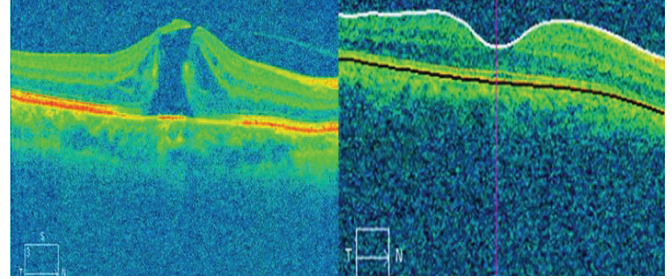
Tablo-1: Hastaların demografik ve klinik özellikleri.

Göz Sayısı	
Sağ göz:13	
Sol göz:12	
Cinsiyet Dağılımı	
Kadın: 5	
Erkek: 20	
Yaş (yıl) 62.16±6.5 (50-76)	
11-19	
Semptomların süresi (ay) 8.2±4.1(1-15)	
Evre	
3: 5	
4: 20	
Ameliyat öncesi EDGK (Snellen):	
0.14±0.1(0.05-0.5).	
Takip Süresi (ay)	
13.5±6.1 (6-30)	
Ameliyat sonrası EDGK (Snellen)	
0.3±0.18 (0.05-0.7)	
Ameliyat sonrası santral foveal kalınlık:	
240.8±30.4 (176-289)	
DLM	
Bütünlük sağlanmış: 25	
Hasar devam ediyor: Bulunmamakta	
IS/OS Bandı	
Bütünlük sağlanmış: 15	
Hasar devam ediyor: 10	

IS-OS defektinin düzeldiği (grup 1) ve devam ettiği olgular (grup 2) karşılaştırıldığında; grup 1'de cerrahi öncesi EDGK 0.146±0.11 ve cerrahi sonrası 0.42±0.13 iken grup 2'de ise bu değerler sırasıyla 0.13±0.08, 0.13±0.85 idi. İki grup arasında EDGK karşılaştırıldığında ameliyat öncesi değerler açısından istatistiksel olarak anlamlı fark bulunmazken (p=0.68), ameliyat sonrası değerler açısından anlamlı fark mevcuttu (p=0.0005), (Tablo 2).

Tablo 2: IS-OS bütünlüğü sağlanan ve IS-OS hasarı devam eden olguların karşılaştırmalı klinik özellikleri.

	Grup 1	Grup 2	p değeri
Göz Sayısı (n)	15	10	0.87
Cinsiyet	15	10	
Kadın	4	1	0.32
Erkek	11	9	
Yaş	60.86±5.65 (50-68)	64.1±7.5 (51-76)	0.42
Ameliyat öncesi EDGK (Snellen)	0.14±0.11 (0.05-0.5)	0.13±0.08(0.05-0.3)	0.68
Ameliyat sonrası EDGK (Snellen)	0.42±0.14 (0.2-0.7)	0.13±0.08(0.05-0.3)	0.0005
Ameliyat sonrası santral foveal kalınlık	238±31.8 (176-284)	245±29.6 (189-289)	0.80

**Resim 1:** Cerrahi sonrası IS-OS bütünlüğü sağlanamamış bir olgunun ameliyat öncesi ve sonrası OKT görüntüsü.**Resim 2:** Cerrahi sonrası IS-OS bütünlüğü sağlanmış bir olgunun ameliyat öncesi ve sonrası OKT görüntüsü.

En iyi düzeltilmiş görme keskinliği 6/25 gözde (%24) aynı kalırken bu gözlerin hepsinin IS-OS defektinin devam ettiği gözler idi (6/10). IS-OS bütünlüğünün sağlandığı 1 gözde (%6.6) 1, 4 gözde (%26.6) 2, 5 gözde (%33.3) 3, 4 gözde (%26.6) 4, 1 gözde (%6.6) ise 5 sıra artış olduğu görüldü. IS-OS defektinin devam ettiği 10 gözün 3'ünde 1 sıra artış olurken 6'sında EDGK aynı olduğu, 1 gözde ise 2 sıra kaybın olduğu saptandı. Santral foveal kalınlık ameliyat sonrası 6. ayda grup 1'de 238±31.17 mikron, grup 2'de 245±29.58 mikron olarak ölçüldü ve 2 grup arasında istatistiksel olarak anlamlı fark saptanmadı (p=0.8).

TARTIŞMA

Maküler deliklerin Gass tarafından gelişim evrelerinin sınıflandırılması sonucu^{6,7} cerrahi tedavi olarak vitrektomi gündeme gelmiştir. Günümüzde cerrahi tekniklerdeki gelişmeler sayesinde maküler hollerin anatomik olarak kapanma oranı %100'e yaklaşmıştır.¹

Ancak maküler hollerin anatomik olarak tam kapanması her zaman görme keskinliğinde artışla sonuçlanmamaktadır.² Literatürdeki bir çok çalışma bu farkı, OKT ile değerlendirilen fovea morfolojisindeki değişimler ile açıklamaya çalışmıştır.⁸⁻¹²

Daha önce yapılan çalışmalar ameliyat öncesi maküler hol büyüklüğü, semptom süresi, evresi, ameliyat öncesi EDGK ile ameliyat sonrası EDGK arasındaki ilişkiyi incelemişlerdir.^{10,13,14} Ancak sonuçlar anatomik başarıya rağmen görme keskinliğindeki farklılığı tam olarak açıklayamamıştır.^{12,15,16} Bazı çalışmalar ameliyat sonrası foveal kontur ile EDGK arasındaki ilişkiyi incelemişlerdir.^{17,18} Ancak bu konu ile ilgili görüş birliğine varılamamıştır.^{15,18}

Son zamanlarda fotoreseptör hücre tabaka bütünlüğü ve fonksiyonunu değerlendirmeye yönelik çalışmalara yoğunlaşmıştır. EDGK ile IS-OS birleşim yerinin bütünlüğü arasındaki ilişki bir çok çalışmanın konusu olmuştur.¹⁹⁻²⁶ EDGK'nın ameliyat sonrası IS-OS bütünlüğünün sağlandığı olgularda sağlanamayanlara göre daha iyi olduğu gösterilmiştir.^{15,16,20,22,24,27} Bazı çalışmalar ise IS-OS birleşim yerindeki hasar büyüklüğü ile EDGK arasında ilişkiyi vurgulamışlar ve hasar büyüdükçe EDGK'daki iyileşmenin daha az olduğunu belirtmişlerdir.^{14,21,23,25} Chang ve ark., ise IS-OS bütünlüğünün fotoreseptör tabakasının anatomik bütünlüğünü gösterdiğini ancak EDGK için belirleyici olan fotoreseptör hücre fonksiyonunu göstermediğini bildirmişlerdir.²¹

DLM fotoreseptör hücre fonksiyonu göstergelerinden biridir. Wakabayashi ve ark.,²⁸ fotoreseptör hücre fonksiyonu için DLM devamlılığına dikkat çekmiş ve yaptıkları çalışmada maküler hol cerrahisi geçiren hastaları 3 gruba ayırmışlardır. Birinci grupta DLM ve IS-OS bütünlüğü mevcut, 2. grupta DLM tabakasının devamlılığı mevcut ancak IS-OS bütünlüğü mevcut değil, 3. grupta DLM ve IS-OS tabakası defekti devam ediyor. Ameliyat sonrası 3. ayda EDGK'nın 1. ve 2. grupta daha iyi olduğunu saptamışlardır. DLM'nin IS-OS'a göre ameliyat sonrası EDGK üzerine daha etkili olduğu belirtilen çalışmalar bildirilmiştir.^{26,28,29} Ruiz-Moreno ve ark.,¹² IS-OS'un DLM'ye göre daha önemli olduğunu bildirmişlerdir.

Shimozono ve ark.,²⁶ EDGK ile DLM ve IS-OS hasar büyüklüğü ve dış foveal kalınlık arasında bağlantı olduğunu bildirilmişlerdir. Ameliyat sonrası 2. haftada mevcut olan DLM hasarı ile ameliyat sonrası 6. ayda ki EDGK azlığı arasında bağlantı saptamışlardır.

Bu çalışmada ameliyat sonrası 1. ayda ödemin azalması nedeniyle iç foveal kalınlığın dolayısıyla santral foveal kalınlığın azaldığını, daha sonra dış fotoreseptör tabakasının onarılmasına bağlı olarak dış foveal kalınlığın artması nedeniyle santral foveal kalınlığın arttığını bildirilmişlerdir.

Bizim çalışmamızda santral foveal kalınlık ile EDGK arasında ilişki olmadığı saptanmıştır. Theodossiadis ve ark.,³⁰ IS-OS birleşiminin tam olduğu gözlerde DLM bütünlüğünün olduğunu ancak DLM bütünlüğünün sağlandığı her gözde IS-OS birleşiminin sağlanmadığını bildirmişlerdir. Shimozono ve ark.,²⁶ maküler hol kapanma sürecinde fotoreseptör dış segmentlerinin uzaması kadar düzenlenmesinin de oluştuğunu ve bunun da görsel düzelmeye ciddi anlamda katkı sağladığını bildirmişlerdir. DLM bütünlüğünün IS-OS ve EDGK'yı iyileştirdiğini;¹² anatomik olarak iyileşme için iç retina katmanlarının, görsel rehabilitasyon için fotoreseptör dış tabaka gibi dış retinal özelliklerin daha önemli olduğu bildirilmiştir.^{14,15} Çalışmamızda DLM bütünlüğü tüm olgularda sağlandığı için görsel rehabilitasyon açısından DLM ile ilgili karşılaştırma yapılamamıştır. Ancak DLM devamlılığının sağlanması IS-OS bütünlüğünün oluşumuna yardımcı olmakta ve bunun sonucunda EDGK'da artış sağlandığı düşünülmüştür.

Sonuç olarak sağlam fotoreseptör hücre fonksiyonu görsel rehabilitasyon için gereklidir. Prognostik değerlendirme için IS-OS birleşimi ve DLM birbirinin tamamlayıcısıdır. Görsel rehabilitasyon için hangisinin daha etkili olduğu konusunda daha kapsamlı çalışmalara ihtiyaç bulunmaktadır.

KAYNAKLAR/REFERENCES

1. Benson WE, Cruickshanks KC, Fong DS, et al. Surgical management of macular holes: a report by the American Academy of Ophthalmology. *Ophthalmology* 2001;108:1328-35.
2. Haritoglou C, Reiniger IW, Schaumberger M, et al. Five-year follow-up of macular hole surgery with peeling of the internal limiting membrane: update of a prospective study. *Retina* 2006;26:618-22.
3. Tranos PG, Ghazi-Nouri SM, Rubin GS, et al. Visual function and subjective perception of visual ability after macular hole surgery. *Am J Ophthalmol* 2004;138:995-1002.
4. M. Altaweel, M. Ip. Macular holeimproved understanding of pathogenesis, staging, and management based on optical coherence tomography. *Semin Ophthalmol* 2003;18:58-66.
5. Coker JG, Duker JS. Macular disease and optical coherence tomography. *Curr Opin Ophthalmol* 1996;7:33-8.
6. Gass JDM. Idiopathic senile macular hole: its early stages and pathogenesis. 1988. *Retina* 2003;23:629-39.
7. Gass JDM. Reappraisal of bio microscopic classification of stages of development of a macular hole. *Am J Ophthalmol* 1995;119:752-9.
8. Ip MS, Baker BJ, Duker JS, et al. Anatomical outcomes of surgery for idiopathic macular hole as determined by optical coherence tomography. *Arch Ophthalmol* 2002;120:29-35.
9. Kusahara S, Teraoka Escaño MF, Fujii S, et al. Prediction of postoperative visual outcome based on hole configuration by optical coherence tomography in eyes with idiopathic macular holes. *Am J Ophthalmol* 2004;138:709-16.
10. Ullrich S, Haritoglou C, Gass C, et al. Macular hole size as a prognostic factor in macular hole surgery. *Br J Ophthalmol* 2002;86:390-3.

11. Deasi VN, Hee MR, Puliafito CA. Optical coherence tomography of macular holes. In: Madreperla SA, McCuen BW (eds) *Macular Hole: pathogenesis, diagnosis and treatment*. Butterworth-Heinemann, Oxford 1999;37-47.
12. Ruiz-Moreno JM, Lugo F, Montero JA, et al. Restoration of macular structure as the determining factor for macular hole surgery outcome. *Graefes Arch Clin Exp Ophthalmol* 2012;250:1409-1414.
13. Freeman WR, Azen SP, Kim JW, et al. Vitrectomy for the treatment of full-thickness stage 3 or 4 macular holes: results of a multicentered randomized clinical trial. *Arch Ophthalmol* 1997;115:11-21.
14. Oh J, Smiddy WE, Flynn HW Jr, et al. Photoreceptor inner/outer segment defect imaging by spectral domain OCT and visual prognosis after macular hole surgery. *Invest Ophthalmol Vis Sci* 2010;51:1651-8.
15. Villate N, Lee JE, Venkatraman A, et al. Photoreceptor layer features in eyes with closed macular holes: optical coherence tomography findings and correlation with visual outcomes. *Am J Ophthalmol* 2005;139:280-9.
16. Apostolopoulos MN, Koutsandrea CN, Moschos MN, et al. Evaluation of successful macular hole surgery by optical coherence tomography and multifocal electroretinography. *Am J Ophthalmol* 2002;134:667-74.
17. S.W. Kang, K. Ahn, D.I. Ham. Types of macular hole closure and their clinical implications. *Br J Ophthalmol* 2003;87:1015-9.
18. Uemoto R., Yamamoto S., Aoki T., et al. Macular configuration determined by optical coherence tomography after idiopathic macular hole surgery with or without internal limiting membrane peeling. *Br J Ophthalmol* 2002;86:1240-2.
19. Chalam KV, Murthy RK, Gupta SK, et al. Foveal structure defined by spectral domain optical coherence tomography correlates with visual function after macular hole surgery. *Eur J Ophthalmol* 2010;20:572-7.
20. Scholda C, Wirtitsch M, Hermann B, et al. Ultrahigh resolution optical coherence tomography of macular holes. *Retina* 2006;26:1034-41.
21. Chang LK, Koizumi H, Spaide RF. Disruption of the photoreceptor inner segment-outer segment junction in eyes with macular holes. *Retina* 2008;28:96975.
22. Baba T, Yamamoto S, Arai M, et al. Correlation of visual recovery and presence of photoreceptor inner/outer segment junction in optical coherence images after successful macular hole repair. *Retina* 2008;28:453-8.
23. Inoue M, Watanabe Y, Arakawa A, et al. Spectral-domain optical coherence tomography images of inner/outer segment junctions and macular hole surgery outcomes. *Graefes Arch Clin Exp Ophthalmol* 2009;247:325-30.
24. Sano M, Shimoda Y, Hashimoto H, et al. Restored photoreceptor outer segment and visual recovery after macular hole closure. *Am J Ophthalmol* 2009;147:313-8.
25. Christensen UC, Kroyer K, Sander B, et al. Prognostic significance of delayed structural recovery after macular hole surgery. *Ophthalmology* 2009;116:2430-6.
26. Shimozono M, Oishi A, Hata M, et al. Restoration of the photoreceptor outer segment and visual outcomes after macular hole closure: spectral-domain optical coherence tomography analysis. *Graefes Arch Clin Exp Ophthalmol* 2011;249:1469-76.
27. Michalewska Z, Michalewski J, Cisiecki S, et al. Correlation between foveal structure and visual outcome following macular hole surgery: a spectral optical coherence tomography study. *Graefes Arch Clin Exp Ophthalmol* 2008;246:823-30.
28. Wakabayashi T, Fujiwara M, Sakaguchi H, et al. Foveal microstructure and visual acuity in surgically closed macular holes: spectral-domain optical coherence tomographic analysis. *Ophthalmology* 2010;117:1815-24.
29. Landa G, Gentile RC, Garcia PM, et al. External limiting membrane and visual outcome in macular hole repair: spectral domain OCT analysis. *Eye* 2012;26:61-9.
30. Theodossiadis PG, Grigoropoulos VG, Theodossiadis GP. The significance of the external limiting membrane in the recovery of photoreceptor layer after successful macular hole closure: a study by spectral domain optical coherence tomography. *Ophthalmologica* 2011;225:176-84.