

Konvansiyonel Retina Dekolman Cerrahisi Sonrası Gelişen Maküla Deliği

Macular Hole Development Following Scleral Buckling Surgery

Ali KÜÇÜKÖDÜK¹, İmren AKKOYUN¹, Gürsel YILMAZ¹

ÖZ

Maküla deliği, foveada tam kat doku kaybıyla karakterize bir durum olup retina dekolmanı cerrahisi sonrasında nadiren gelişen bir komplikasyon olarak belirtilmektedir. Olgumuzda makülayı içine alan büllöz regmatojen retina dekolmanı nedeniyle konvansiyonel dekolman cerrahisi uygulanmasını takiben gelişen maküla deliği ve tedavisini sunmaktayız.

Anahtar Kelimeler: Maküla deliği, retina dekolmanı, skleral çöktürme.

ABSTRACT

Macular hole is characterized by a total loss of retinal tissue involving fovea, and represented as a rare complication after retinal detachment repair. In this report we present a case of a macular hole which developed following scleral buckling surgery and its repair for bullous regmatogenous retinal detachment involving macula.

Key Words: Macular hole, retinal detachment, scleral buckling.

GİRİŞ

Maküla deliği, fovea ve foveolayı tutan, vitreoretinal çekinti sonucu meydana gelen, lokalize tam kat retina doku kaybı olup 55 yaşın üzerindeki toplumda %0.33 oranında görülür ve görmeyi ciddi şekilde tehdit eder.¹ Bu patolojinin gelişmesinde en sık kabul edilen hipotez tanjansiyel vitreoretinal çekintidir.² Çoğunluğu idiyopatik olmakla birlikte; travma, konvansiyonel dekolman cerrahisine sekonder ve bazı oküler patolojilere bağlı olarak da maküla deliği gelişebilmektedir. Gass, biyomikroskopik muayeneye dayalı klinik gözlemler neticesinde maküla deliği gelişiminin çeşitli aşamalarını ortaya koymuştur.^{1,3-6} Buna göre maküla deliği foveal ayrılma olarak başlar (evre 1), ve küçük (<400 nm) tam kat maküla deliğine ilerler (evre 2), daha sonra büyüyerek evre 3 lezyonu oluşturur (>400 nm). Arka vitreus dekolmanı varlığında maküla deliği evre 4 olarak tanımlanır. Kelly ve Wendell 1991 yılında pars plana vitrektomi ve membran soyma işlemiyle maküla deliklerinin başarıyla kapatıldığı serilerini yayınlayana kadar 100 yıldan fazla süre çözümsüz kalmıştır.⁷ Günümüzde bu işlem görmenin iyileştirilmesi, ya da en azından sabit tutulabilmesi için standart tedavi haline gelmiştir; uygun vaka seçimi ve ilerleyen cerrahi tekniklerle mükemmel anatomik ve fonksiyonel sonuçlara ulaşılabilir.⁸

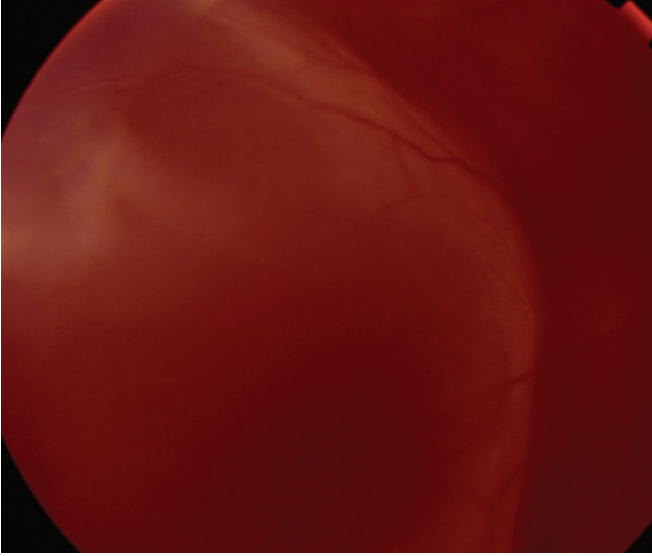
Regmatojen retina dekolmanı sonrası maküla deliği oluşumunun mekanizması tam olarak bilinmemektedir ve dekolman cerrahisi sonrası gelişiminin çok nadir olduğu belirtilmiştir.⁹ Çalışmamızda regmatojen retina dekolmanı için uygulanan konvansiyonel dekolman cerrahisini takiben maküla deliği oluşan ve pars plana vitrektomi uygulanan olgunun optik koherens tomografi (OKT) bulguları ve görme keskinliği sonuçları sunulmaktadır.

- 1- M.D. Asistant, Baskent University Faculty of Medicine, Department of Ophthalmology, Ankara/TURKEY
KUCUKODUK A.,
- 2- M.D. Associate Professor, Baskent University Faculty of Medicine, Department of Ophthalmology, Ankara/TURKEY
AKKOYUN I., retina95akk@yahoo.de
- 3- M.D. Professor, Baskent University Faculty of Medicine, Department of Ophthalmology, Ankara/TURKEY
YILMAZ G., gurselyilmaz@hotmail.com

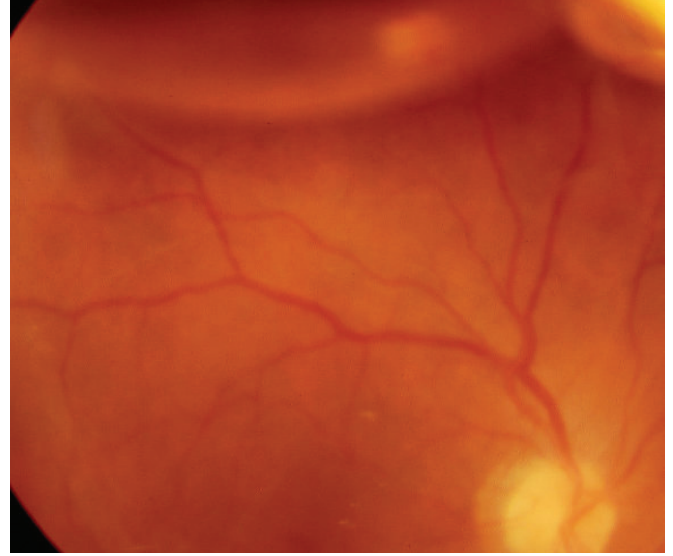
Geliş Tarihi - Received: 12.06.2013
Kabul Tarihi - Accepted: 18.11.2013
Ret-Vit 2014;22:321-323

Yazışma Adresi / Correspondence Adress: M.D., Associate Professor,
Imren AKKOYUN
Baskent University Faculty of Medicine, Department of Ophthalmology,
Ankara/TURKEY

Phone: +90 537 613 38 48
E-Mail: retina95akk@yahoo.de



Resim 1: Makülayı içine alan büllöz regmatojen retina dekolmanı.



Resim 2: Konvansiyonel dekolman cerrahisi sonrası retina yatışık olarak izlenmekte.

OLGU SUNUMU

Elli yedi yaşında erkek hasta 3 gün önce başlayan sağ gözde kararırma yakınması ile kliniğimize başvurdu. Özgeçmiş ve soygeçmişinde belirgin özellik saptanmadı.

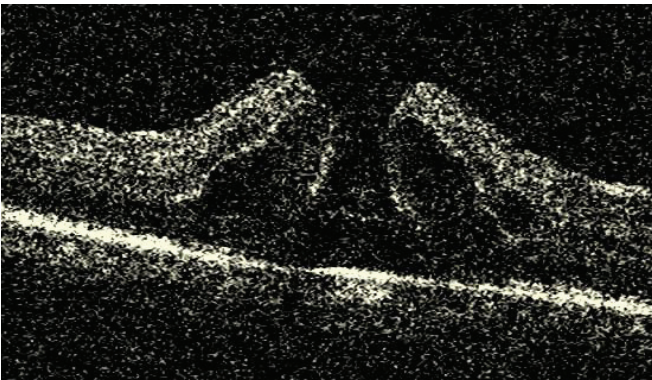
Yapılan oftalmolojik muayenesinde düzeltilmiş görme keskinliği sağ gözde 0,05, sol gözde 1.0 düzeyinde idi. Göz içi basıncı değerleri normal sınırlarda saptandı. Biyomikroskopik ön segment muayenesinde her iki göz psödo fakik izlendi. Dilate fundus muayenesinde sağ gözde makülayı içine alan, periferde 2 at nalı yırtığı olan büllöz regmatojen retina dekolmanı izlendi (Resim 1). Sağ göze serklaj+ kriyopeksi+lokal çökertme+subretinal sıvı drenajı +SF₆ enjeksiyonu uygulanarak intraoperatif komplikasyonsuz konvansiyonel retina dekolman cerrahisi uygulandı.

Postoperatif 1. hafta muayenesinde retina tüm kadrantlarda yatışık izlendi. İntraoperatif intravitreal verilmiş olan %15'lik SF₆'nın da maküla bölgesinde çekilmesi ile birlikte maküla daha iyi seçilebilir hale gelmişti.

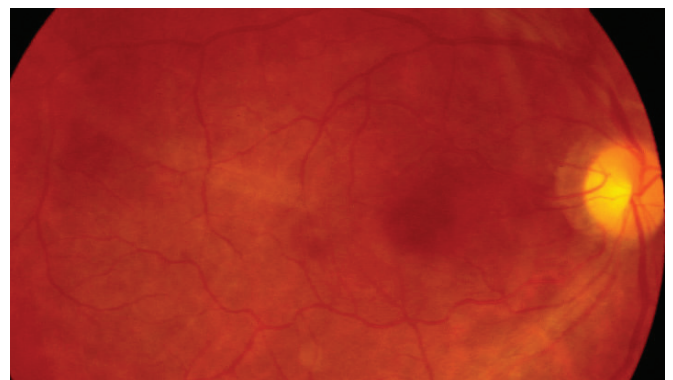
Cerrahi girişimden 1 hafta sonraki kontrolünde yapılan fundus muayenesinde retinanın yatışık alınan optik koherens tomografi görüntülemesinde santral retinanın yatışık olduğu, ancak maküler bölgede delik oluşumu izlendi (Resim 2, 3), (Cirrus TM HD-OCT Spectral Domain-OCT technology).

Hastanın onayı alınarak sağ göze komplikasyonsuz pars plana vitrektomi (Alcon Accurus) uygulandı. İntraoperatif rahatlıkla arka hiyaloid dekolmanı uygulandıktan sonra brilliant mavisi solüsyonu kullanılarak internal limitan membran (İLM) soyuldu, hava sıvı değişimi yapılarak intravitreal %13 lük C₃F₈ verilerek cerrahi komplikasyonsuz tamamlandı.

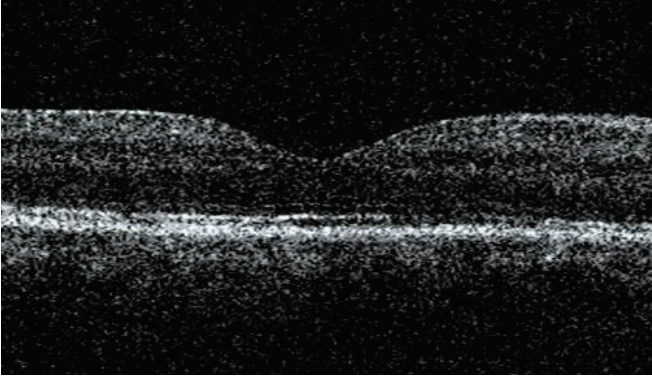
Vitrektomi sonrası kontrollerinde retina yatışık izlendi (Resim 4). OKT (Resim 5) bulgularında tam anatomik düzelmeye görülen olgunun görme keskinliği düzeyi postoperatif 8. haftada 0.7 düzeyine kadar yükseldi.



Resim 3: OKT'de gözlenen tam kat maküla deliği.



Resim 4: Vitrektomi sonrası retinanın yatışık olduğu görülmektedir.



Resim 5: Vitrektomi sonrası OKT'de tam anatomik düzelme.

TARTIŞMA

Retina dekolmanı tamirinden sonra maküla deliği oluşumu oldukça nadirdir. Literatürde çeşitli serilerde bu oran %1'in altında bildirilmiştir.^{9,10,11} Aynı serilerde özellikle makülayı içeren dekolmanlarda dekolman operasyonundan sonraki ilk 3 ay içerisinde ortaya çıkmıştır. Moshfeghi ve ark.,¹¹ Serilerindeki 12 hastanın 11'inde dekolman makülayı içerirken, 1 gözde maküla tutulumunun olmaması ve bu gözde maküla deliğinin 35 ay sonra gelişmesi ilginçtir. Aynı çalışmada makülayı içeren dekolmanlarda bu sürenin medyan değeri 3.5 ay olarak belirtilmiştir. Olgumuzda makülayı tutan büllöz regmatojen retina dekolmanı mevcut idi, maküla deliği retina dekolmanının tamirinden 1 hafta sonra gelişmiştir. Maküla deliği, fovea ve foveolayı tutan, tanjansiyel vitreoretinal çekinti sonucu meydana gelen, lokalize tam kat retina doku kaybı olarak tarif edilir.¹ Diğer bir teori ise dekolman nedeniyle makülada gelişen mikrokistik değişikliklerin deliğe yol açmasıdır.¹⁰ Bu olgularda maküla deliğinin gelişim mekanizması tam olarak anlaşılammış olmakla birlikte; makülanın tekrar yerine oturtulması, skleral çökertme veya pnömatik retinopeksinin foveal alan üzerindeki tanjansiyel güçleri değiştirmek suretiyle maküla deliği gelişimine yol açtığı düşünülmektedir.¹¹ Veriler retina dekolmanı tamiri sonrası oluşan maküla deliklerinin cerrahi başarısının idiyopatik maküla delikleri ile benzer olduğunu göstermektedir.¹² Olgumuzda pars plana vitrektomi, İLM soyulması ve C3F8 enjeksiyonu sonrası OKT de tam anatomik düzelme ve görme keskinliğinde artış görülmüştür.

Sonuç olarak regmatojen retina dekolmanı sonrası oluşan maküla deliği nadir görülmektedir, olgumuzda olduğu gibi, uygulanan maküla cerrahisi sonucunda anatomik ve fonksiyonel başarı sağlanabilmektedir.

KAYNAKLAR/REFERENCES

1. Gass JD. Idiopathic senile macular hole. Its early stages and pathogenesis. Arch Ophthalmol. 1988;106:629-39.
2. Çakır M, Kapran Z, Başoğlu A ve ark. Evre 3 ve 4 maküla deliği tedavisinde vitrektomi ve internal limitan membran soyulmasının anatomik ve fonksiyonel sonuçları. Ret-Vit 2006;14:109-14.
3. Tatlıpınar S, Kohen MC, Başar D. Konvansiyonel retina dekolmanı cerrahisi sonrası gelişen maküla deliği ve tedavisi: olgu sunumu. TJO. 2011;1:52-53.
4. Gass JD. Reappraisal of biomicroscopic classification of stages of development of a macular hole. Am J Ophthalmol. 1995;119:752-9.
5. Johnson RN, Gass JD. Idiopathic macular holes. Observations, stages of formation, and implications for surgical intervention. Ophthalmology. 1988;95:917-24.
6. Gass JD. Müller cell cone, an overlooked part of the anatomy of the fovea centralis: hypotheses concerning its role in the pathogenesis of macular hole and foveomacular retinoschisis. Arch Ophthalmol. 1999 ;117:821-3.
7. Kelly NE, Wendel RT. Vitreous surgery for idiopathic macular holes: results of a pilot study. Arch Ophthalmol 1991;109:654-9.
8. Kang HK, Chang AA, Beaumont PE. The macular hole: report of an Australian surgical series and meta-analysis of the literature, Clin Experiment Ophthalmol 2000;28:298-308.
9. Brown GC. Macular hole following rhegmatogenous retinal detachment repair. Arch Ophthalmol. 1988;106:765-6.
10. Benzerroug M, Genevois O, Siahmed K et al. Results of surgery on macular holes that develop after rhegmatogenous retinal detachment. Br J Ophthalmol. 2008;92:217-9.
11. Moshfeghi AA, Salam GA, Deramo VA et al. Management of macular holes that develop after retinal detachment repair. Am J Ophthalmol. 2003;136:895-9.
12. Kelly NE, Wendel RT. Vitreous surgery for idiopathic macular holes: Results of a pilot study. Arch Ophthalmol. 1991;109:654-9.