

# Makula Ödeminde Tedavi\*

Öner GELİŞKEN<sup>1</sup>, Bülent YAZICI<sup>2</sup>

## MAKULA ÖDEMİNDE TEDAVİ

Makula, yoğun metabolizması nedeniyle fizyolojik süreçlerde meydana gelen değişikliklere karşı son derece duyarlı bir bölgedir. Bu nedenle, gözün ön ve arka segmentini ilgilendiren bir çok patoloji makulayı da etkiler. Makulada hücre içinde ve/veya hücreler arasında sıvı toplanmasıyla ortaya çıkan makula ödemi, doğrudan santral görmeyi azaltır veya tehdit eder. Ödemin belli bir süre içinde düzelmemesi, işlev kaybının yanısıra, fotoreseptörlerde ve retina pigment epitelinde kalıcı harabiyete yolaçar. Bu nedenle, makula ödemi saptandığı zaman kalıcı patolojik değişiklikler ortaya çıkmadan önce tedavi edilmelidir. Makula ödemi ile başvuran ve uzun süredir görme kaybı öyküsü bulunan hastalarda potansiyel görme keskinliği kapasitesinin araştırılması, tedaviye karar vermekte yardımcı olabilir.

Vücudun diğer bölümlerinden farklı olarak, beyin ve retinada, vasküler alandan doku bölgesine sıvı geçişi sınırlanmıştır. Retinal damarları döşeyen endotel hücreleri arasındaki sıkı bağlantılar, iç kan-retina bariyerini, koriokapillaris ile retina arasındaki retina pigment hücreleri ise dış kan-retina bariyerini oluşturur. Retinal hücreler arasındaki sıvı aktif

bir mekanizmayla sürekli biçimde içten dışa, retinadan koroide doğru pompalanır. Altta yatan nedenlerin çeşitliliğine karşın, makulada ödem oluşumuyla sonuçlanan fizyopatolojik süreç çoğu durumda benzerdir ve kan dolaşımı ile retina arasındaki bu bariyerlerin ve/veya sıvı transportunun bozulmasına bağlıdır. Makula ödeminde ideal tedavi, kan-retina bariyerlerini yeniden sağlamlaştırılması ve retina pigment epitelini rehabilite ederek ödemin geri alınmasının sağlanmasıdır. Ancak mevcut retina bilgimizle henüz bu ideal noktaya ulaşmaktan uzağız. Günümüzde makula ödeminin tedavisinde başvurulan yöntemler, her olguda aynı ölçüde başarılı olmamaktadır. Tedavinin başarılı sonuç verdiği bir çok durumda da, tedavinin etki mekanizması tam olarak anlaşılamamıştır. Buna rağmen, uygun tedavinin zamanında uygulanmasıyla azımsanmayacak oranda başarılı sonuç alınmaktadır. Aşağıda değişik klinik tablolarda ortaya çıkan makula ödeminde uygulanan tedavi yöntemleri sunulmuştur.

### Üveite Bağlı Makula Ödemi

Arka üveitlerde görme azalmasının en önemli nedeni, kistoid makula ödemi<sup>1</sup>. Üveitli bir hastada klinik veya anjiyografik olarak makula ödeminin belirlendiğinde tedaviye başlanmalıdır. Tedavide hedef, öncelikle uveal enflamasyonun baskılanması ve nükslerin önlenmesidir. Bu açıdan en etkili yöntem kortikosteroidlerin verilmesidir. Steroidlerin topikal ve perioküler enjeksiyon yoluyla

\* XXXIII. Ulusal Türk Oftalmoloji Kongresi (İzmir, 1999) kapsamındaki Makula Ödemi Paneli'nde sunulmuştur.

1. Prof.Dr., Uludağ Ü. Tıp Fakültesi Göz Hast.A.B.D.

2. Yrd.Doç.Dr., Uludağ Ü. Tıp Fakültesi Göz Hast.A.B.D.

verilmesi çoğu olguda yeterli olmaktadır. Bilateral ve yaygın retinal enflamasyonun bulunduğu olgularda sistemik tedavi gerekebilir. Oküler Behçet hastalığı gibi, steroidlerin her zaman yeterli olmadığı otoimmün üveitlerin ağır formlarında, diğer immunsupresif ilaçlarla enflamasyonun baskılanması maküla ödeminin de çözülmesini sağlayabilir<sup>2</sup>. Üveitlere sekonder kistoid maküla ödemlerinde bu tedavilerin yanısıra düşük doz oral asetozolamid tedavisinin de yararlı olduğu saptanmıştır<sup>3-5</sup>. Medikal tedaviye cevap vermeyen ve uveal atakların sürekli tekrarladığı olgularda arka vitrektomiyle vitreusun temizlenmesinin inflamatuvar mediatörlerin uzaklaştırılmasına yardımcı olduğu belirtilmektedir<sup>6-8</sup>.

### **Retinitis Pigmentosaya Bağlı Maküla Ödemi**

Kalıtsal retina hastalıkları maküla ödemeine yolaçabilir. Periferik görme alanının daraldığı ve karanlık görmenin azaldığı retinitis pigmentosada, kistoid maküla ödemi nedeniyle santral görme kaybı meydana gelebilir. Tedavide kortikosteroidler etkisizdir. Bu hastalarda oral düşük doz asetozolamidin yararlı olduğu belirtilmektedir<sup>3,9-13</sup>. Retinitis pigmentosada kistoid maküla ödeminin tedavi etmek amacıyla grid tarzında laser fotokoagülasyonu da uygulanmıştır<sup>14</sup>. Bu tedavi seçeneğine başvurmadan önce laser fotokoagülasyonun mevcut fotoreseptörler ve görme alanı üstündeki olumsuz etkilerini de gözönünde tutmakta yarar vardır.

### **Postoperatif Maküla Ödemi**

Tüm göziçi girişimlerden sonra bir komplikasyon olarak kistoid maküla ödemi gelişebilir. Buna karşılık literatürde en fazla katarakt cerrahisinden sonra gelişen maküla ödemi ele alınmıştır. İntrakapsüler katarakt cerrahisi döneminde görme kaybının en sık nedenlerinden

biri, postoperatif kistoid maküla ödemi idi. Bu yöntemle ameliyat edilen hastaların %50-70'de subklinik, anjiografik maküla ödemi saptanmıştır<sup>15</sup>. Ekstrakapsüler cerrahi tekniklerinin gelişmesi bu oranı önemli ölçüde azaltmıştır. Buna rağmen, bir çalışmaya göre, komplikasyonsuz fakomülsifikasyon cerrahisinden sonra anjiografik maküla ödeminin sıklığı %19'dur<sup>16</sup>. Katarakt ameliyatı sırasında arka kapsül rüptürü, vitreus kaybı gibi komplikasyonların gelişmesi maküla ödemi riskini artırır. Bu komplikasyonun sıklığını azaltmak amacıyla preoperatif ve postoperatif olarak topikal veya sistemik olarak antienflamatuvar ilaçlar kullanılır.

Anjiografik maküla ödemi bulunan hastaların büyük bir bölümü tedavi gerektirmeksizin kendiliğinden iyileşir. Postoperatif maküla ödeminde tedavi endikasyonu, görme keskinliği veya kontrast duyarlılıkta azalma olması halinde ortaya çıkar. Öncelikle geçirilmiş cerrahiyle ilgili komplikasyonlar araştırılmalı, varsa cerrahi pürüzler giderilmelidir. Arka kapsül rüptüründen sonra sıklıkla gözlenen vitreusun ön kamaraya prolapsusu YAG vitreolizis veya vitrektomi ile düzeltilmelidir. Kesi yerine doğru meydana gelen iris çekintileri ve yapışıklıkları maküla ödeminin oluşumunda önemli bir rol oynar, tedavi için bunların giderilmesi gerekir.

Postoperatif ödemde cerrahi komplikasyonların düzeltilmesinin yanısıra, enflamasyona yönelik ilaçların kullanılması gerekir. İlk tercihimiz, topikal kortikosteroidlerdir. Yeterli yanıt alınmayan hastalarda perioküler enjeksiyon yoluyla depo-steroidler verilebilir. Tedavi 4-6 hafta sürdürülmelidir. Steroid olmayan antienflamatuvarlar, ketorolak, diklofenak sodyum, flurbiprofen ve endometazin, genellikle steroid tedavisine ek olarak veya profilaktik olarak maküla ödeminin gelişmesini önlemek amacıyla tek başlarına kullanılır. Bunların için-

de diklofenak sodyum hem siklooksijenaz hem de lipooksijenaz yolunu bloke ederek etki göstermektedir<sup>17-18</sup>.

Medikal tedavide başvuru başka bir ilaç, asetozolamiddir. Günlük 125-500 mg asetozolamid tedavisinin muhtemelen retina pigment epitelinin pompa işlevini uyararak postoperatif kistoid maküla ödeminin tedavisinde yararlı olduğu belirtilmektedir<sup>3,13,19-20</sup>.

Postoperatif maküla ödemi tedavi etmek amacıyla hiperbarik oksijen tedavisi uygulanmış ve olumlu sonuçlar elde edilmiştir<sup>21</sup>. Makülada kapiller vazokonstrüksiyona yol açarak ve kollajen yapımının uyararak etki gösterdiği tahmin edilen bu yöntem, özel donanım gerektirmesi nedeniyle ancak belli merkezlerde uygulanabilir.

Bir çalışmada periferik grid laser fotokoagülasyonun postoperatif maküla ödeminin gerilemesini sağladığı öne sürülmüştür<sup>22</sup>. Bu yöntemde başvurulmadan önce ilaç tedavisinin denenmesi yerinde olur.

### **Retinal Ven Dal Tıkanıklığına Bağlı Maküla Ödemi**

Santral retinal ven veya dallarının tıkanıklığı, tıkanıklığın gerisinde kalan retinal kapillerlerde damar içi basıncın artmasına ve hücrelerarası alana sıvı sızmasına neden olur. Retinal ven tıkanıklığında görme kaybının en sık nedenlerinden biri, maküla ödemi. Diğer nedenler, foveanın iskemisi ve neovaskülarizasyona sekonder vitreus kanamasıdır. Yaygın kanama ve ödemin bulunduğu erken dönemde fundus fluorescein anjiyografi (FFA) makülanın perfüzyonu hakkında yeterli bilgi vermeyebilir. Bu dönemde hastanın renkli veya kırmızıdan fundus fotoğrafları izlenmesi uygun olur. Tedavi için bu dönemde yapılması ge-

reken iş, tıkanıklığa eşlik eden sistemik patolojilerin belirlenmesi ve kontrol altına alınmasıdır. Tıkanıklığın 3.-6. ayında, intraretinal kanamalar çekildiğinde, FFA ile makülanın durumu ve kapiller perfüzyon değerlendirilir. Başlangıçta görme keskinliğinin aniden ve derin bir biçimde azalmasına karşın, bir yıllık izlem sonunda hastaların yaklaşık %50-60'ı kollateral gelişimi ve maküla ödeminin çözülmesiyle 0.5 düzeyinde görme keskinliğine kavuşur<sup>23</sup>.

Ven Dal Tıkanıklığı Çalışması uygun hastalarda laser fotokoagülasyonun yararlı olduğunu göstermiştir. Bu çalışmaya göre, tıkanıklığın 3.-6. ayında görme keskinliğinin 0.5'in altında kaldığı ve kapiller perfüzyonun bozulmadığı hastalarda, maküla ödemi grid maküler fotokogülasyon ile tedavi edilmelidir. Bu tedaviden sonra üç yıllık izlem sonunda iki sıra veya üstünde görme artışı tedavi edilen gözlerde % 63, tedavi edilmeyen gözlerde ise %36 düzeyindedir<sup>24</sup>. Fotokoagülasyon kriterleri, 50-100 mikron spot büyüklüğü, 50-90 miliwatt güç, 0,1 saniye süre ve tercihan yeşil veya sarı dalga boylarının kullanılmasıdır. Laser spotları arasında yarım veya bir spot büyüklüğü boşluklar bırakılmalıdır. Grid tedavisi foveal avasküler zona girmemeli ve major vasküler arkın dışına fazla taşımamalıdır. Laser tedavisi sırasında mevcut retinal kollaterallerin tahrip edilmemesi hayati önem taşır.

### **Santral Ven Tıkanıklığında Maküla Ödemi**

Özellikle iskemik tip kök ven tıkanıklığında makülada intaretinal kanamalar ve yoğun ödem ciddi görme azalmasına yol açar. Santral Ven Tıkanıklığı Çalışmasına göre bu hastalarda maküla ödeminin grid laser fotokoagülasyonu ile tedavi edilmesinin yararı yoktur<sup>25</sup>. Bu çalışmanın ilginç bir bulgusu, tedaviden sonra

görme artışı saptanan bir grup hastanın 60 yaşından genç olmasıdır. Diğer bir ilginç bulgu ise, tedavi edilen gözlerde anjiografik ve fundoskopik olarak maküla ödeminin düzelmesine karşın, buna görme keskinliğinde artmanın eşlik etmemesidir. Retinal kanamaların azalmasına karşın görme keskinliğinde herhangi bir artış olmayan genç hastalarda, foveal avasküler zona girmeyen grid laser fotokogülasyon tedavisi denenebilir.

### Diabetik Maküla Ödemi

Maküla ödemi, diabetik retinopatide en önemli görme azalması nedendir. Genel olarak bütün diabetes mellituslu hastaların yaklaşık %10'da, makülanın santralinde bir optik disk çapı alanda maküla ödemi saptanmıştır. Maküla ödemi bulunan erişkin tip diabetli hastaların yaklaşık %40'da görme keskinliği 0.5'in altındadır<sup>26</sup>. Diabetik maküla ödemi başlıca iki değişik biçimde karşımıza çıkabilir: fokal ve diffüz maküla ödemi

#### a) Fokal Maküla Ödemi

Diabetik Retinopatide Erken Tedavi Çalışmasının sonuçları diabetik maküla ödeminin tedavisinde hekimin yaklaşımını belirleyecek çok değerli veriler sunmaktadır<sup>27</sup>. Bu çalışmaya göre, erken dönemde laser fotokogülasyon uygulanan maküla ödemli gözlerde 3 yılda 2 sıra görme kaybı riski % 30'dan % 15'e düşmektedir. Tedavi yararlı etkileri makülopatinin erken dönemlerinde daha belirgindir.

Diabetik Retinopatide Erken Tedavi Çalışma grubu maküler fotokoagülasyonun "klinik olarak anlamlı maküla ödeminde" uygulanmasını öngörmüştür. Anlamlı maküla ödemi 3 farklı klinik görünümde karşımıza çıkabilir :

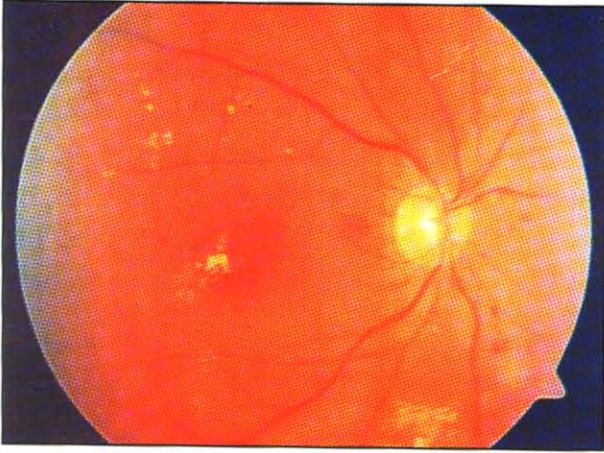
1. Fovea merkezinde 500 mikron çaplı daire içinde retinal kalınlaşma,
2. Fovea merkezinde 500 mikron çaplı

daire içinde sert eksüdasyon ve buna komşu alanda retinal kalınlaşma olması,

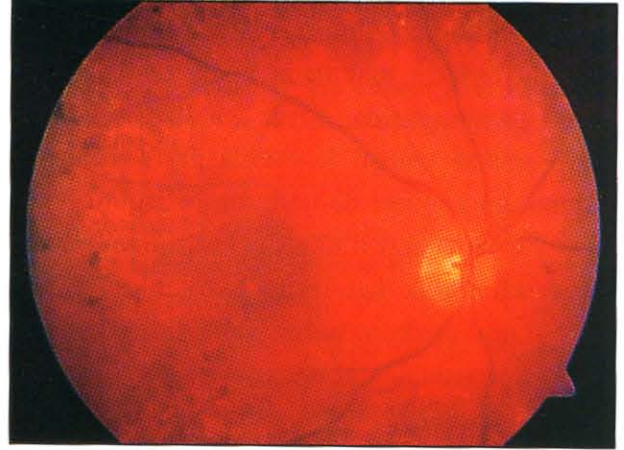
3. Fovea merkezinde 1500 mikron (1 optik disk) çaplı daire içine girmiş 1500 mikron veya daha geniş retinal kalınlaşma.

Retinal kalınlaşma, makülanın biomikroskopik (kontakt veya nonkontakt lenslerle) muayenesinde veya stereoskopik fundus fotoğraflarının incelenmesinde belirlenir. Hekim ödemin yolaçtığı retinal kalınlaşmanın lokalizasyonunu, genişliğini, fovea merkezine uzaklığını, eşlik eden sert eksüda olup olmadığını kaydetmelidir. Bu çalışmada tedavi kriterleri arasında görme keskinliğinin azalması ve anjiografik muayene yoktur. Buna göre yukarıda sayılan 3 durumdan biri varsa, görmede azalma olmasa bile, foveanın tehdit altında olması nedeniyle erken dönemde tedavi uygulanması önerilmektedir.

Fotokogülasyon tedavisinden önce hastanın kan şekeri, sistemik kan basıncı kontrol altına alınmış olmalı ve böbrek yetmezliği bulunmamalıdır. HbA1 10 mg/dl'den, diastolik kan basıncı 100 mm Hg'ın altında olmalıdır<sup>28</sup>. Fokal laser tedavisinde amaç, sızıntı gösteren kapiller yapıların ve mikroanevrizmaların kapatılmasıdır. Spot büyüklüğü 50-100 mikron, süre 0.05-0.1 sn ve güç 50-100 miliwatt olarak, mikroanevrizmanın beyazlaşmasını sağlayacak şekilde ayarlanır. Tercihan yeşil veya sarı dalga boyunda laser ışığı kullanılır. İlk seansta fovea merkezine 500 mikrondan daha fazla uzaklıkta yer alan bütün lezyonlar tedavi edilir. İkinci seansta 300-500 mikron mesafe içinde yer alan sızıntı odakları, eğer görme keskinliği 0.5 den daha az ise tedavi edilebilir (Resim 1). Ancak bu alanda sağlam kalmış ve dilate durumdaki perifoveal kapillerlerin zarar görmemesine özen gösterilmelidir. Hastalar 3-4 ay sonra tekrar görülmeli ve klinik ve an-



a



b

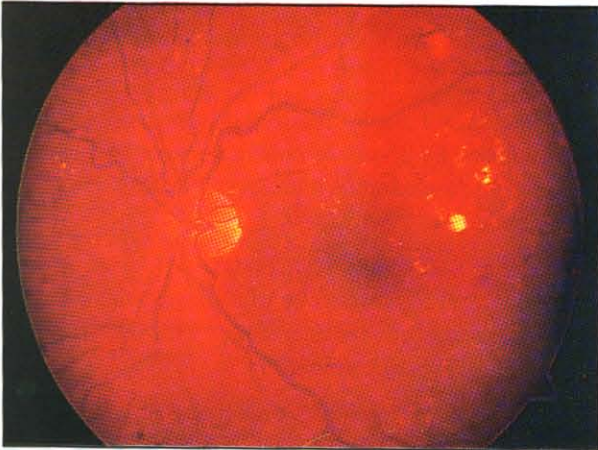
Resim 1

Diabetik maküla ödeminde fokal laser fotokoagülasyon tedavi öncesi (Şekil 1a) ve sonrasında (Şekil 1b) gösteren renkli fundus fotoğrafları.

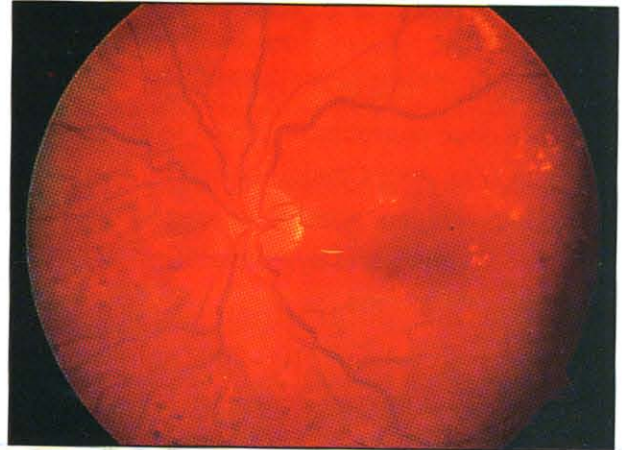
jiografik olarak saptanan diğer sızıntı noktaları varsa, ilave laser tedavisi yapılmalıdır (Resim 2)<sup>27</sup>.

### b) Diffüz Maküla Ödemi

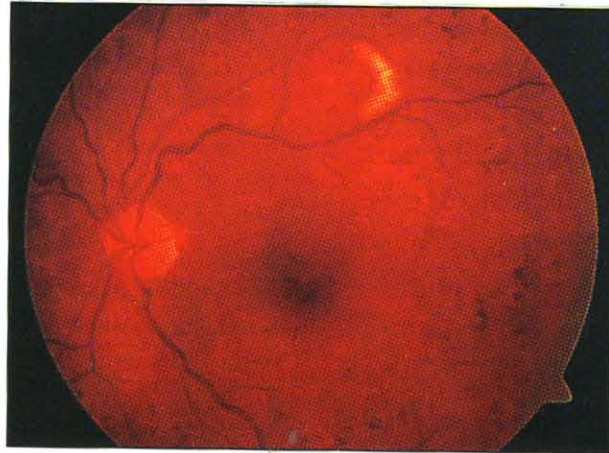
Diffüz maküla ödemi foveal avasküler zonu içine alan 2 optik disk çapı veya daha fazla re-



a



b



c

Resim 2

Diabetik maküla ödemi tedavi öncesi (Şekil 2a) Fokal laser fotokoagülasyondan sonra maküla ödeminde azalma, (Şekil 2b) İlave laser fotokoagülasyondan sonra maküla ödeminde belirgin azalma (Şekil 2c)

tinal kalınlaşma olması olarak tanımlanır<sup>29</sup>. Sıklıkla birlikte makülada kistik değişiklikler vardır. Anjiyografide diffüz kapiller oklüzyonun yanısıra komşu alanlarda perfüzyonunun bulunduğu kapiller damarlarda belirgin bir dilatasyon ve sızıntı dikkati çeker. Fokal ödemden farklı olarak, kan-retina bariyerinin yaygın bir yıkımı sözkonusudur. Maküla ödeminin diffüz formunda hipertansiyon kan şekeri ve böbrek yetmezliği gibi sistemik sorunlar da daha ağırdır.

Fokal ve grid tedaviyi birleştiren modifiye grid tedavisi diffüz maküla ödeminin tedavi etmek amacıyla uygulanabilir. Bunun için görme keskinliği 0.1 veya daha fazla olmalıdır. Diğer bir kriter juxtafoveal kapiller nonperfüzyonun 6 saat kadranından daha geniş olmamasıdır<sup>30</sup>.

Proliferatif diabetik retinopatisi bulunan gözlerde önce panretinal tedavisi uygulanabilir ve hasta 6 ay sonra maküla ödeminin tedavisi açısından yeniden görülür veya grid ve panretinal tedavi birarada uygulanabilir.

Bu tedavide diffüz sızıntı alanına argon yeşil laser uygulanır, 100-200 miliwatt gücünde 100-200 mikron genişliğinde laser spotları aralarında yaklaşık bir spot genişliğinde boşluklar bırakılarak yerleştirilir. Aynı tedavi kapiller nonperfüzyon alanına da uygulanır. Grid foveal avasküler zonun kenarından başlayıp papillo-maküler demet de dahil olmak üzere ödemin bulunduğu bütün yönlerde uzanabilir. Önemli bir nokta, tedavinin yalnızca retinal ödem bulunan alana yönelik olması, normal retina bölgelerine dokunulmamasıdır.

Laser yanıkları gereğinden fazla şiddetli olmamalı, pigment epitel ve dış retina seviyesinde ancak görülebilen hafif şiddette yanıklar oluşturulmalıdır. Bundan sonra fokal sızıntı odakları kapatılmalıdır. Hastalar te-

daviden 3-4 ay sonra ilave laser tedavisi açısından tekrar değerlendirilmelidir. Özellikle belirgin maküler iskemiyle birlikte olan yaygın maküla ödemlerinde laser tedavisinin etkinliği sınırlıdır. Son zamanlarda yapılan bazı öncü çalışmalarda bu hastalarda pars plana vitrektomi ile iyi sonuçlar alındığı bildirilmiştir<sup>31</sup>.

## KAYNAKLAR

1. Nussenblatt RB, Kaufman SC, Palestine AG, et al: Macular thickening and visual acuity: measurements in patients with cystoid macularedema. *Ophthalmology* 1994;101:1134-1139.
2. Godfrey WA, Smith RE, Kimura SJ: Chronic cyclitis: corticosteroid therapy, *Trans Am Ophthalmol Soc* 1976;74:178-188.
3. Cox SN, Hay E, Bird AC: Treatment of chronic cystoid macular edema with acetazolamide. *Arch Ophthalmol* 1988;106:1190-1195.
4. Farber MD, Lam S, Tessler HM: Reduction of macular oedema by acetazolamide in patients with chronic iridocyclitis: a randomized prospective crossover study. *Br J Ophthalmol* 1994;78:4-7.
5. Whitcup SM, Csaky KG, Podgor MJ, et al: A randomized, masked, cross-over trial of acetazolamide for cystoid macular edema in patients with uveitis. *Ophthalmology* 1996;103:1054-1063.
6. Eckardt C, Bacskulin A: Vitrectomy in intermediate uveitis. *Dev Ophthalmol* 1992;23:232-238.
7. Diamond JG, Kaplan HJ: Lensectomy and vitrectomy for complicated cataract secondary to uveitis. *Arch Ophthalmol* 1978;96:1798-1804.
8. Limon S, de Kyvon Y, uria M, et al: La vitrectomie au cours des uveitis. Indications et resultats. *Bull Mem Soc Fr Ophtalmol* 1982;94:290-293.
9. Fishman GA, Gilbert LD, Fiscella RG, et al: Acetazolamide for treatment of chronic macular edema in retinitis pigmentosa. *Arch Ophthalmol* 1989;107:1445-1452.
10. Fishman GA, Gilbert LD, Anderson RJ, et al: Effect of methazolamide on chronic macular edema in patients with retinitis pigmentosa. *Ophthalmology* 1994; 101:687-693.
11. Fishman GA, Glenn AM, Gilbert LD: Rebound of

- macular edema with continued use of methazolamide in patients with retinitis pigmentosa. *Arch Ophthalmol* 1993;111:1640-1646.
12. Chen JC, Fitts FW, Bird AC: Long-term effect of acetazolamide in a patients with retinitis pigmentosa. *Invest Ophthalmol Vis Sci* 1990;31:1914-1918.
  13. Ö. Gelişken, F. Gelişken and H. Özçetin: Treatment of chronic macular oedema with low dosage acetazolamide. *Bull. Soc. Belge Ophthalmol.*, 238,153-160, 1990.
  14. Newsome DA, Blacharski PA: Grid Photocoagulation for macular edema in patients with retinitis pigmentosa. *Am J Ophthalmol* 1987;103:161-166.
  15. Jampol LM, Sanders DR, Kraff MC: Prophylaxis and therapy of aphakic cystoid macular edema *Surv Ophthalmol* 1984;28:535-539.
  16. Charters L: CME can reduce visual acuity after phaco procedures *Ophthalmology Times* 1997;8:18.
  17. Kraff MC, Sanders DR, McGuigan L, et al Inhibition of blood-aqueous humor barrier breakdown with dictofenac: a fluorophotometric study. *Arch Ophthalmol* 1990;108:380-383.
  18. Ku EC, Lee W, Kothari HV, et al: Effect of dictofenac sodium on the arachidonic acid cascade. *Am J Med* 1985;80 (Suppl 4B):18-23.
  19. Marmor MF, Maack T: Enhancement of retinal adhesion and subretinal fluid absorption by acetazolamide *Invest Ophthalmol Vis Sci* 1982;23:121-124.
  20. Tripathi RC, Fekrat S, Tripathi BJ, et al: A direct correlation of the resolution of pseudophakic cystoid macular edema with acetazolamide therapy. *Ann Ophthalmol* 1991;23:127-129.
  21. Ploff DS, Thom SR: Preliminary report on the effect of hyperbaric oxygen on cystoid macular edema. *J Cataract Refract Sur* 1987;13:136-140.
  22. Perez R, Panesso JL, Provenzano J, et al: Argon laser photocoagulation for chronic clinically significant cystoid macular edema. *American Health Sci J* 1993;12:109-103.
  23. Finkelstein D: Retinal branch vein occlusion. In Ryan SJ, Schachar AP, Murphy RP(eds): *Retina*, pp 1387-1392, Mosby, St. Louis, 1994.
  24. Branch Vein Occlusion Study Group: Argon laser photocoagulation for macular edema in branch vein occlusion. *Am J Ophthalmol* 1984;98:271-282.
  25. Central Vein Occlusion Study Group: Evaluation of grid pattern photocoagulation for macular edema in central vein occlusion. *Ophthalmology* 1995;102:1425-1433.
  26. Klein R, Klein BEK, Moss SE et al. The Wisconsin epidemiologic study of diabetic retinopathy. IV. Diabetic macular edema. *Ophthalmology* 1984;91:1464-1474.
  27. Early Treatment Diabetic Retinopathy Study Research Group: Treatment techniques and clinical guidelines for photocoagulation of diabetic macular edema. ETDRS report number 2. *Ophthalmology*, 1987;94: 761-774.
  28. Klein R, Klein BEK, Moss SE et al. Glycosylated hemoglobin predicts the incidence and progression of diabetic retinopathy. *JAMA* 1988;260:2864-2869.
  29. Bresnick GH. Diabetic macular edema. *Ophthalmology*, 93, 989-1986.
  30. Conway MD, Olk JR, Diabetic maculopathies. Diagnosis and Treatment. *Ophthalmology Clinics of North America* 1993;6:213-230.
  31. Ikeda T, Sato K, Hayashi Y. Vitrectomy for cystoid macular oedema with attached posterior hyaloid membrane in patients with diabetes. *Br J Ophthalmol* 1999;83;12-14.