

Retina Ven Tıkanıklıklarında Makula Ödeminin Optik Koherens Tomografi ile Takibi*

Arzu AYDIN¹, Figen BATIOĞLU², Leyla ATMACA³

ÖZET

Amaç : Retina ven kök tıkanıklığı (RVKT), ve retina ven dal tıkanıklıklarında (RVDT) gelişen makula ödeminin, makula kalınlık ölçümleri yapılarak niceliksel olarak takibinde Optik Koherens Tomografi (OKT)'nin etkinliğini araştırmak

Gereç ve Yöntem : Ekim 2000-Mayıs 2002 tarihleri arasında muayene edilerek retina ven kök veya ven dal tıkanıklığı saptanan 38 olgunun 38 gözü çalışma kapsamına alındı. Olguların tam oftalmolojik muayeneleri yapılarak renkli fundus fotoğrafları ve flöresein anjiyografileri çekildi. OKT ile makuladan geçen kesitlerde fovea kalınlık ölçümleri yapıldı. 3-6 ay aralıklarla yapılan kontrol muayenelerinde fundus fotoğrafları çekilerek OKT ölçümleri tekrarlandı, gerekli durumlarda flöresein anjiyografisi uygulandı.

Kontrol grubu olarak aynı tarihler arasında muayene edilerek herhangi bir göz patolojisi

saptanmayan 33 sağlıklı bireyin 39 gözü değerlendirildi. Bu gözlerde de OKT ile elde edilen makula kesitlerinde fovea kalınlık ölçümleri yapıldı. Hasta ve kontrol grubunda elde edilen değerler birbirleriyle karşılaştırıldı.

Bulgular : Ven tıkanıklığı (11'i kök, 27'si dal) olan olgularda ilk muayenede OKT ile saptanan makula ödemi, % 34 sünger benzeri, % 34 kistik, % 19.2 seröz, % 12.8 mikst ödem şeklindeydi. Ven tıkanıklığı grubunda ilk muayenede elde edilen ortalama fovea kalınlığı (590.2 + 45 µm), son kontrolde elde edilen değerden (403.1 + 53 µm) anlamlı olarak yüksekti. Bu değerler aynı zamanda kontrol grubunda elde edilen ortalama fovea kalınlığı değerinden de (177.1 + 19.4 µm) anlamlı olarak yüksek bulundu. OKT ile ölçülen kalınlık değerleri, ilk ve son kontroldeki görme keskinlikleri ile ters korelasyon göstermekteydi.

Sonuç : Optik koherens tomografi, retina ven tıkanıklığına bağlı makula ödeminde fovea

* TOD XXXVI. Ulusal Oftalmoloji Kongresi'nde serbest bildiri olarak sunulmuştur.

1 Araş. Gör. Dr. Ankara Üniversitesi Tıp Fakültesi Göz Hast. A.D.

2 Doç. Dr. Ankara Üniversitesi Tıp Fakültesi Göz Hast. A.D.

3 Prof. Dr. Ankara Üniversitesi Tıp Fakültesi Göz Hast. A.D.

kalınlığı ölçümleri ile niceliksel olarak takibe olanak sağlayan, tekrar edilebilir ve invaziv olmayan objektif bir tanı yöntemidir.

Anahtar kelimeler : Retina ven kök tıkanıklığı, retina ven dal tıkanıklığı, makula ödemi, optik koherens tomografi

FOLLOW-UP OF MACULAR EDEMA IN RETINAL VEIN OCCLUSION WITH OPTICAL COHERENCE TOMOGRAPHY

SUMMARY

Purpose : To investigate the quantitative assessment of macular edema secondary to central or branch retinal vein occlusion with foveal thickness measurements by optical coherence tomography (OCT).

Material and methods : Thirty eight eyes of 38 cases examined between October 2000-May 2002, with central or branch retinal vein occlusion were included in the study. At initial examination and during follow-up examinations at 3-6 month intervals, complete ophthalmic examination was done, color fundus photographs were taken and fluorescein angiography was performed. Foveal thickness measurements were taken in macular cross-section images obtained with optical coherence tomography.

Control group included thirty-nine eyes of 33 healthy objects without eye pathology. Foveal thickness measurements were obtained from macular OCT images and compared with the values of study group.

Results : At initial examination, there was sponge-like retinal swelling in 34 %, cystoid macular edema in 34 %, serous macular edema in 19.2 % and mixed edema in 12.8 % of 38 cases (11 of them had central, 27 of them had branch retinal vein occlusion). In the study

group, the mean foveal thickness at initial examination ($590.2 + 45 \mu\text{m}$) was significantly higher than the mean value at last visit ($403.1 + 53 \mu\text{m}$). These values were also significantly higher than the mean foveal thickness in control group ($177.1 + 19.4 \mu\text{m}$). There was negative correlation between mean foveal thickness measurements and visual acuities at initial and final examinations.

Conclusion : Optical coherence tomography is a useful technique for noninvasive, objective and quantitative assessment of macular edema secondary to retinal vein occlusions with foveal thickness measurements.

Key-words : Central retinal vein occlusion, branch retinal vein occlusion, macular edema, optical coherence tomography

Ret - Vit 2003; 11 : 135-141

GİRİŞ

Makula ödemi, retina ven tıkanıklıkları, diyabetik retinopati, üveitler ve katarakt cerrahisi sonrası görme kaybının en önemli nedenidir. Flöresein anjiyografi ödem sıvısının varlığını ve kaynağını gösterebilmekteyse de retina kalınlığındaki artış ve görme kaybının her zaman sızıntı ile ilişkili olmadığı belirlenmiştir¹. Ayrıca flöresein anjiyografinin girişimsel bir yöntem olması nedeniyle morbidite riski taşıması, subjektif bilgi vermesi ve farklı zamanlarda yapılan anjiyograflerin niceliksel olarak karşılaştırılamaması da önemli sakıncalarıdır. Slitlamp biomikroskopi, stereo fundus fotoğrafları gibi kullanılmakta olan yöntemler, makula kalınlığındaki küçük artışları saptamada yetersizdir. Bu nedenlerle kalınlık ölçümleri için daha hassas görüntüleme tekniklerinin kullanılması gereklidir.

Optik koherens tomografi (OKT), insan

retinasının yüksek çözünürlüklü çapraz kesitlerinin alınabildiği ve kalınlık ölçümleri ile niceliksel olarak değerlendirilebildiği yeni bir görüntüleme tekniğidir². Sistemde 840 nm diod laser kullanılır. Retinanın farklı derinliklerinden geri yansıyan ışık ayırt edilerek retinanın yapısı hakkında derinlemesine bilgiler elde edilir. Çeşitli çalışmalarda OKT'nin ön segment³ ve retinanın⁴ görüntülenmesinde başarıyla kullanılabileceği gösterilmiştir.

Bu çalışmada, retina ven kök ve ven dal tıkanıklığı olan olgularda OKT ile makula ödeminin özellikleri incelenmiş ve olguların takibinde OKT'nin etkinliği araştırılmıştır.

GEREÇ VE YÖNTEM

Ankara Üniversitesi Tıp Fakültesi Göz Hastalıkları Anabilim Dalı Retina biriminde, Ekim 2000 - Mayıs 2002 tarihleri arasında muayene edilerek retina ven tıkanıklığı saptanan 38 olgunun 38 gözü çalışma kapsamına alındı. Olguların 27'sinde ven dal, 11'inde ven kök tıkanıklığı mevcuttu. Sistemik incelemeler sonucu, 3 olguda diabetes mellitus, 11 olguda hipertansiyon olduğu belirlendi. Olguların 16'sı (% 42.1) kadın, 22'si (% 57.9) erkek olup yaş ortalaması 55.3 ± 1.7 yıl (35-75) idi.

Kontrol grubunu herhangi bir göz patolojisi olmayan 33 sağlıklı bireyin 39 gözü oluşturdu. Bu grubun da 15'i (% 45.5) kadın, 18'i (% 54.5) erkek olup, yaş ortalaması 49.6 ± 2.6 yıl (18-79) idi.

Tüm olguların ilk ve kontrol başvurularında tam göz muayeneleri yapılarak renkli fundus fotoğrafları çekildi, gereken durumlarda fundus flöresein anjiyografi uygulandı. Hasta grubu ile birlikte kontrol grubunda OKT ile makulanın kesit görüntüleri alındı ve foveal kalınlık

ölçümleri yapıldı. Hasta grubunda ilk muayene ve son kontrolde elde edilen değerler birbirleriyle ve kontrol grubu ile karşılaştırıldı, kalınlık değişimlerinin görme keskinliği ile ilişkisi değerlendirildi. İstatistiksel değerlendirmeler Mann-Whitney U testi ile yapıldı.

Olguların takip süreleri 3 - 22 ay arasında değişmekte olup ortalama 10.7 aydı.

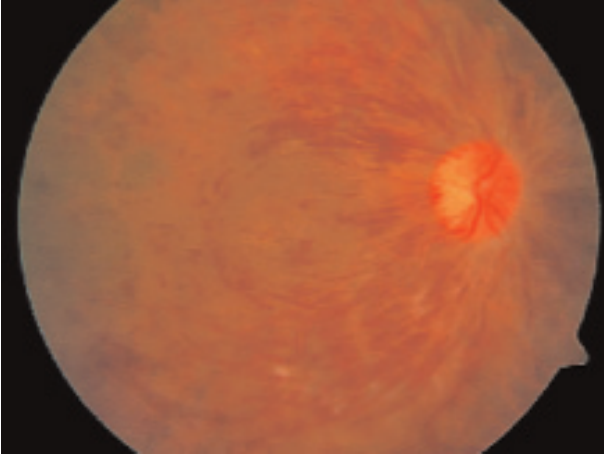
BULGULAR

Çalışma grubunu oluşturan 38 olgu ile, kontrol grubunu oluşturan 33 olgu arasında ve çalışma grubundaki ven kök ve ven dal tıkanıklığı olguları arasında cinsiyet ve yaş yönünden istatistiksel olarak anlamlı farklılık yoktu.

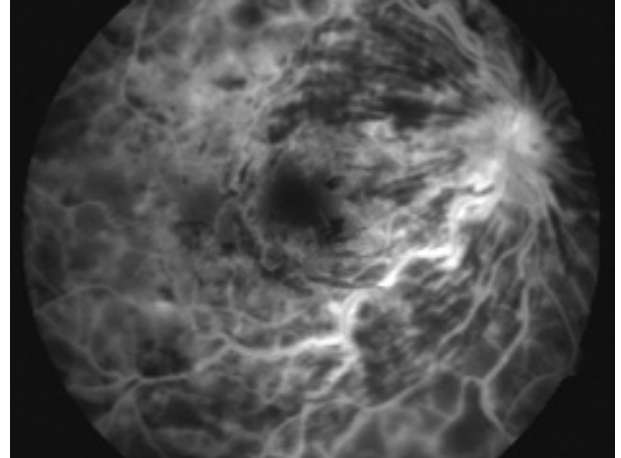
Retina ven tıkanıklığı olan olguların 11'inde kök tıkanıklığı (Resim 1), 27'sinde dal tıkanıklığı mevcuttu. Ven dal tıkanıklığı olgularının 16'sında üst temporal, 4'ünde alt temporal, 6'sında ise makuler ven dal tıkanıklığı izlenirken, 1 olguda alt hemisfer ven tıkanıklığı (Resim 2) tesbit edildi.

Ven tıkanıklığı olan olguların ilk muayenelerinde OKT ile saptanan makula ödemi, % 34 sünger benzeri, % 34 kistik, %19.2 seröz ödem şeklindeydi. Olguların %12.8'inde ise mikst tipte ödem saptandı. Ven kök tıkanıklığı grubunda makula ödemi tipleri arasında belirgin bir farklılık izlenmezken, dal tıkanıklığı olan olgularda seröz ödemin diğer tiplere göre daha az görüldüğü tesbit edildi. Ven kök tıkanıklığı sağ gözde (% 72), dal tıkanıklığı ise sol gözde (% 63) anlamlı olarak daha fazla idi ($p < 0.05$).

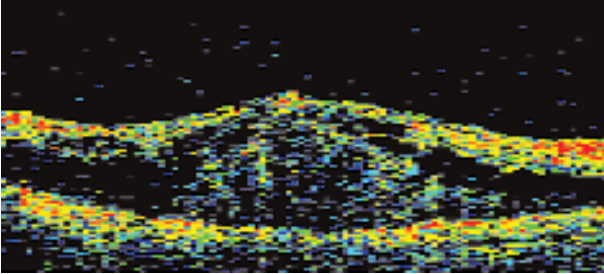
Ven tıkanıklığı grubunda ilk muayenede saptanan ortalama fovea kalınlığı $590.2 + 45.0 \mu\text{m}$, son kontrolde saptanan kalınlık ise $403.1 \pm 53.0 \mu\text{m}$ olup, ilk değer son



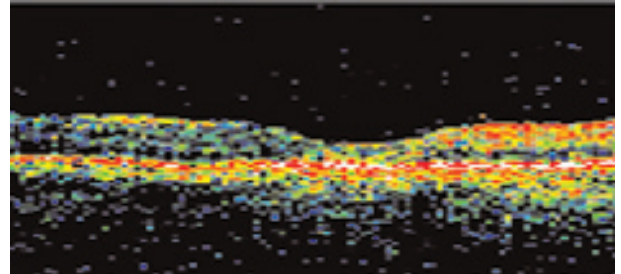
Resim 1a : Santral retinal ven tıkanıklığı, Görme : 1 mps



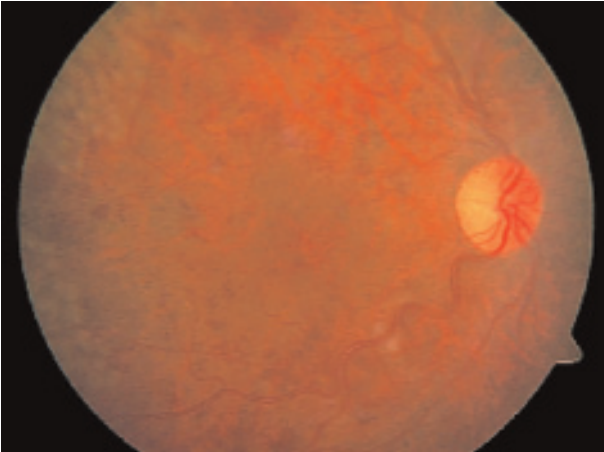
Resim 1b : Aynı olgunun flöresein anjiyografisi



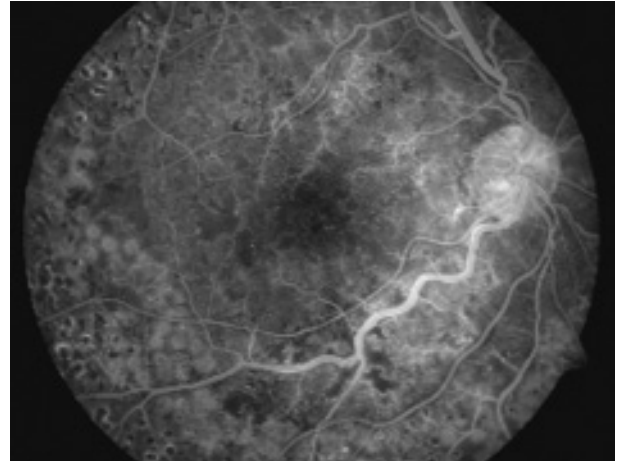
Resim 1c : OKT'de seröz makula ödemi, fovea kalınlığı 850 µm



Resim 1d : OKT'de normal makula görünümü, fovea kalınlığı 108 µm



Resim 1e : Laser fotokoagülasyon uygulanan gözün 14 ay sonraki görünümü, Görme : 5 mps



Resim 1f : 14 ay sonra flöresein anjiyografi

değerden ve her iki değer kontrol grubunun ortalama fovea kalınlığından (177.1 + 19.4 µm) anlamlı olarak yüksekti ($p < 0.05$).

Ven dal tıkanıklığı olan 9 ve ven kök tıkanıklığı olan 3 olguya laser fotokoagülasyon

uygulandı. Laser uygulanan 12/38 (% 31) olgudaki foveal kalınlık azalması, uygulanmayanlara göre daha fazla idi ($p < 0.05$).

Optik koherens tomografi ile ölçülen kalınlık değerleri ilk ve son kontroldeki görme

keskinlikleri ile ters korelasyon göstermekteydi. İlk muayene ve son kontroldeki görme keskinlikleri arasında istatistiksel olarak anlamlı bir fark izlenmedi.

TARTIŞMA

Retina ven tıkanıklıklarında makula ödemi sıklıkla gelişir ve tedavisi oldukça güçtür. Yıllardır ödemin tanı ve takibinde oftalmoskopi ve flöresein anjiografi kullanılmaktayken, son yıllarda, retina kalınlık analizörü, Heidelberg Retina Tomografisi ve OKT gibi objektif değerlendirmeye olanak sağlayan görüntüleme yöntemleri kullanılmaktadır. OKT ile elde edilen makulanın kesit görüntülerinde, ödemin tanısı, yapısal özelliklerinin belirlenmesi, yerleşiminin saptanması ve niceliksel olarak değerlendirilmesi ve takibi mümkün olmaktadır. Sağlıklı gözlerde tekrarlanarak yapılan fovea kalınlık ölçümlerinde farklı değerler elde edilmediğinden, OKT'nin makula kalınlık ölçümlerinde tekrar edilebilir ve güvenilir bir yöntem olduğu sonucuna varılmıştır⁵.

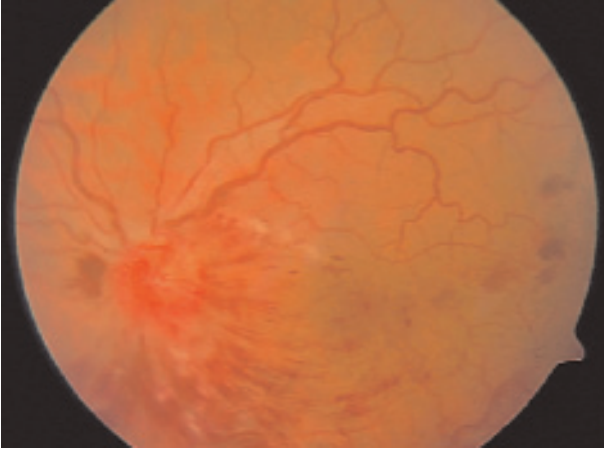
OKT ile farklı ödem paternleri belirlenmiştir. Kistik ödem, dış pleksiform ve iç nükleer tabakalarda yansıtıcılığı olmayan kistoid boşluklar, iç limitan membrana kadar uzanan büyük, merkezi kistler olarak izlenir⁴. Retina içi ve retina altı koagüle kanama varlığında retina pigment epiteli ve koriokapillaris tabakalarından yansıma kuvvetli olarak gölgelenir⁶. Retina altı seröz sıvı birikimi, seröz retina dekolmanına yol açar. OKT'de retina altı alanda yansıtıcılığı olmayan boşluk şeklinde izlenir.

Otani ve ark.⁷ diabetik makula ödemi olan 59 gözde OKT görünümünü değerlendirilmişler, gözlerin %88'inde sünger benzeri retina kalınlaşması, % 47 kistoid makula

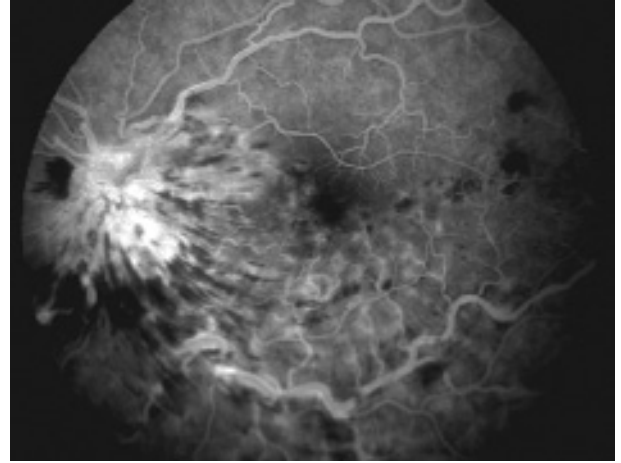
ödemi ve %15 seröz retina dekolmanı saptamışlardır. Çalışmamızda ven tıkanıklığı olgularında % 34 sünger benzeri, % 34 kistik, % 19.2 seröz ödem, % 12.8 mikst ödem tesbit edilmiştir.

Flöresein anjiografi ödem sıvısının varlığını ve kaynağını gösterebilmekteyse de görme kaybının sızıntıdan çok retina kalınlığı ile ilişkili olduğu belirlenmiştir. Artmış retina kalınlığı ve düşük görme keskinliği, tesbit edilebilir bir sıvı sızıntısının olmadığı durumlarda da görülebilmektedir. Artmış retina kalınlığının görme keskinliği ile ilişkisi üveit ve diabete bağlı makula ödemi olan olgularda gösterilmiştir⁸. Ancak yapılan bazı çalışmalarda retina ven tıkanıklığından sonra artan makula kalınlığı ile görme keskinliği arasında herhangi bir paralellik saptanamamıştır. Lerche ve ark⁶. ven kök tıkanıklığı olan 15 olguda OKT ile ortalama fovea kalınlığını 274+181 µm olarak bulmuşlar, görme keskinliğinin fovea ya da fovea dışı kalınlıkla paralel olmadığını saptamışlardır. Bizim çalışmamızda da fovea kalınlığı değişiklikleri görme keskinliği ile ilişkili bulunmamıştır. Ven tıkanıklığından sonra makula ödemi ve sıvı birikimi, bozulan dolaşım nedeniyle diğer hastalıklardan daha hızlı gelişmektedir. Görme keskinliği geriye kalan dolaşıma ve bozulan dolaşımın geri düzelmesine bağlıdır⁹. Ven tıkanıklıklarının ileri dönemlerinde ise retina yapısı yeniden düzenlenmektedir. Özellikle retina içi makrofajların ve ikincil gelişen gliozisin bu dönemde etkili olduğu bildirilmiştir. Bizim olgularımızın bazılarında da makula ödemi tamamen kaybolup, kalınlık değerleri normale dönmesine karşın makula altı fibrozis nedeniyle görme artışı olmamıştır.

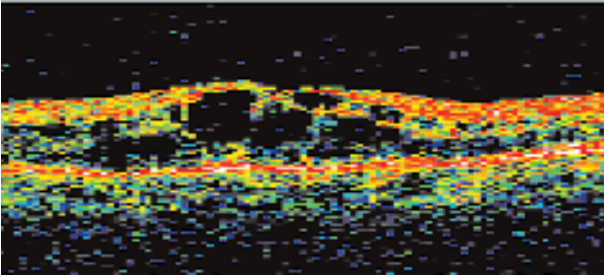
Retinitis pigmentozalı makula ödemi olan olgularda OKT görünümü ile flöresein anji-



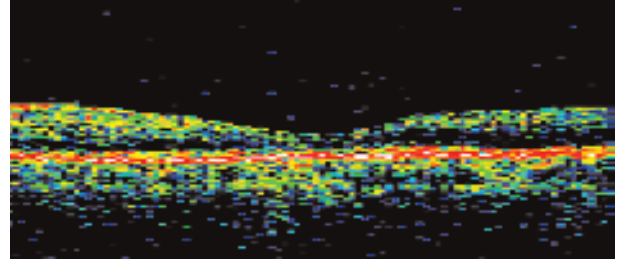
Resim 2a : Alt hemisfer ven tıkanıklığı, Görme : 0.1



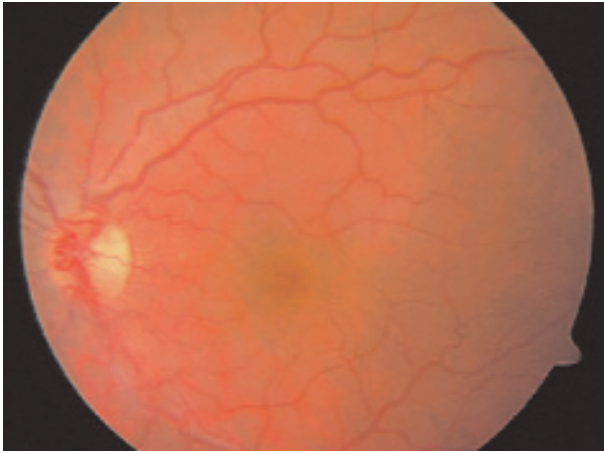
Resim 2a : Alt hemisfer ven tıkanıklığı, Görme : 0.1



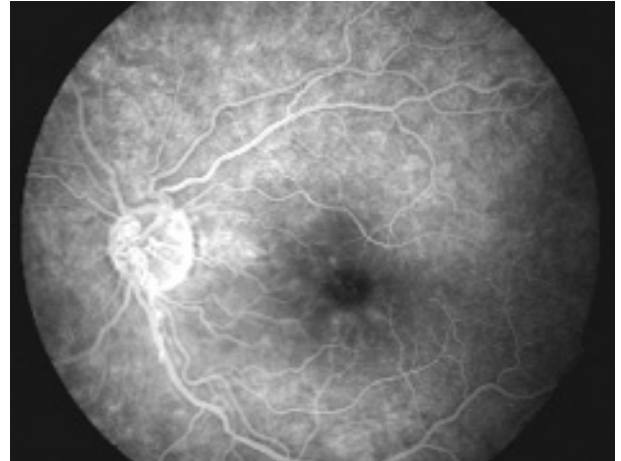
Resim 2c : OKT'de kistoid makula ödemi, fovea kalınlığı 470 µm



Resim 2d : OKT'de normal makula görünümü, fovea kalınlığı 135 µm



Resim 2e : 9 ay sonra kanamaların tamamen kaybolması, Görme : 0.5



Resim 2f : Flöresein anjiyografide sızıntının kaybolması

ografi karşılaştırıldığında, OKT ile belirlenen kistoid alanların büyüklüğünün özellikle de fovea merkezindeki duyu retinanın kalınlığının flöresein anjiyografideki boya sızıntısının

miktarı ile ilişkili olmadığı saptanmıştır¹⁰.

Antcliff ve ark.¹¹ üveite bağlı kistoid makula ödemi OKT ile değerlendirmişler ve flöresein anjiyografi ile karşılaştırmışlardır.

Flöresein anjiografiye göre OKT'nin makula ödemi saptamada duyarlılığı % 98, özgünlüğü % 100 olarak bulunmuştur. Çalışmanın sonucunda OKT'nin Kistoid Makula Ödemi saptamada flöresein anjiografi kadar etkili, sıvının aksiyel dağılımını göstermede flöresein anjiografiden üstün olduğunu bildirmişlerdir. Çalışmamızda OKT ile makula ödemi saptanan tüm gözlerde flöresein anjiografide sızıntı izlenmiştir.

Sonuç olarak; optik koherens tomografi retina ven tıkanıklığına bağlı makula ödeminde fovea kalınlığı ölçümleri ile niceliksel olarak takibe olanak sağlayan, tekrar edilebilir ve invaziv olmayan bir tanı yöntemidir. Laser fotokoagülasyon ve cerrahi gibi uygulanan tedavi yanıtları da objektif olarak değerlendirilebilmektedir.

KAYNAKLAR

1. Nussenblatt RB, Kaufman SC, Palestine AG et al: Macular thickening and visual acuity. *Ophthalmology* 1987;94:1134-1139.
2. Pedut-Kloizman T, Pakter HM, Schuman JS et al: Ophthalmic diagnosis using optical coherence tomography. In: Stamper RL, Schuman JS eds. *Ophthalmology Clinics of North America* 1998;11:465-486.
3. Izatt JA, Hee MR, Swanson EA et al: Micrometer scale resolution imaging of the anterior eye in vivo with optical coherence tomography. *Arch Ophthalmol* 1994;112:1584-9.
4. Puliafito CA, Hee MR, Lin CP et al: Imaging of macular diseases with optical coherence tomography. *Ophthalmology* 1995;102:217-229.
5. Koozekanani D, Roberts C, Katz SE et al: Intersession repeatability of macular thickness measurements with the Humphrey 2000 OCT. *Invest Ophthalmol Vis Sci* 2000;41:1486-91.
6. Lerche RC, Schauding U, Scholz F et al: Structural changes of the retina in retinal vein occlusion. Imaging and quantification with optical coherence tomography. *Ophthalmic Surg Lasers* 2001;32:272-80.
7. Otani T, Kishi S, Maruyama Y: Patterns of diabetic macular edema with optical coherence tomography. *Am J Ophthalmol* 1999;127:688-693.
8. Hee MR, Puliafito CA, Wong C, et al: Quantitative assessment of macular edema with optical coherence tomography. *Arch Ophthalmol* 1995;113:1019-29.
9. Green WR, Chan CC, Hutchins GM, et al: Central retinal vein occlusion. A prospective histopathologic study of 29 eyes in 28 cases. *Retina* 1981;1:27-55.
10. Hirekewa H, Iijima H, Godho T, et al: Optical coherence tomography of cystoid macular edema associated with retinitis pigmentosa. *Am J Ophthalmol* 1999;128:185-191.
11. Antcliff RJ, Stanford MR, Chauhan DS, et al: Comparison between optical coherence tomography and fundus fluorescein angiography for the detection of cystoid macular edema in patients with uveitis. *Ophthalmology* 2000;107:593-599.