

# Lösemi'li Hastalarda Göz Bulguları

Şebnem Hanioglu KARGI\*, Güçhan ALANOĞLU\*\*, Zeliha YAZAR\*\*\*

## ÖZET

Akut ve kronik lösemiye sahip hastalarda oküler tutulum sıklığını belirlemek amacıyla bu çalışma planlandı. İncelemeye alınan toplam 91 hastanın 53' ü akut nonlenfoblastik lösemi (ANLL), 22' si akut lenfoblastik lösemi (ALL), 10' u kronik miyelositer lösemi (KML) ve 6' sını kronik lenfositler lösemiye (KLL) sahipti. Oküler tutulum hastaların 48' inde (% 52.7) ve en sıklıkla ALL' de saptandı. En sık rastlanan bulgular retinal hemoraji, cotton-wool spot ve beyaz merkezli hemorajiler gibi fundus bulguları olup diğer oküler dokularda da tutulum saptandı.

İlerleyen tedavi yöntemleri sonucunda sağkalımın arttığı lösemili hastaların daha yakından değerlendirilip bilgilendirilmeleri gerektiği sonucuna varıldı.

**ANAHTAR KELİMELELER:** Lösemi, göz tutulumu, retina

## OCULAR FINDINGS IN PATIENTS WITH LEUKEMIA SUMMARY

This study is planned in order to evaluate ocular involvement in patients with acute and chronic leukemia patients. Of 91 patients with leukemia, 53 had acute nonlymphoblastic leukemia (ANLL), 22 had acute lymphoblastic leukemia (ALL), 10 had chronic myelogenous leukemia (CML) and 6 had chronic lymphocytic leukemia (CLL). 48 of 91 patients (52.7%) had ocular involvement and ocular involvement was common in patients with ALL. The most common findings were fundus pathologies like retinal hemorrhages, cotton-wool spots and white-centered hemorrhages. Besides, other ocular structures were also involved.

As a result of evolving therapeutic modalities, survival rate increases in patients with leukemia. Because of this, these patients must be followed closely and informed about their situation.

**KEY WORDS:** Leukemia, ocular involvement, retina

## GİRİŞ

Liebreich' in 1860' larda lösemik retinopatiyi ilk kez tariflediğinden bu yana, akut ve kronik lösemide hemen tüm oküler yapıların tutulumu gösterilmiştir<sup>1-3</sup>. Hastalarda lösemik retinopatiden koroid infiltrasyonuna, ön

kamara bulgularından orbita bulgularına dek pek çok bulgu bildirilmiştir<sup>3</sup>. Literatürde lösemili hastaların oküler tutulum prevalansı % 9-90 arasındadır<sup>1,4</sup>. Bazı çalışmalarda oftalmolojik değerlendirme tanı konduğu anda yapılmışken<sup>1,3</sup> bazılarında hastalığın çeşitli zamanlarında yapılmıştır<sup>5-7</sup>. İkinci grupta ise göz tutulumunun gerçek prevalansı doğru olarak değerlendirilememektedir.

Bu çalışmada yeni tanı almış lösemili hastalarda prospektif oftalmolojik değerlendirme

(\*) Dr., S.B. Ankara Numune Hastanesi 2. Göz Kliniği

(\*\*) Dr., S.B. Ankara Numune Hastanesi Hematoloji Kliniği Uzmanı

(\*\*\*) Dr., S.B. Ankara Numune Hastanesi 2. Göz Kliniği Şef Yardımcısı.

yapılarak oküler tutulumun gerçek oranı araştırılmaya çalışılmıştır.

## GEREÇ-YÖNTEM

Kasım 1994-Aralık 1996 yılları arasında Ankara Numune Hastanesi Hematoloji Kliniği'nde lösemi tanısı konan hastalar, tanı konduktan sonra mümkün olan en kısa süre içinde ve mümkünse tedaviye başlanmadan önce Ankara Numune Hastanesi 2. Göz Kliniği'nde değerlendirildi.

Lösemi; FAB klasifikasyonuna göre sınıflandırıldı. Bu sisteme göre akut lösemiler; akut lenfoblastik lösemi (ALL) ve akut non-lenfoblast lösemi lösemi (ANLL) olarak ayrılmaktadırlar. Kronik lösemiler ise iki grupta toplanır: Kronik myelositer lösemi (KML) ve kronik lenfositer lösemi (KLL)<sup>8</sup>.

Tüm hastalarda görme keskinliği tayini, bi-omikroskopik muayene ve pupil dilatasyonunu takiben fundus muayenesi uygulandı. Göz Kliniği'nde muayene edilemeyecek durumda olan hastalar yataklarında ışık muayenesi ve pupil dilatasyonunu takiben fundus muayenesi ile değerlendirildi. Fundus patolojisi olan hastalardan mobilize edilebilecek durumda olanlara fundus fotoğrafı ve gerekenlere fundus floresse anjiografi çekildi.

## BULGULAR

Akut ve kronik lösemiye sahip 43 (% 47.25) kadın, 48 (% 52.75) erkek, toplam 91

hastanın yaşları 15-80 arasında değişmekteydi. Toplam 91 hastadan 53' ü (% 58.2) ANLL, 22' si (% 24.2) ALL, 10' u (% 11) KML, 6' sı (% 6.6) KLL' ye sahipti. Hastalar ilk kez tanı almış veya rölaps döneminde idi.

Hastaların yaş ve cinsiyetleri Tablo 1' de gösterilmiştir.

ANLL' li hastaların 30' u (% 56.6) kadın, 23' ü (% 43.4) erkek olup, yaşları 15-65 arasında değişmekteydi (ortalama 35.3, medyan 35). ALL' li 22 hastanın 6' sı (% 27.3) kadın, 16'sı (% 72.7) erkek idi ve yaşları 15-51 arasındaydı (ortalama 24.4, medyan 21). KML' ye sahip 10 hastadan 5' i (% 50) kadın, 5' i (%50) erkek ve yaşları 31-79 arasındaydı (ortalama 47.8, medyan 43). KLL' li hastaların 2'si (% 33.7) kadın, 4' ü (% 66.7) erkek olup yaşları 55-80 arasında değişmekteydi (ortalama 66.6, medyan 65).

Toplam 91 hastanın 48' inde (% 52.7) oküler tutulum mevcuttu. Oküler tutulum; ANLL'de % 51, ALL' de % 63.6, KML' de % 50 ve KLL' de % 33.3 olarak saptanmıştır.

Oküler tutulum saptanan 48 hastanın 6' sında görme azlığı, 2' sinde baş ağrısı ile beraber görme bulanıklığı, 2' sinde göz kapağında şişlik şikayeti mevcuttu.

Oküler bulgular; yalnız retinal hemoraji (dot-blot, mum alevi, subhyaloid), retinal hemoraji + cotton-wool (CW) spot, retinal hemoraji + beyaz merkezli hemoraji, retinal hemoraji + CW-spot + beyaz merkezli hemoraji,

	ANLL	ALL	KML	KLL	TOPLAM
Hasta Sayısı	53	22	10	6	91
Yaş Ortalaması	35.3	24.4	47.8	66.6	
Cinsiyet - Kadın	30	6	5	2	43
Erkek	23	16	5	4	48

**Tablo 1.** Hastaların lösemi tiplerine göre sayıları, yaş ve cinsiyetleri.

(ALL: akut lenfoblastik lösemi, ANLL: akut nonlenfoblastik lösemi, KML: kronik myelositer lösemi, KLL: kronik lenfositer lösemi)

	Normal	RH	RH+CW	RH+BMH	RH+CW+BMH	Papilödem	Diğer	Toplam
ANLL	26	11	5	6	2	3	5	58
ALL	8	4	2	2	1	4	1	22
KML	5	1	1	—	—	3	1	11
KLL	4	1	—	—	—	—	1	6

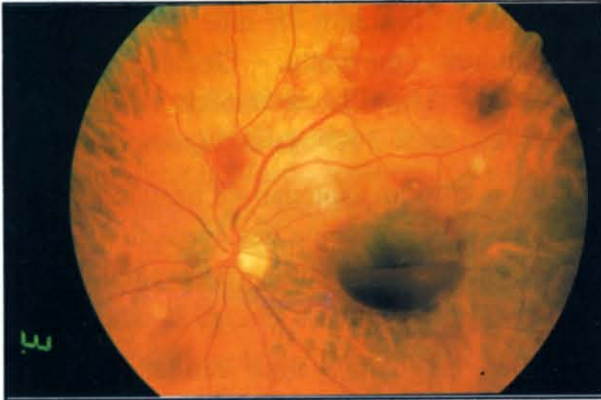**Tablo 2.** Hastalarda saptanan göz bulgularının lösemi tiplerine göre sınıflandırılması

(RH: Retinal Hemoraji, CW: Cotton-wool spot, BMH: Beyaz Merkezli Hemoraji, ALL: akut lenfoblastik lösemi, ANLL: akut nonlenfoblastik lösemi, KML: kronik myelositer lösemi, KLL: kronik lenfositer lösemi)

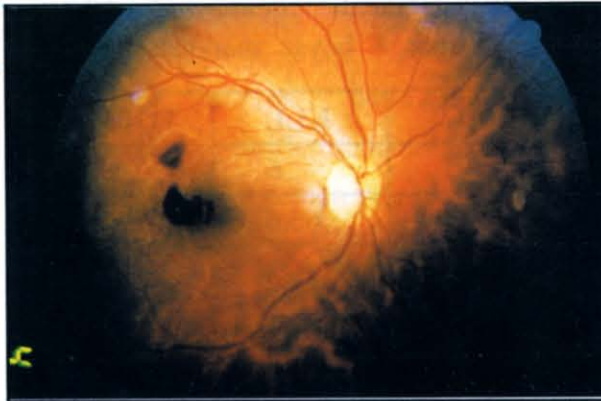
papilödem ve sınıflandırılmayan diğer patolojiler olarak ayrılmıştır.

Bazı hastalarda birden fazla bulgu saptandığı için hasta sayısı ile oküler tutulum sayısı aynı değildir. Hastalarda saptanan bulgular Tablo 2' de gösterilmiştir.

Oküler tutulumu olan ANLL' li hastaların 11' inde retinal hemorajiler (Şekil 1), 5' inde retinal hemoraji + CW spot, 6' sında retinal hemoraji + beyaz merkezli hemoraji (Şekil 2),



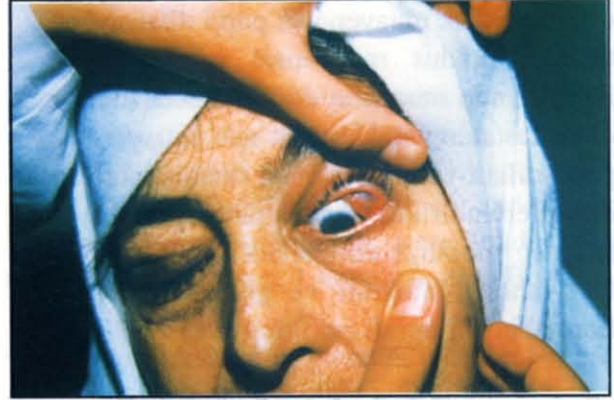**Şekil 1.** ANLL'li bir hastamızın renkli fundus fotoğrafında retinal hemorajiler.



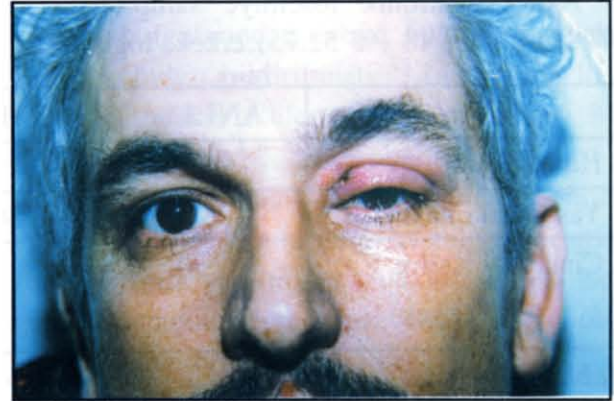**Şekil 2.** ANLL'li bir hastamızın renkli fundus fotoğrafında retinal hemoraji+beyaz merkezli hemoraji.

2' sinde retinal hemoraji + CW spot + beyaz merkezli hemoraji, 3' ünde papilödem, 1' inde eksudatif dekolman, 1' inde 3+6+7. intrakranial sinir paralizisi, 1' inde lakrimal gland infiltrasyonu (Şekil 3), 1' inde fırsatçı göz kapağı enfeksiyonu (Şekil 4-5), 1' inde tek taraflı optik atrofi saptanmıştır.

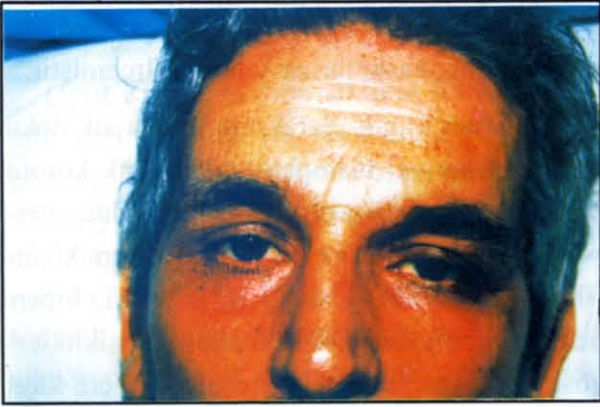
Oküler tutulumu olan ALL' li hastaların 4'ünde retinal hemorajiler, 2' sinde retinal hemoraji + CW spot, 2' sinde retinal hemoraji +



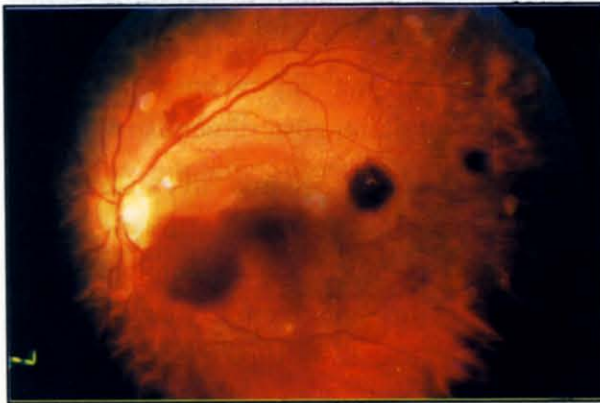**Şekil 3.** ANLL'li bir hastamızda lakrimal gland infiltrasyonu.



**Şekil 4.** ANLL'li bir hastamızda fırsatçı göz kapağı enfeksiyonu.



Şekil 5. Şekil 4'teki hastamızın tedavi sonrası görünümü.



Şekil 6. ALL'li bir hastamızın renkli fundus fotoğrafında retinal hemorajiler + cotton-wool spot+beyaz merkezli hemoraji.

beyaz merkezli hemoraji, 1' inde retinal hemoraji + CW spot + beyaz merkezli hemoraji (Şekil 6), 4' ünde papilödem, 1' inde lakrimal gland infiltrasyonu saptanmıştır.

Oküler tutulumu olan KML' li hastaların 1' inde retinal hemorajiler, 1' inde retinal hemoraji + CW spot, 3' ünde papilödem, 1'inde vitreus hemorajisi saptanmıştır.

Oküler tutulumu olan KLL' li hastaların 1' inde retinal hemorajiler, 1' inde glokom + glokomatöz optik atrofi belirlenmiştir.

Papilödem, kranial sinir felci, optik atrofi, lakrimal gland infiltrasyonu saptanan hastalara bilgisayarlı tomografi uygulanmıştır. Papilödeme sahip 10 hastadan 8' inde intrakranial basınç artışı saptanarak santral sinir sistemi tutulumu, 2' si optik sinir infiltrasyonu

olarak değerlendirilmiştir. Bu hastalara kranial radyoterapi, takiben intratekal kemoterapi ve ardışık olarak olası kemik iliği tutulumu açısından sistemik kemoterapi uygulandı.

## TARTIŞMA

Lösemiler, akut ve kronik olmak üzere ikiye ayrılır. Akut lösemiler akut lenfoblastik lösemi ve akut nonlenfoblastik lösemi olarak sınıflandırılırken; kronik lösemiler ise kronik myelositer lösemi ve kronik lenfositer lösemi olarak ayrılırlar<sup>8</sup>.

Oftalmopati, lösemilerde özellikle hastalığın klinik ve hematolojik olarak aktif olduğu dönemlerde siktir<sup>9</sup>. Postmortem otopsi gözlerinde yapılmış bir çalışmada akut lösemilerin % 82' sinde, kroniklerin % 75' inde oküler tutulum saptanmıştır<sup>4</sup>. Klinik serilerde bu oran % 9-90 arasındadır<sup>3</sup>. Schachat ve ark. miyeloid lösemili hastaların % 13-33' ünde retinal tutulum, lenfoid lösemili hastaların % 8-13' ünde retinal tutulum saptarken; % 39 hastada lösemiyle ilgili diğer bulguları rapor etmişlerdir<sup>3</sup>. Ridgway ve ark. akut lösemili çocukların % 9' unda oküler bulgu saptamıştır<sup>5</sup>. Karesh ve ark.; ANLL' li hastalarda % 53 fundus bulgusu saptamıştır. Bunlardan % 68' i CW spot + retinal hemoraji, % 25' i yalnız hemoraji, % 7' si CW spot olarak bildirilmiştir<sup>10</sup>.

Bizim hastalarımızda % 52.7 oranında oküler tutulum mevcuttu. Sınıflandırsak bu tutulum; ANLL' de % 51, ALL' de % 63.6, KML' de % 50 ve KLL' de %33.3 olarak saptanmıştır.

Lösemili hastalarda göz ve adneksiyal dokular çeşitli şekillerde tutulabilir. Tutulum, dokuların lösemik hücrelerle direkt infiltrasyonu veya anemi veya hiperviskoziteye sekonder hemoraji, enfarktüs olarak gelişebilir<sup>11,12</sup>. Kimi hastalarda oküler lezyonlar semptomatikken çoğunda asemptomatiktir. Eğer varsa lösemide oküler semptomlar; azal-

miş GK, vitreusta lösemik hücre infiltrasyonu, ani ve tek taraflı görme kaybıdır<sup>12</sup>. Bizim hastalarımızda ise daha çok görme azlığı ya da bulanıklığı şikayeti mevcuttu.

Lösemilerde en sık tutulan oküler doku retinadır. İlk bulgulardan biri, dilate ve tortöz venlerdir. Azalmış kırmızı hücre, artmış beyaz hücre sayısına bağlı olarak hem arter hem venler daha sarımsı görülür. Retinal vasküler kılıflanma görülebilir.

Retinal hemorajiler, retinanın her seviyesinde görülebilir. Bunun yanısıra beyaz merkezli hemorajiler görülebilir. Beyaz merkez, lösemik hücre ve debris, platelet-fibrin agregatları veya septik emboliyi içerir. CW spotlar da lösemilerde retinada görülen bir diğer bulgudur ve anemi dolayısıyla iskemi, hiperviskozite veya lösemik infiltrasyona bağlı olabilir.

Bizim hastalarımızda oküler tutulum en sık retinada saptanmıştır. Retinal hemorajiler hem ALL hem de ANLL' de en sık görülen retina bulgusudur. Bunun yanısıra, CW spot ve beyaz merkezli hemorajiler daha az oranda saptanmıştır.

Daha az görülen retina bulguları, periferik olma eğilimli kapiller mikroanevrizma<sup>13</sup>, periferik retinal neovaskülarizasyon<sup>14,15</sup>, lösemik pigment epiteliopati<sup>16,17</sup> dir. Lösemide mikroanevrizma oluşumu için artmış beyaz küre sayısı gerekli gibi görülürken, bazı lökositozlu hastalarda mikroanevrizma saptanmamıştır. Kronik lösemide görülen uzamış lökositoz; periferik kapiller kesinti, vasküler durgunluk, mikroanevrizma oluşumu ve nadiren periferik proliferatif retionopati yaratır<sup>3</sup>.

Artmış beyaz küre sayısına bağlı artmış kan viskozitesi terminal arteriollerin tıkanmasına ve neovasküler yanıtın tetiklenmesine yol açar. Bunun da periferik retinal neovaskülarizasyondan sorumlu olduğu düşünülmektedir<sup>14,15</sup>.

Bizim hiçbir hastamızda mikroanevrizma ve retinal neovaskülarizasyon görülmemiştir.

Retinanın klinik olarak tutulan en sık doku olmasına karşın, histopatolojik olarak koroid tutulumu da gösterilmiştir. Koroidde perivasküler, yamalı veya diffüz lösemik infiltrasyon olabilir. Üstteki RPE atrofi, hipertrofi ve hiperplazi gibi sekonder değişiklikler gösterebilir. Sekonder fotoreseptör hücre kaybı, druzen oluşumu, seröz dekolman ve kistoid retinal ödem görülebilir. Koroid tutulumunun klinik bulgusu ise seröz retina dekolmanıdır<sup>4,18,19</sup>. Bizim hiçbir hastamızda postmortem çalışma yapılmamış, klinik olarak koroid tutulumu gösterilmemiştir.

Lösemilerde son yıllarda uygulanan tedaviler sonucu sağkalım oranı artmıştır. Bu da santral sinir sistemi (SSS) tutulumunun daha sık gözlenebilmesine zemin hazırlamaktadır<sup>4,20</sup>. SSS lösemisi 1960' larda tariflenmiştir. En sık ALL' li çocuklarda görülür, ancak ANLL' li erişkinlerde de bildirilmiştir. Optik sinir tutulumu SSS tutulumunun bir yayılımı olabilir, SSS' deki lösemik infiltratlar intrakranial basınç (İKB) artışına ve dolayısıyla papilödeme yol açar. Artmış İKB olmaksızın; optik sinir direkt lösemik hücrelerle infiltrat olmuş olabilir. Yine retrolaminar lösemik invazyon sebebiyle pasif şişlik görülebilir<sup>4,6,21,22</sup>.

Löseminin SSS tutulumunda göz bulguları; görme bulanıklığı ve diplopi, ekstraoküler kas tutulumu olabilir. SSS lösemisi asemptomatik papilödem ile de kendini gösterebilir<sup>4</sup>.

Allen ve Straatsma (23) % 13 oranında, Kincaid ve Green<sup>4</sup> akut lösemide % 18, kronik lösemide %16 oranında optik sinir invazyonu bildirmiştir. Bizim hastalarımızda ANLL' de % 5.1, ALL' de % 18.2, KML' de % 27.3 oranında papilödem saptanmıştır. Toplam 10

hastanın 2' sinde görme bulanıklığı şikayeti mevcuttu.

Optik sinir tutulumu sıklıkla SSS veya kemik iliği tutulumuyla beraberdir ve rölapsa görülür. Ancak remisyonda olan hastalarda ilk rölaps yeri optik sinir de olabilir<sup>24,25</sup>. Bu nedenle optik disk rutin olarak muayene edilmelidir çünkü lösemik infiltrasyon asemptomatik olabilir. Erken tanı da önemlidir çünkü optik sinir infiltrasyonu uygun tedavi hemen başlanmazsa görme bozukluğu veya körlükle sonuçlanabilir<sup>25</sup>.

Optik sinirde görülebilen diğer bir bulgu optik disk neovaskülarizasyonudur. KML' li hastalarda siktir ve kendini vitreus hemorajisi şeklinde belli eder<sup>26</sup>.

Orbita tutulumu lösemnin bir diğer bulgusudur. Lösemnin seyri esnasında görülebileceği gibi, lösemnin ilk bulgusu olarak ve hatta izole rölaps bulgusu da olabilir<sup>27,28</sup>.

Tüm lösemi tipleri orbitayı invaze edebilir, ancak genellikle akut ve lenfoid tiplerde daha siktir<sup>4</sup>. Orbital infiltrasyon, kendini propitozis, kapak ödemi ve kemozis şeklinde gösterebilir. Hatta hastalar diplopi ve görme bulanıklığı gibi klinik bulgularla ilk kez oftalmologa başvurabilir<sup>27</sup>. Miyeloid lösemideki orbital kitle kloroma veya granülositik sarkom olarak adlandırılır. Lenfoid lösemideki analogu ise lenfosarkomdur. Lakrimal gland, ekstraoküler kaslar, palpebral ve bulbar konjonktiva gibi spesifik orbital yapılar da tutulabilir<sup>4,29</sup>.

Bizim hastalarımızın ikisinde lakrimal gland infiltrasyonu saptanmış, ancak ince iğne aspirasyon biyopsisi ile lösemik hücre gösterilememiştir.

Granülositik sarkom (kloroma) ekstramedüller bölgede gelişen, granülositik prekürsör hücrelerden oluşan bir tümördür ve yumuşak doku, kemik, periostta görülebilir. Göz ve/veya perioküler dokudaki orbito-oküler granülositik sarkom (OOGS), ANLL' nin klasik an-

cak nadir bir klinik bulgusudur. Çoğu vakada ANLL seyri esnasında oluşur, ancak kronik KML' nin blastik kriz safhasında da bildirilmiştir. Batı ülkelerinde %3-17.9 oranında rapor edilmiştir<sup>30-32</sup>. Türkiye' den yapılan bir çalışmada ise akut miyelomonositik lösemide %27.2 oranında bildirilmiştir<sup>33</sup>.

OOGS ve lösemnin hematolojik göstergeleri eş zamanlı olmayabilir. OOGS, akut lösemiden önce ortaya çıkabilir ve önemli bir prognostik bulgudur<sup>27,33,34</sup>.

Bizim hastalarımızın hiçbirinde OOGS görülmemiştir. Ancak OOGS daha çok çocukluk çağında görülen bir klinik bulgudur. Bizim hastalarımızın çoğu erişkin olduğu için OOGS' ye rastlanmamıştır.

Lösemilerde iris ve ön segment tutulumu nadir olmasına rağmen mümkündür. Koroid ve silier cisim tutulması ile birlikte. Klinik olarak kendini iris renginde değişiklik, psödohipopion, artmış GİB, spontan hifema ile belli edebilir<sup>4,18,35</sup>. Lösemik iris infiltrasyonu daha çok ALL' de görülmesine karşın ANLL ve KLL' de de bildirilmiştir<sup>36</sup>. İris ve ön segment tutulumunun lösemilerin aktif dönemlerinde görülebmesinin yanısıra, iris tutulumu lösemik rölapsın tek bulgusu olarak ta kendini gösterebilir<sup>37,38</sup>. Bizim hastalarımızda ön segment tutulumu görülmemiştir.

Kornea, sklera ve konjonktiva daha az tutulan dokulardır. Kornea avasküler olduğu için direkt lösemik hücre invazyonu bulunmaz. Ancak, lösemi iritis ve pannusla beraber steril ring ülser oluşturabilir<sup>39</sup>. Periferik korneal ülserasyon bildirilen diğer bulgudur. Kemoterapiye bağlı incelme, düzensizlik, keratinizasyon gibi epitelyal değişiklikler de görülebilir<sup>4</sup>.

Konjonktival tutulum lenfoblastik lösemilerde siktir. Konjonktivanın lenfositik tümörleri küçük, katı, sarı-pembe renkli, dolgun,

yavaş büyüyen ve ağrısız lezyonlar şeklinde konjonktivanın herhangi bir yerinde bulunabilir ve kornea üzerine veya orbita içine ilerleyebilir<sup>11</sup>.

Skleral infiltrasyon ise sıklıkla otopsi bulgusudur ve genellikle akut lösemide görülür. Hücreler en sık episklerada, perivasküler olarak gözlenmiştir<sup>4,40</sup>.

Lösemili hastalarda lens değişiklikleri de bildirilmiştir. Ancak saptanan arka subkapsüler lens opasitelerinin hastalığın süresine ve tedavide kullanılan busulfan, metotreksat, kortikosteroid gibi ilaçlara bağlı olduğu belirtilmiştir<sup>4,41,42</sup>.

Çok daha az görülen bulgular, ön segment nekrozu, dakriosistit<sup>43</sup>, nazolakrimal tıkanıklık<sup>44,45</sup>, deri infiltrasyonu ve sitomegalovirus ile mantar enfeksiyonları gibi fırsatçı enfeksiyonlardır<sup>4</sup>. Bir hastamızda fırsatçı bakteriyel göz kapağı enfeksiyonu saptanarak tedavi edilmiştir.

Akut çocukluk lösemisinde oküler tutulum varlığı kötü prognostik bulgudur<sup>7,33</sup>. Prognoz SSS lösemisi veya kemik iliği rölapsı gibi risk faktörlerine de bağlıdır. Ancak SSS lösemisinin nörooftalmolojik bulguları veya retinal hemorajiler gibi oftalmik bulgular rölaps döneminde zayıf prognostik bulgudur. Bu nedenle özellikle rölaps döneminde oftalmik değerlendirme, survivalin tahmin edilmesinde önem taşır<sup>7</sup>.

Lösemili hastalarda giderek artan kemoterapi, radyoterapi uygulamaları ve destek tedavi ile hayatta kalım oranını artırmaktadır. Bu nedenle oküler tutulum ve tedavisi çok daha fazla önem kazanmaktadır. Hatta lösemili hastalar yalnız lösemik oftalmopati açısından değil, nonlösemik oküler hastalıklar açısından da değerlendirilmelidir. Yine hastalar hem hastalıkları hem de oküler bulgular ve gidişi yönünden bilgilendirilmelidir.

## KAYNAKLAR

1. Guyer DR, Schachat AP, Vitale S, et al. Leukemic retinopathy (relationship between fundus lesions and hematologic parameters at diagnosis). *Ophthalmology* 1989; 96: 860-864.
2. Mahneke A, Videbaek A. On changes in the optic fundus in leukemia. *Acta Ophthalmol* 1964; 42: 201-210.
3. Schachat AP, Markowitz JA, Guyer DR, et al. Ophthalmic manifestations of leukemia. *Arch Ophthalmol* 1989; 107: 697-700.
4. Kincaid MC, Green WR. Ocular and orbital involvement in leukemia. *Surv Ophthalmol* 1983; 27: 211-232.
5. Ridgway EW, Jaff N, Walton DS. Leukemic ophthalmopathy in children. *Cancer* 1976; 38: 1744-1749.
6. Murray KH, Paolino F, Goldman JM, et al. Ocular involvement in leukemia (report of three cases). *Lancet* 1977; 1: 829-831.
7. Ohkoshi K, Tsiaras WG. Prognostic importance of ophthalmic manifestations in childhood leukemia. *Br J Ophthalmol* 1992; 76: 651-655.
8. Bennett JM, Catovsky D, Daniel MT, et al. Proposals for the classification of the acute leukemias. *Br J Haematol* 1976; 33: 451-8.
9. Soylu M, Tanyeli A, Özdemir N, ve ark. Ocular involvement in childhood leukemias. *Turk J Ped* 1994; 36: 35-41.
10. Karesh JW, Goldman EJ, Reck K, et al. A prospective ophthalmic evaluation of patients with acute myeloid leukemia: correlation of ocular and hematologic findings. *J Clin Oncol* 1989; 7(10): 1528-1532.
11. İstüner Z, Başmak H, Kasapoğlu E, Yıldırım N. Konjonktiva tutulumlu akut lösemi olgusu. *MN Oftalmoloji* 1996; 3(3): 157-159.
12. Leonardy NJ, Rupani M, Dent G, Klintworth GK. Analysis of 135 autopsy eyes for ocular involvement in leukemia. *Am J Ophthalmol* 1990; 109: 436-444.
13. Jampol LM, Goldberg MF, Busse B. Peripheral retinal microaneurysms in chronic leukemia. *Am J Ophthalmol* 1975; 80(2): 242-248.
14. Frank RN, Ryan SJ. Peripheral retinal neovascularization with chronic myelogenous leukemia. *Arch Ophthalmol* 1972; 87: 585-589.
15. Morse PH, McCreedy JL. Peripheral retinal neovascularization with chronic myelocytic leukemia. *Am J Ophthalmol* 1971; 72(5): 975-978.

16. Wheatcroft S, Watts P, Mc Allister J. Leopard spot retina. *Eye* 1993; 7: 189-190.
17. Clayman HM, Flynn JT, Koch K, Israel C. Retinal pigment epithelial abnormalities in leukemic disease. *Am J Ophthalmol* 1972; 74(3): 416-9.
18. Rosenthal AR. Ocular manifestations of leukemia (a review). *Ophthalmology* 1983; 90: 899-905.
19. Kincaid MC, Green WR, Kelley JS. Acute ocular leukemia. *Am J Ophthalmol* 1979; 87: 698-702.
20. Nikaido H, Mishima H, Ono H, et al. Leukemic involvement of the optic nerve. *Am J Opht* 1988; 105: 294-298.
21. Christmas NJ, Mead MD, Richardson EP; Albert DM. Secondary optic nerve tumors. *Surv Opht* 1991; 36: 196-206.
22. Ellis W, Little HL. Leukemic infiltration of the optic nerve head. *Am J Opht* 1973; 75(5): 867-871.
23. Allen RA, Straatsma BR. Ocular involvement in leukemia and allied disorders. *Arch Ophthalmol* 1961; 66: 490-508.
24. Wallace RT, Shields JA, Shields CL, et al. Leukemic infiltration of the optic nerve. *Arch Opht* 1991; 109: 1027.
25. Schwartz CL, Miller NR, Wharam MD, Leventhal BG. The optic nerve as the site of initial relapse in childhood acute lymphoblastic leukemia. *Cancer* 1989; 63: 1616-1620.
26. Delaney WV, Kinsella G. Optic disc neovascularization in leukemia. *Am J Opht* 1985; 99(2): 212-213.
27. Michelson JB, Shields JA, Leonard BC, et al. Periorbital chloroma and proptosis in a two year-old child with acute myelogenous leukemia. *J Ped Opht* 1975; 12(4): 255-258.
28. Huna R, Baraquet I, Rosen N. Isolated orbital relapse of acute myeloid leukemia. *Ann Opht* 1997; 29(2): 115-116.
29. Tsumura T, Sakaguchi M, Shiotani N, et al. A case of acute myelomonocytic leukemia with subconjunctival tumor. *Jpn J Opht* 1991; 35: 226-231.
30. Yuh WTC, Flickinger FW, Willekes CL, et al. Intra-orbital tumor as the initial symptom of childhood acute lymphoblastic leukemia (magnetic resonance imaging findings). *Clinical Imaging* 1990; 14: 120-122.
31. vanVeen S, Kluin PM, De Keizer RJW, et al. Granulocytic sarcoma (chloroma), presentation of an unusual case. *Am J Clin Pathol* 1991; 95(4): 567-571.
32. Shome DK, Gupta NK, Prajapati NC, et al. Orbital granulocytic sarcomas (myeloid sarcomas) in acute non-lymphocytic leukemia. *Cancer* 1992; 70: 2298-2301.
33. Çavdar AO; Babacan E, Gözdaşoğlu S, et al. High risk subgroup of acute myelomonocytic leukemia (AMML) with orbito-ocular granulocytic sarcoma (OOGS) in Turkish children. *Acta Haematol* 1989; 81: 80-85.
34. Zimmerman LE, Font RL. Ophthalmologic manifestations of granulocytic sarcoma ( myeloid sarcoma or chloroma). *Am J Opht* 1975; 80(6): 975-990.
35. Badeeb O, Anwar M, Farwan K, et al. Leukemic infiltrate versus anterior uveitis. *Ann Opht* 1992; 24: 295-298.
36. Britt JM, Karr DJ, Kalina RE. Leukemic iris infiltration in recurrent acute lymphocytic leukemia. *Arch Opht* 1991; 109: 1456-1457.
37. Decker EB, Burnstine RA. Leukemic relapse presenting as acute unilateral hypopyon in acute lymphocytic leukemia. *Ann Opht* 1993; 25: 346-349.
38. Jankovic M, Masera G, Uderzo C, et al. Recurrences of isolated leukemic hypopyon in a child with acute lymphoblastic leukemia. *Cancer* 1986; 57: 380-4.
39. Wood WJ, Nicholson DH. Corneal ring ulcer as the presenting manifestation of acute monocytic leukemia. *Am J Opht* 1973; 76(1): 69-72.
40. Goto K, Sugita M, Okada K, et al. Recurrent episcleritis associated with adult T cell leukaemia. *Br J Opht* 1993; 77: 743-744.
41. Podos SM; Canellos GP. Lens changes in chronic granulocytic leukemia. *Am J Opht* 1969; 68(3): 500-504.
42. Soysal T, Bavunoğlu I, Başlar Z, Aktuğlu G. Cataract after prolonged busulphan therapy. *Acta Haematol* 1993; 90: 213.
43. Cant JS. Dacryocystitis in acute leukemia. *Br J Opht* 1963; 47: 57-59.
44. Munro S, Brownstein S, Jordan DR, McLeish W. Nasolacrimal obstruction in two patients with chronic lymphocytic leukemia. *Can J Opht* 1994; 29(3): 137-140.
45. Bengner RS, Frueh BR. Lacrimal drainage obstruction from lacrimal sac infiltration by lymphocytic neoplasia. *Am J Opht* 1986; 101: 242-245.