

# Stickler Sendromlu Olgularımız\*

Mucize YARARCAN<sup>1</sup>, Ünal BOZ<sup>2</sup>, Hürriyet DEREBAŞI<sup>3</sup>, İsmail AKIN<sup>4</sup>,  
Nilgün ÜLKÜCÜ<sup>4</sup>, Zühal ÇAKMAKLI<sup>5</sup>

## ÖZET

Hereditör progresif artro-oftalmopati de denilen Stickler sendromu, otozomal dominant geçiş gösteren, eklem ve iskelet anomalileri, tipik yüz görünümü, işitme kaybı ve retina dekolmanları ile giden bir konnektif doku hastalığıdır. Stickler sendromlu 6 olguyu oftalmolojik, ortopedik, odiyolojik ve kardiyolojik yönden değerlendirdik. Olgularda yüksek myopi, katarakt, glokom vitreusun sinerezisi nedeniyle boşluklar göstermesi, vitreus içinde membranlar, retinada pigmenter lezyonlar, retina dekolmanları saptandı. Ortopedik olarak vertebraları ilgilendiren çeşitli patolojiler, elde araknodaktili, erken artropati, femur boynunun genişlemesi, asetabuler protrüzyon, pes planus gibi patolojiler bulundu. Bütün olguların pure tone odiyometrik tetkiklerinde; bilateral, orta derecede sensori-nöral tip işitme kaybı olduğu saptandı. Retina dekolmanları nedeniyle, çok erken yaşta 6 olgunun 3 gözünde gelişen görme kaybı, bizi bu olgularda dekolman için proflaktik tedavi yapılması gerektiği sonucuna götürdü.

**ANAHTAR KELİMELELER** : Stickler sendromu, Hereditör progresif artro-oftalmopati, sensori-nöral tip işitme kaybı, prematüre vitreus sinerezisi, retina dekolmanları.

## SUMMARY

Stickler syndrome, also called as "Hereditary progressive arthroophthalmopathy" is a generalized connective tissue dysplasia, with an autosomal dominant hereditary trait, skeletal and joint anomalies, typical facial appearance, hearing loss and retinal detachment. 6 cases of familial Stickler syndrome were evaluated ophthalmologically, orthopedically, audiologically and cardiologically.

Severe myopia, cataract, glaucoma and empty vitreous view because of syneresis, membranes in vitreous, retinal pigmentary lesions, retinal detachments were observed. Orthopedical examination revealed vertebral pathologies, archnodactili, early arthropathy, a broad valgus femoral neck, protrusio acetabuli and pes planus. All cases had moderate sensory-neural hearing loss bilaterally, at pure tone audiometry.

As a conclusion; blindness, as a result of retinal detachments at 3 eyes of 6 cases at young ages, revealed the requirement of prophylactic treatment for retinal detachments in these cases. **Ret-vit 1998; 6: 140-147**

**KEY WORDS**: Stickler syndrome, Hereditary progressive arthro-ophthalmopathy, sensory-neural hearing loss, premature vitreous syneresis, retinal detachments.

"Hereditör progresif artro-oftalmopati" de denilen Stickler sendromu ilk kez 1965 yılında Stickler ve arkadaşları tarafından ta-

nımlanmıştır (1). Otozomal dominant geçiş gösteren, oküler, orofasiyal, iskelet ve eklem anomalilerinin birlikte görüldüğü, progresif seyirli, jeneralize bir bağ dokusu hastalığıdır (2, 3). Hastalığa vitreus ve kartilajın önemli bir komponenti olan tip2 kollajenin yapımındaki bir bozukluğun yol açtığı, bundan da kromozom 12 üzerindeki tip 2 kollajen zincirlerinde mutasyona yol açan bir genin so-

\* TOD XXIX. Ulusal Türk Oftalmoloji Kongresinde (1995) tebliğ edilmiştir.

1 Şef Yard. İzmir Atatürk Eğitim Hastanesi Göz Kliniği.

2 Şef Yard. İzmir Atatürk Eğitim Hastanesi 2. Ortopedi Kliniği.

3 Başasistan İzmir Atatürk Eğitim Hastanesi 2. KBB. Kliniği.

4 Başasistan İzmir Atatürk Eğitim Hastanesi Göz Kliniği.

5 Şef İzmir Atatürk Eğitim Hastanesi Göz Kliniği.

rumlu olduğu son zamanlarda yapılan genetik çalışmalar sonucu gösterilebilmiştir (3 - 5).

En sık görülen göz bulgusu erken, pre-matüre vitreus sinerezisidir. Sinerezis ve vitreus likefaksiyonu sonucu vitreus optik olarak boş gibi görünür ve jelin fibriller kondansasyonu ile vitreus içinde hareketli membranlar oluşur. Koryoretinal atrofi ve retina pigmentasyonları, yüksek miyopi, presenil kataraktlar, retina delikleri ve dekolmanlar sık görülen diğer göz bulgularıdır (2-6).

Stickler sendromlu olgularda marfanoid tipte ince, uzun ekstremiteler, gevşek ve hiper mobil eklemler, burun kemiğinin yassı ve geniş, yüzün orta bölümünün düzleşmiş olması ile giden karakteristik yüz görünümü mevcuttur. Sensori-nöral işitme kaybı en sık rastlanan ekstraoküler bulgudur. Mikrognati, damak ve uvula anomalileri ile prematüre epifizeal displaziye bağlı çeşitli eklem ve iskelet anomalileri de sıklıkla Stickler sendromlu olgularda gözlenir (2, 3, 5-9).

## OLGULAR VE YÖNTEMLER

Stickler Sendromunun özelliklerini taşıyan bir aileye ait yaşları 11-48 arasında değişen, 5'i kadın, 1'i erkek 6 olgu oküler ve sistemik yönden incelendi. Olguların hepsine tam bir oftalmolojik muayene ile oftalmik ultrason, görme alanı ve odioojik tetkikleri ile ortopedik muayeneleri yapıp, çeşitli eklem ve kemik grafileri çekildi. EKG ve EKO kardiografi tetkikleri ile kardiyolojik patolojiler araştırıldı.


## BULGULAR

Bütün olgular Marfan sendromundakine benzer vücut yapısına sahipti. Boyları uzun, ekstremiteleri ince ve uzun, gençlerde eklemler gevşek ve hiper mobildi. Olguların tipik yüz görünümleri vardı; Burun kökü basık, orta

yüz bölümü oldukça yassı ve iki olguda küçük çene mevcuttu.

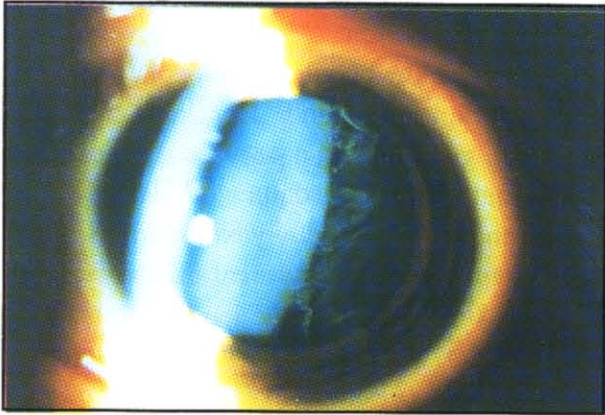
Yapılan oftalmolojik muayenelerinde: Düzeltilmiş görme dereceleri 2 olguda her iki gözde 0,2 seviyesinde idi. Olgulardan birinin sol gözünde fitizis bulbi (Spontan) ve ultrasonografik olarak retina dekolmanı saptandı. 16 yaşındaki erkek çocuğun iki ışık hissi olmayan (p-) sağ gözünden 9 yaşında iken katarakt operasyonu geçirdiği öğrenildi. Seküzyo-oklüzyo pupilla nedeniyle fundusu görülemeyen bu gözün yapılan ultrasonografik tetkikinde total, kapalı retina dekolmanı saptandı. Bu iki olgunun diğer gözlerinin görmesi 4-5 metreden parmak sayar (mps) seviyede idi. Retina dekolmanları nedeniyle her iki gözünden (soldan iki kez) operasyon geçirmiş olan 11 yaşındaki olgunun sol gözü p(-) olup, sağ gözündeki arkasubkapsüler katarakt için yapılan PEKKE operasyonu sonucu görmesi 30 cmmps seviyeden 4-5 mps seviyeye yükselmekle birlikte bu olguda nüks, traksiyonel retina dekolmanı saptandı. Her iki gözünde kataraktı ve glokomu olan 48 yaşındaki en yaşlı olgumuzun görme dereceleri bize başvurduğunda ışık hissi seviyesinde idi. Sağ gözünde yapılan PEKKE, ve sol gözüne yapılan trabekülektomi ile kombine lens ekstraksiyonu operasyonları sonucunda görme dereceleri, sağ gözde 0.1 seviyesine yükseldi, solda el hareketleri seviyesinde kaldı. Arka kapsül kesafeti nedeniyle görmesi düşen bu olguya 1 yıl sonra uygulanan YAG laser kapsülotomi ile görmesi 0.1 seviyesinde muhafaza edilebildi.

6 olgunun 5'inde - 16.00-20.000 D arasında, 1'inde ise - 10.00 D'lik yüksek miyopi ve 4 olguda yüksek astigmatizma saptandı. Olguların 4'ünde nokta ve benek tarzında punktiye kortikal lens opasiteleri tespit edildi (Resim 1). Bir olguda arka subkapsüler katarakt mevcuttu, bu göze ve 48 yaşındaki en yaşlı olgumuzun her iki gözündeki ilerlemiş kataraktlara lens ekstraksiyonları uygulandı.

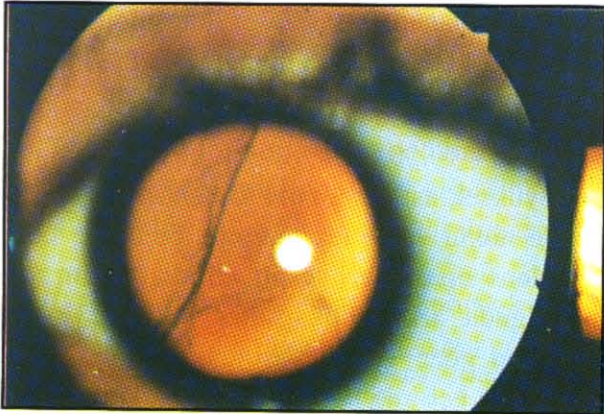


Resim 1. 16 yaşındaki olgunun lensindeki nokta ve benek şeklinde opasiteler.

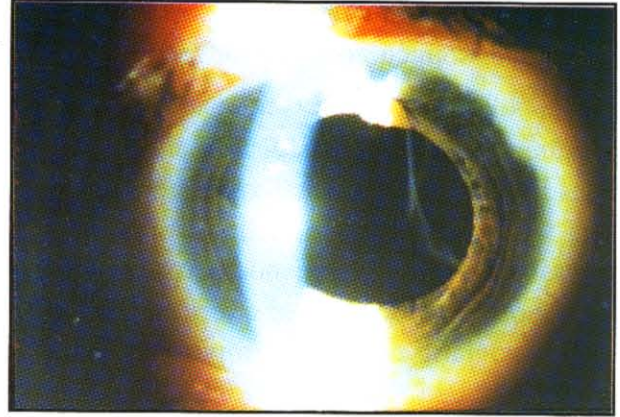
Olguların hepsinde sinerezis ve anormal li-kefaksiyonla giden vitreus dejenerasyonu nedeniyle vitreus kavitesi optik olarak boş gibi görünüyordu. Vitre içinde biomikroskopta gri-beyaz çizgiler şeklinde izlenen, hareketli membran ve bant formasyonları mevcuttu (Resim 2,3,4).



Resim 2. Vitre içi membranların biomikroskopik olarak görünüşü.

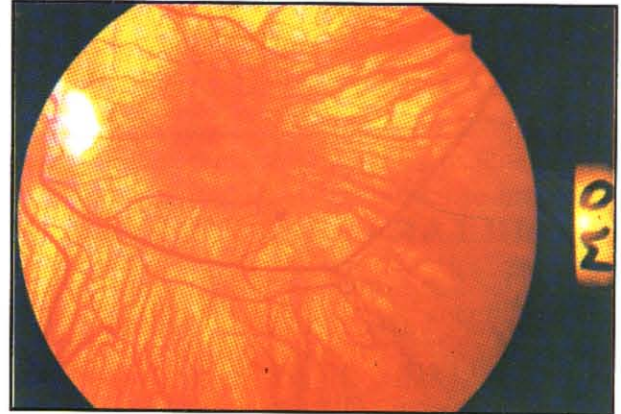


Resim 3. Vitre içi membranların görünüşü.

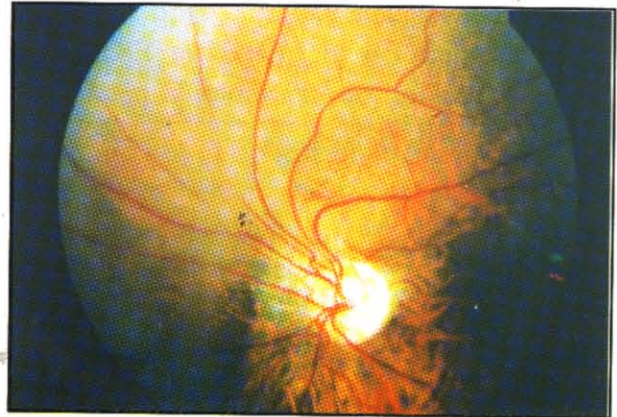


Resim 4. Afak gözde vitrenin optik olarak boş görünmesi ve vitre içi membranlar.

Fundoskopide bütün olgularda yaşla belirgin artış gösteren, özellikle arka polde makulayı da içine alan şiddetli koryo-retinal atrofi mevcuttu. Retina damarları incelmış, büyük koroid damarları görünür hale gelmişti (Resim 6,7). 48 yaşındaki olgumuzda tem-

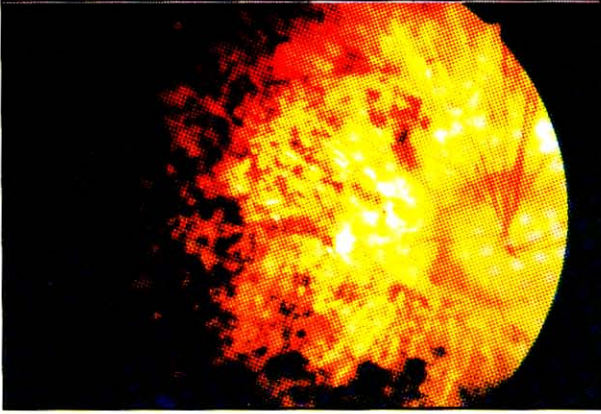


Resim 6. 18 yaşındaki olgunun sol göz fundus görünümü: İleri derecede koryoretinal atrofi ve optik disk temporalinde solukluk izlenmekte.



Resim 7. 16 yaşındaki olgunun sağ göz fundusu ve önündeki tül şeklindeki vitre içi membranlar.

poralde ekvatora yakın ince retinal arterlerin kılıflı, skleroze olduğu gözlemlendi. İleri derecede koryoretinal atrofiye rağmen retina pigmentasyonlarının genç olgularda gözlenmediği, yaşla artış gösterdiği dikkati çekti. 23 yaşındaki olguda az miktarda, 48 yaşındaki olguda ise ileri derecede pigmenter dejeneresans gözlemlendi. Bu olguda santraldeki atrofik alanın kenarından başlayıp periferik kadar uzanan yaygın pigmenter değişiklikler mevcuttu (Resim 5). 2 olgunun 3 gözünde periferde pigmentli paving stone dejenerasyonu saptandı. Bir olguda optik atrofi, 2 olguda ise optik disk temporalinde solukluk tespit edildi.



Resim 5. 48 yaşındaki olgunun sol göz fundus görünümü: Retina damarlarında incelmeye, optik atrofi ve pigmenter değişiklikler izlenmektedir.

3 olgunun 4 gözünde retina dekolmanları tespit edildi. Bunlardan birinin spontan fitizis bulbi ile sonuçlandığı, diğerinin ise total, kapalı, inoperabl retina dekolmanı özelliğinde olduğu ultrasonografik olarak saptandı. Retina dekolmanları nedeniyle, sağ gözünden 1, soldan 2 kez operasyon geçirmiş olan 11 yaşındaki en küçük olgumuzun, sağ gözünde nüks traksiyonel retina dekolmanı mevcuttu. Yeni PEKKE operasyonu geçirmiş olan bu göze vitreo-retinal cerrahi uygulanması planlandı.

Genç olguların TO ölçümleri normal seviyelerde bulundu, 48 yaşındaki olgunun ise her iki gözünde glokom tespit edildi (TO: 26-30 mmHg app.) Bu olgunun sağ gözüne Argon

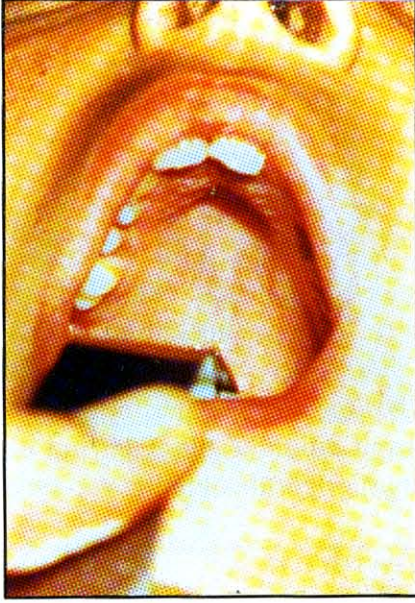
Laser Trabeküloplasti (ALT) ve medikal tedavi, sol gözüne ise katarakt ekstraksiyonu ile kombine trabekülektomi operasyonu uygulandı ve göz tansiyonları kontrol altına alınabildi. Bu olgunun sol gözünde optik atrofi mevcuttu. Gonioskopik tetkikte bütün olgularda açı anomalileri görüldü; açı geniş olarak izlenmekle birlikte, bazı alanlarda anormal iris proseslerinin öne, trabekuluma doğru uzandığı saptandı. Bütün olguların yapılan perimetrik incelemelerinde periferik konsantrik daralma tespit edildi. Tablo 1'de tüm olgulara ait göz bulguları görülmektedir.

OKÜLER PATOLOJİ	OLGU SAYISI
Yüksek Myopi	6 olgu
Katarakt	6 olgu
Glokom	1 olgu (2 göz)
Sinerezis ve vitreus likefaksiyonu	6 olgu
Retina dekolmanı	3 olgu (4 göz)
Koryo-retinal atrofi	6 olgu
Retina pigmentasyonu	2 olgu
Periferik retina dejenerasyonu	2 olgu
Optik disk solukluğu ve atrofi	3 olgu
Fitizis bulbi	1 olgu (1 göz)
Proptozis, ekspoju keratit	1 olgu (1 göz)

Tablo 1 : Stickler sendromlu olgularımıza ait göz bulguları

Olguların otolaryngolojik incelemelerinde 6 olgunun 4'ünde yüksek gotik damak bulundu (Resim 8). 1 olguda ön tonsil plikasının median hatta sağdakine oranla daha yüksek yerleşimli ve buna bağlı olarak tonsil asimetrisinin mevcut olduğu saptandı. Bütün olguların yapılan pure tone odiyometrik ölçümlerinde, bilateral hafif-orta derecede sensori-nöral tip işitme kaybı olduğu tespit edildi. 6 olgunun 4'ünde tiz frekanslara doğru işitme kaybının derecesi artmakta idi.

Ortopedik yönden incelendiğinde bütün olgularda bel, kalça, diz ve ayaklarda ağrı şikayetleri mevcuttu. 48 yaşındaki olguda bu şikayetler diğerlerine göre fazla idi.



Resim 8. 11 yaşındaki olgudaki "gotik damak" görünümü.

Radyolojik olarak bütün olguların özellikle ağırlık binen eklemlerinde erken dejeneratif, artritik değişiklikler saptandı. Vertebralarda ön kamalaşmaya meyil, disk aralığında daralma, epifizlerde irregüler düzleşme görüldü. Kalça eklemlerinin displastik olduğu; yani asetabulumların sıg, eklem yüzlerinin düzensiz, femur boynunun kısa ve geniş olup, sakroiliak eklemlerin kısmen kapanmış olduğu saptandı. 1 olguda coxa valga deformitesi mevcuttu.

2 olguda diz ekleminde erken oluşmuş dejeneratif değişiklikler; eklem aralığında daralma, eklem yüzeyinde düzensizlikler ve kondrolysis eminentia tespit edildi.

1 olguda minimal skolyoz, 2 olguda ise pes planus mevcuttu. Marfan sendromundakine benzer şekilde bütün olgularda el ve ayak tüber kemiklerinde incelmeye ve uzama ile araknodaktiliye benzer değişiklikler saptandı.

En yaşlı olgu olan, 48 yaşındaki kadın olguda diğerlerine göre artritik değişikliklerin arttığı gözlemlendi.

Olguların eko kardiyografik incelemesinde 2 olguda mitral valve prolapsusu, 1 olguda interventriküler septum (IVS)'da hafif hipokine-

zi saptandı. 1 olguda ise konnektif doku hastalığı ile bağlantısı olmayan, konjenital kısa preeksitasyon (PR) sendromu tespit edildi.

## TARTIŞMA VE SONUÇ

Stickler sendromu, Kuzey Amerika ve Ortabatıda ensık görülen otozomal dominant bağ dokusu hastalığı olarak tariflenmiştir (4, 8, 9). Bazı yayınlarda Marfan sendromundan daha sık görüldüğü bildirilmektedir (9). Göz bulguları Wagner'in vitreo-retinal dejenerasyonu ile aynı olmakla birlikte, retina dekolmanlarının sık görülmesi ve göz bulgularının yanında sistemik patolojilerin de bulunması ile Wagner hastalığından ayrılır (2, 3, 6, 10, 11). Vitreo-retinal dejeneresans grubuna giren, oftalmolojik özellikleri birbirine çok yakın veya aynı olan, ancak sistemik bulguları farklı hastalıkların en geniş kapsamlı klasifikasyonu 1979'da Maumenee tarafından yapılmıştır(3).

Stickler sendromlu olguların boyları normal veya biraz uzun, ekstremiteleri ince uzun, eklemleri gevşek ve mobilitesi fazladır (2, 3, 6-9). Bizim olgularımızda da bu özellikler mevcuttu ve Stickler sendromlu olgularda gözlenen geniş, yassı burun kemiği ve yüzün orta kısmının düzleşmesi ile giden karakteristik yüz görünümü vardı. Stickler sendromunda sık görülen hafif mikrognați (6-9) iki olgumuzda saptandı.

Yüksek myopi (8-18D) ve astigmatizma ile presenil kataraktlara Stickler sendromlu olgularda sık rastlanır (2, 4, 6). Biz olgularımızın hepsinde yüksek miyopi ve 6 olgunun 4'ünde yüksek astigmatizma saptadık.

Stickler sendromlu olgularda katarakt veya afaki % 49.8 oranında görülür ve yaşla artış gösterir (6, 8). En fazla kortikal kama veya benek şeklinde opasiteler izlenir (4, 6). Bizim genç olgularımızın 4'ünde nokta ve benek şeklinde kortikal lens opasiteleri vardı, 1 olguda

ise arka subkapsüler katarakt mevcuttu. 11 yaşındaki bu olguda retina dekolmanına sekonder kronik üveitin posterior sübkapsüler katarakt oluşumunda rolü olabileceği düşünüldü. Stickler sendromlu olgularda lens opasiteleri 35-40 yaşlarında total katarakt şekline dönüşebilir ve bizim 48 yaşındaki olgumuzdaki gibi erken lens ekstraksiyonu gerekebilir (10).

Vitreus dejenerasyonu Stickler sendromunda en sık görülen göz bulgusudur (2-4). Bizim olgularımızın da hepsinde erken yaşlarda prematür vitreus likefaksiyonu, sinerezis ile vitre içi hareketli membranlar mevcuttu.

Stickler sendromunda görülen koryo-retinal atrofi ve retina pigmentasyonları progresif bir seyir gösterir (2,4). Tüm olgularımızda gözlenen koryo-retinal atrofının şiddetinin yaşla arttığını ve genç olgularımızda gözlenmeyen pigmenter değişikliklerin yaşlı olgumuzda yaygın olarak ortaya çıktığını gözledik.

Retina delikleri, periferik retina dejenerasyonları ve dekolmanlara Stickler sendromlu olgularda sık rastlanmaktadır (2, 4, 12) ve % 75 oranında dekolmanlı veya dekolmansız retina deliği görüldüğü bildirilmiştir (13). Retina dekolmanı muhtemelen periferik retina dejenerasyonlarına, yırtıklara ve vitreus içindeki bantların çekmesine bağlı oluşmaktadır. Biz olgularımızda retina deliği saptamadık. 2 olgumuzda tedavi gerektirmeyen periferik retina dejenerasyonları tespit ettik. 3 olgunun 3 gözü ise dekolmanlar nedeniyle görmesini yitirmişti. Dekolman nedeniyle operasyon geçirmiş bir gözde ise bir miktar görme olmakla birlikte, nüks traksiyonel retina dekolmanı mevcuttu.

Stickler sendromlu olgularda glokomun da görülebildiği ve sıklıkla açı anomalilerine rastlandığı bildirilmiştir (2-4, 8, 14). Nielsen bu olgularda tespit edilen goniodisgenenezisin sendromun bir parçası olduğunu vur-

gulamıştır (8). Bu olgularda glokom da, kataraktlar gibi yaşla artan oranlarda görülür (4, 8). Belirgin gonioskopik patolojiler göstermelerine rağmen bizim genç olgularımızın hiçbirisinde glokom tespit edilmedi. 48 yaşındaki olgumuzun ise her iki gözünde glokom, bir gözünde optik atrofi saptandı. Stickler sendromunda görme alanlarında konsantrik daralmalar görüldüğü bildirilmiştir (2, 15). Bizim olgularımızın da hepsinin gözünde optik atrofi saptandı. Stickler görme alanlarında konsantrik daralmalar görüldüğü bildirilmiştir (2, 15). Bizim olgularımızın da hepsinin görme alanlarında periferik daralma tespit edildi.

Literatürde yüksek myopiye bağlı subretinal neovaskülarizasyonların (SRNV) gelişebildiği bildirilmişse de (16) bizim olgularımızda rastlanmadı.

Stickler sendromunda globlar uzun, orbitalar globla kıyaslanınca sıgıdır, bu nedenle ekspojur keratitler gelişebilir (5). Bizim bir olgumuzda da, hafif proptozis ve ekspojur keratit, vaskülarize nefelyon saptandı.

Stickler sendromlu olgularda yarı damak, yüksek damak ile bifid (çatalı) uvula gibi anomalilerin sık görüldüğü bildirilmiştir (4, 5, 7, 9, 17). Bizim olgularımızda yarı damak saptanmadı. 4 olguda yüksek-gotik damak, 1 olguda ise ön tonsil plikasının diğerine göre yüksek yerleşimli olduğu ve tonsil asimetrisi bulunduğu tespit edildi. Bu sendromda işitme kaybı en sık rastlanılan göz dışı bulgudur (2). Bizim olgularımızın da hepsinde bilateral hafif-orta derecede sensori-nöral işitme kaybı saptandı.

Stickler sendromlu olgularda epifizeal displaziye bağlı, ağırlık taşıyan eklemlerde erken yaşlarda dejeneratif, artritik değişiklikler görülmektedir (4-9). Literatürde Stickler sendromlu olgularda görüldüğü bildirilen vertebralardaki çeşitli dejeneratif değişiklikler ile pelvik kemik deformiteleri (4, 5, 7, 8) bizim

olgularımızda da erken yaşlarda mevcuttu. Yine yaşları 16 ve 19 olan iki olgumuzun diz eklemlerinde gözlenen dejeneratif değişiklikler ve kondrolysis de literatürde Stickler sendromlu olgularda bildirilmiştir (3, 7). Ayrıca bu olgularda hafiften orta dereceye değişen kifoz ve skolyoz görülebilmektedir (2, 7). Bizim bir olgumuzda minimal skolyoz mevcuttu.

Stickler sendromlu olgular genellikle bütün anomalilerin birlikte görüldüğü tek tablo halinde karşımıza çıkmazlar (8). Literatürde bu olgularda genu valgum, pektus karinatum, kalça eklemlerinde sublüksasyon, flasid trakea gibi bulgular bildirilmişse de (5, 7, 8) bizim olgularımızda bunlara rastlanmadı.

Bu sendromda eklem bulguları da göz bulguları gibi yaşla artış göstermektedir (2). Bizim 48 yaşındaki en yaşlı olgumuzun ağrı şikayetlerinin ve artritik değişikliklerinin genç olan olgulara kıyasla çok daha fazla olduğunu tespit ettik.

Mitral valv prolapsusu Stickler sendromlu olgularda nadiren bildirilmiştir (6). Bizim 6 olgumuzun 2'sinde mitral valve prolapsusu mevcuttu.

Vitreoretinal dejeneresanslar bir yandan retinanın dejenere olarak fonksiyonları kaybetmesi, diğer yandan da retina dekolmanına neden olarak görme sözkonusu değildir. Retina dekolmanlarının ise proflaksisi ve tedavisi ile bizim olgularımızdaki gibi erken yaşta gelişebilecek görme kayıpları önlenabilir.

Dekolman operasyonları bu olgularda pek başarılı değildir, nüksler sık görülür (10-12, 15). 33 olguluk serilerinde Hirose ve ark. (§5), 17'sinin (9 52) ameliyattan sonra 6 ay içinde redkole olduğunu bildirmişlerdir. Dekolman cerrahisinin başarısızlık nedenleri arasında; bu olgularda çok sayıda yırtık olabilmesi, vitreus içindeki bant ve membranların traksiyonu, likefiye vitreustan subretinal aralığa

sıvı geçişinin fazla olması, katarakt nedeniyle fundusun iyi görülememesi, cerrahi esnasında sklerotik koroid damarlarından kanamaların olabilmesi, koryo-retinal atrofi nedeniyle ameliyatta doku cevabının zayıf olması gibi faktörler sayılabilir (13). Cerrahi prognozun kötü olması bu olgularda profilaktik tedaviyi zorunlu kılmaktadır.

Zayıf retina bölgelerinin, tedavi gerektiren periferik retina dejenerasyonlarının ve retina yırtıklarının fotokoagulasyon veya kriyoterapi ile tedavisi gerekmektedir (2, 3, 8, 9). Bu olgularda tanının erken konması ve tüm bulguların progresiv bir seyir izlediği göz önüne alınarak yakın takip ve periyodik kontroller yapılması zorunludur. Bu nedenle çocukluk çağında, marfanoid yapıda, ailevi geçişli yüksek miyopisi olan olgularda; vitreus dejenerasyonu, işitme kaybı ve artritik değişiklikler araştırılarak erken tanıya gidilmeli ve olgular sık aralıklarla izlenmelidir.

## KAYNAKLAR

1. Stickler, GB., Belav, PC, Farrel, FJ., et al. Hereditary progressive arthroophthalmopathy. Mayo clin. Proc. 1965; 40:433-455.
2. Robertson, JE. Jr, Mayer, SM.: Hereditary vitreo retinal degenerations. In Ryan SJ.: Retina. The Cv Mosby Co. 1989; Vol I, Chap. 24: 469-479.
3. Maumenee, IH.: Vitreoretinal degeneration as a sign of generalized connective tissue diseases. Am. J. Ophthalmol., 1979; 88: 432-449.
4. Brown M., Nichols, BE., Weingeist, TA., et al: Collagen 2 gene mutation in Stickler syndrome. Arch. Ophthalmol 1992; 110: 1589-1593.
5. Federman JL et al: Congenital Vitreous disorders. In Podos, SM, Yanoff, M (Eds) Textbook of ophthalmology. Mosby, 1991; Vol 9, Chap. 18 (6-7).
6. Seery, CM, Prvett, RC, Liberfarb, Rm, et al. Distinctive cataract in Stickler syndrome. Am.J.Ophthalmol. 1990; 110: 143-148.
7. Bennett, JI, Mc Murray SW: Stickler Syndrome, Jour. Of Pediatric Orthopedics, 1990; 10: 760-763.

8. Nielsen CE: Stickler's syndrome. *Acta Ophthalmologica* 1981; 59: 286-295.
9. Opitz JM, France T, Herrmann J, et al. The stickler syndrome. *The New Engl. Jour. Of med.*, 1972; 286-556.
10. Koçaş, M, Ergin, M, Ekin, A: Sistemik bağ dokusu hastalıklarının bir göz belirtisi olan vitreo retinal dejenerasyonlar. *İzmir Dev. Hast. Tıp Dergisi* 1987; XXV, 3: 315-322.
11. Usta, YB, Gücükoğlu, A, Şenel, M: Herediter vitreoretinal dejenerasyonlar. *T. Oft.Gaz* 1981; 11: 253-265.
12. Brown, GC, Tasman, WS: Vitrectomy and Wagner's vitreoretinal degeneration. *Am. J. Ophthal.* 1978; 86:485.
13. Tasman, W.: The vitreous. In: Duane, TD (ed) *Clinical Ophthalmology*. Harper and Row. 1980, Col 3, 38: 10-11.
14. Blair NP, Albert DM, Liberfarb RM, et al: Hereditary progressive arthro-ophthalmopathy of Stickler. *Am. J. Ophtalmol.* 1979; 88:876-888.
15. Michaelson IC: Diseases of the vitreous body. In *Text book of the fundus of the eye*, Churchill Livingstone, 1980, Chap. 30: 655.
16. Andaç K., Kaşkaloğlu M., Stickler sendromu. Gücükoğlu A., Soylu T. (Ed.ler), XIX. Ulus. Türk Oft. Kong. (1985), İstanbul Matbaa Tekn.Basımevi 1986; 481-484.
17. Regenbogen, L., Godcl, V: Vitreoretinal skeletal syndrome. *Am.J.Ophthal* 1980, 89:414.