

Retina Dekolman Cerrahisini Takiben Adie's Tonik Pupil

Adie's Tonic Pupil Following Retinal Detachment Surgery

Cengiz AKARSU¹, Pelin TANER¹, Ahmet ERGIN²

ÖZET

Amaç: Tek taraflı retina dekolman cerrahisi sonrasında anizokori gelişen 22 yaşında bayan bir olguyu sunmak.

Gereç ve Yöntem: Yirmi iki yaşında bayan hastanın sağ gözüne yırtıklı retina dekolmanı tanısı ile silikon bant çevreleme ve kriyo terapi uygulandı. Başarılı dekolman cerrahisi sonrasında, üst ve alt temporal kadrantlardaki yırtıklar argon laser fotokoagülasyon uygulanarak çevrelendi. Tedaviden bir ay sonra, göz bebekleri arasında büyüklük farkı olduğu yakınması ile kliniğimize müracaat etti.

Bulgular: Oftalmolojik muayenede, sağ göz bebeğinin oda ışığında sola oranla daha büyük olduğu saptandı. Sağ göz bebeği topikal olarak uygulanan %0.1 pilokarpine belirgin duyarlılık göstererek daralmasına rağmen sol göz bebeğinde kontraksiyon izlenmedi. Orbita ve beyin manyetik rezonans görüntüleme normal olarak değerlendirildi. Retina dekolman cerrahisinden 3 ay sonra yapılan kontrolde ise sağ göz bebeğinin yakın objelere bakıldığında küçüldüğü ama benzer reaksiyonu ışık ile vermediği izlendi.

Sonuç: Böyle bir bulguya neden olacak hasar muhtemelen silier ganglion veya ganglion sonrası parasempatik liflerdedir. Bu olgu sunumunda tonik pupilde patofizyoloji genel olarak gözden geçirilmiştir.

Anahtar Kelimeler: Adie's pupil, Tonik pupil, Retina dekolmanı

SUMMARY

Purpose: A 22-year-old woman is presented because of persistent anisocoria following unilateral retinal detachment surgery.

Methods: A 22-year-old woman was diagnosed as rhegmatogenous retinal detachment. She was treated with buckle and cryotherapy, and additional laser photocoagulation was needed after the surgery to surround the retinal tears in the upper temporal and lower temporal quadrants. One month later, she noticed that she had anisocoria.

Results: Ophthalmic examination showed that the right pupil was a bit larger than the left pupil in room light. Topical administration of 0.1% pilocarpine demonstrated marked supersensitivity of the right pupil and little effect on the left pupil. Cerebral and orbital magnetic resonance imaging was normal. Three months later, she also exhibited light-near dissociation.

Conclusions: The probable basis for this phenomenon is the lesion, which exists at the ciliary ganglion or at the parasympathetic postganglionic fibres. Review of the pathophysiology is presented.

Key Words: Adie's pupil, Tonic pupil, Retinal detachment

Ret - Vit 2004; 12 :133-135

GİRİŞ

Tonik pupil, ışığa duyarlılık veya yavaş cevap, ışık-yakın cevap ayrılığı, yakın objelere bakma ile oluşan göz bebeği daralmasının geç ve yavaş düzelmesi ve kolinerjik ajanlara karşı aşırı duyarlılık ile karakterizedir. Hasar, muhtemelen silier ganglionda veya ganglion sonrası göz içi kasları uyaran parasempatik sinir liflerindedir. Oküler inflamasyon, otonomik nöropati, travma ve cerrahi gibi pek çok hastalık tonik pupile neden olabilir¹⁻⁶. Bildiğimiz kadarıyla, bu olgu retina dekolman cerrahisi sonrasında tonik pupil geliştiren ilk olgu sunumudur.

OLGU SUNUMU

Yirmi iki yaşında bayan hasta sağ gözde ani görme kaybı ve yırtıklı retina dekolmanı tanısı ile hastaneye yatırıldı. Silikon bant çevreleme ve kriyo terapi ile dekolman başarı ile tedavi edildi. Üst ve alt temporal kadranda yer alan yırtıklar argon laser fotokoagülasyon uygulanarak çevrelendi. Bir ay sonra yapılan kontrolünde, olgumuz göz bebeklerinin eşit büyüklükte olmadığından şikayetçiydi. Olgumuz antibiyotikli ve kortikosteroidli damla dışında ilaç kullanmamaktaydı. Ayrıca, özgeçmişinde belirgin özelliği yoktu.

Oftalmolojik muayenede; sağ gözde görme keskinliği Snellen eşeli ile 0.6, sol gözde ise tamdı. Renkli görme bozukluğu izlenmedi. Göz içi basıncı, her iki gözde normal sınırlar içerisindeydi ve biyomikroskobik muayenede patolojik bulguya rastlanmadı. Arka segment muayenesinde; sağ gözde yatışmış retina, silikon bantla bağlı bası, kriyo ve laser spotları belirgin olarak izlendi. Gözlerde kayma veya göz hareketlerinde kısıtlılık saptanmadı. Oda ışığında, sağ göz bebeğinin sola kıyasla daha geniş olduğu tespit edildi (Resim 1. A, B). Pilocarpin %0.1 ile yapılan testte, pilocarpin uygulanmasından 30 dakika sonra sağ göz bebeğinin belirgin daralma ile cevap verdiği ancak sol göz bebeğinde minimal bir daralmanın olduğu gözlemlendi (Resim 1. C, D). Beyin ve orbita manyetik rezonans görüntüleme, patolojik bir bulguya rastlanmadı. Genel nörolojik muayene de normaldi. Ameliyattan üç ay sonra yapılan kontrolde, her iki gözde de görme keskinlikleri tamdı. Ancak, olgumuz yakın okumada sağ gözde bulanık görmeden şikayetçiydi. Sağ göz bebeği

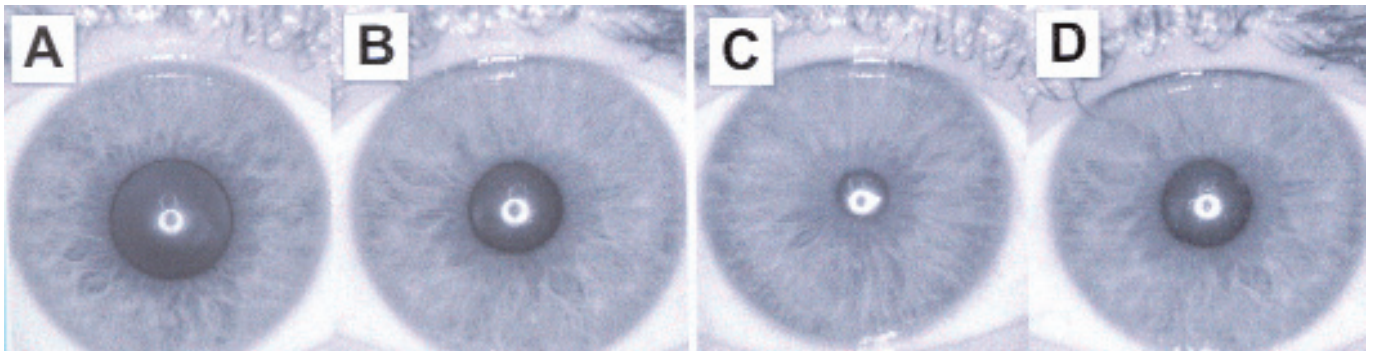
hala sola göre daha genişti. Ayrıca, sağ göz bebeği yakın okumada daralmakta ancak ışığa cevap vermemekteydi. Bu bulgular ışığında, olgumuzun Adie's tonik pupillası olduğu kanısına varıldı.

TARTIŞMA

Silier ganglionda veya gangliondan çıkan parasempatik sinirlerde hasara neden olan pek çok hastalık tonik pupile neden olabilir¹⁻⁶. İki grup tonik pupil vardır. Birinci grupta, silier ganglion hasarına neden olabilecek orbita hastalıkları yer alır. Pek çok olguda silier ganglion hasarına neden olan orbita hastalığı bilinmemektedir. Bununla beraber, travma, orbita cerrahisi veya orbita inflamasyonları muhtemel nedenler arasındadır. İkinci grup ise diyabet, sistemik hipertansiyon ve otonomik nöropatiler ile ilişkilidir.

Sadece %10 olguda tonik pupil bilateraldir⁶. Eğer ikinci gözde tutulursa bu genellikle daha sonradır. Sıklıkla 20-40 yaş arası bayanlarda görülür. Erkeklerde tonik pupil daha nadirdir. Tonik pupil kolinerjik ajanlara aşırı duyarlılık ve ışık-yakın ayrımı gösterir^{7,8}. Tonik pupil, 3. sinir felçlerinden kolaylıkla ayıramaz. Üçüncü sinir felçlerinde ışık-yakın ayrımı yoktur. İris inervasyonunun çoğu silier ganglion kökenlidir. Aynı zamanda, silier ganglion, silier cismin de uyarımını sağlar. Tonik pupil ışığa zayıf cevap veya hiç cevap vermezken, yakına bakma sırasında pupilde daralma izlenir⁸. Ptozis veya herhangi bir vertikal kaymanın olmaması tonik pupili 3. sinir felçlerinden ayırır. Ayrıca, tonik pupil %0.1 pilokarpine aşırı duyarlılık gösterir. Bu bulgular ışığında, olgumuzun retina dekolmanı sonrasında tonik pupil geliştirdiği kanısına varıldı.

Literatürün gözden geçirilmesinde, olgumuza benzer başka bir olguya rastlamadık. Bildiğimiz kadarı ile bu olgu, retina dekolman cerrahisi sonrasında tonik pupil geliştiren ilk olgudur. Retina dekolman cerrahisi sonrasında sikloplejik ajanların kullanılması tanıyı ve benzer olguların tanı almasını zorlaştırabilir. Cerrahi sırasında silier ganglionun hasarı ve/veya kriyoterapi ve laser tedavisi sırasında kısa silier sinirlerin hasarı tonik pupile neden olabilir. Bu nedenle, retina cerrahisi geçiren olgular muhtemel tonik pupil yönünden irdelenmelidir.



Resim 1: Yirmi iki yaşında sağ gözde tonik pupil gelişen bayan olgu. A) Oda ışığında sağ göz (sola kıyasla daha geniş göz bebeği). B) Oda ışığında sol göz. C) Pilocarpin %0.1 uygulanmasından 30 dak. sonra oda ışığında sağ göz (göz bebeğinde belirgin daralma). D) Pilocarpin %0.1 uygulanmasından 30 dak. sonra oda ışığında sol göz (göz bebeğinde minimal daralma).

KAYNAKLAR

1. Purvin VA: Adie's tonic pupil secondary to migraine. *J Neuroophthalmol* 1995;15:43-44.
2. Bachmeyer C, Zuber M, Dupont S, et al: Adie syndrome as the initial sign of primary Sjogren syndrome. *Am J Ophthalmol* 1997;123:691-692.
3. Kim JS, Yun CH, Moon CS: Bilateral Tonic (Adie's) pupil in Vogt-Koyanagi-Harada syndrome. *J Neuro-Ophthalmol* 2001;21:205-206.
4. Bowie EM, Givre S: Tonic pupil and sarcoidosis. *Am J Ophthalmol* 2003;135:417-419.
5. Stewart D, Simpson GT, Nader ND: Postoperative anisocoria in a patient undergoing endoscopic sinus surgery. *Reg Anesth Pain Med* 1999;24:467-469.
6. Walsh TJ.: Pupillary abnormalities. In: Walsh TJ, ed: *Neuro-ophthalmology*, 3rd edition. Lea & Febiger. Philadelphia, 1992;52-75.
7. Bourgon P, Pilley FJ, Thompson H: Cholinergic supersensitivity of the iris sphincter in Adie's tonic pupil. *Am J Ophthalmol* 1978;85:373-377.
8. Lowenfeld IE, Thompson HS: The tonic pupil: A re-evaluation. *Am J Ophthalmol* 1967;63:46-87.