

# Künt Glob Travmalarında Arka Segment Bulguları

Özcan OCAKOĞLU<sup>1</sup>, Sema AVRAS<sup>1</sup>, Gülipek MÜFTÜOĞLU<sup>2</sup>,  
Solmaz AKAR<sup>2</sup>

## ÖZET

İstanbul Üniversitesi Cerrahpaşa Tıp Fakültesi Göz Hastalıkları Anabilim Dalı Retina Biriminde Haziran 92-Ocak 94 tarihleri arasında künt oküler travma nedeniyle izlenen 6'sı kadın 20'si erkek 26 hasta çalışma kapsamına alındı. Olguların 17'si travmayı takiben 1ay; 9'u ise 3 ay içinde kliniğimize başvurmuşlardı. Ortalama 5.8±3.7 aylık takip süresi içinde 12 hastada (%46.15) maküler lezyonlar (ödem, delik, kanama) 2'sinde (%7.69) retina yırtığı, 5'inde (%19.23) vitreus içi kanama, 5'inde (%19.23) koroid rüptürü ve makula kanaması, 1'inde (%3.84) arka vitreus dekolmanı, 1'inde (%3.84) makula deliği, vitreus içi kanama ve retina yırtığı tespit edildi. İlk muayenede el hareketi-0.7 seviyesinde olan görme keskinlikleri, takip sonrası 2mps-1.0 'a çıktı. Vizyon artışı ki-kare testi ile anlamsız bulundu (p>0.05). Makula kanaması ve koroid yırtığı olan hastalarda görme seviyelerinde olan artış 2mps-5mps seviyelerinde kaldı.

**Anahtar kelimeler:** Oküler künt travma, retina hasarı

## SUMMARY

### POSTERIOR SEGMENT FINDINGS in BLUNT OCULAR TRAUMAS

This study, includes 6 female 20 male patients who were followed-up for blunt ocular trauma in Istanbul University Cerrahpaşa Medical Faculty Ophthalmology Department Retina Service between June 1992 and January 1994. 17 of patients were examined in the month and others in the three months following trauma. During 5.8±3.7 months follow-up period we diagnosed macular lesions (edema, hole, hemorrhage) in 12 (46.15%) patients, retinal tear in two (7.69%), intravitreal hemorrhage in 5 (19.23%), choroidal rupture and macular hemorrhage in 5 (19.23%), posterior vitreous detachment in 1 (3.84%), macular hole, intravitreal hemorrhage and retinal tear in 1 (3.84%) case. The visual acuity increased from had movement-0.7 at the first examination to counting fingers from 2 meters-1.0 at the final follow up. Increase in patients with macular hemorrhage and choroidal rupture was in the range of counting fingers from two and five meters. *Ret-vit 1994; 2:170-4*

**Key Words:** Ocular blunt trauma, retinal injury

Geliş :16.5.1994

Kabul:10.7.1994

Y azışma: Özcan Ocakoğlu

Üstgöztepe Kayışdağı cad. Ortahar sk. 9/11 Kadıköy  
İstanbul

\*TOD İstanbul Şubesi XVII.Bahar sempozyumunda sunulmuştur

1 Uz Dr Cerrahpaşa TF Göz Hast ABD

2 Doç Dr Cerrahpaşa TF Göz Hast ABD

Ülkemizde oldukça sık rastlanılan künt göz travmaları gözün arka segmentinde direkt yada indirekt etki ile önemli patlojilere neden olmaktadır. Akut safhada görme prognozu üzerinde travmanın etkisi tam değerlendirilemeyebilir, ya da hifema, vitreus

kanaması gibi optik ortamı kapatan patolojiler alttaki retina hasarının görülmesini engelleyebilir. Travmadan sonraki dönemde kalıcı görme kaybının engellenmesi için erken dönem bulgularının iyi bilinmesi gereklidir. Travmaya maruz kalmış gözler- ilk yaralanmanın erken dönem etkilerinin yanısıra- geç komplikasyonlar yönünden de düzenli olarak izlenmelidir.<sup>1,2</sup>

Künt travmaların göze etkisi ile değişik nitelikte arka kutup lezyonları oluşur. Bunlar retina önü, retina içi, retina altı kanamalar, Berlin ödemi (commotio retina), makula deliği, travmatik retina yırtıkları, retina dekolmanı, koroid yırtığı, kanaması, subretinal yeni damarlanma gibi patolojilerdir.<sup>3,4</sup>

Çalışmamızda künt göz travmalarında erken dönemde retinada görülen değişiklikler incelenmiş ve bu olguların tedavisinde en uygun yaklaşımlar tartışılmıştır.

## GEREÇ ve YÖNTEM

Çalışmamıza dahil edilen 26 olgunun 6'sı kadın, 20'si erkek olup, İstanbul Üniversitesi Cerrahpaşa Tıp Fakültesi Göz Hastalıkları Anabilim Dalı Retina Biriminde Haziran 92-Ocak 94 tarihleri arasında künt göz travması tanısıyla izlenmişlerdir.

Hastaların tümüne rutin oftalmolojik muayene uygulanmış, gözdibi direkt ve indirekt oftalmoskopi, anjiyografi ve fundus fotografisi ile incelenmiştir. Arka segmentin durumu hakkında bilgi sahibi olmak için hifema veya vitreus içi kanaması olan olgulara ERG ve ultrasonografik tetkik yapılmıştır.

Tüm olguların hikayelerinde travmanın tipi, travma oluşum zamanı ile kliniğe başvurusu arasında geçen zaman, hastanın izlenme süresi, travma öncesi ve sonrası görsel keskinlikler incelenerek tablolandırılmıştır.

## BULGULAR

İncelenen 26 hastadan 6'sı kadın 20'si erkektir. Yaş ortalaması  $32.08 \pm 15.27$  oluy (7-63 yaş) izleme süreleri en az 3 en fazla 13


**Tablo 1**  
Künt oküler travma nedenleri

	olgu sayısı
Oyunla yaralanma	7
Taş yaralanması	5
Yumruk	4
Top çarpması	4
Şampanya mantarı	1
Sıcak demir	1
Trafik kazası	1
Tekme	1
Nedeni bilinmiyor	2
<b>TOPLAM</b>	<b>26</b>

aydır (ort. takip  $5.8 \pm 3.7$  ay). Künt oküler travmanın oluş zamanı ile hastanın kliniğimize başvurması arasında geçen süre 17 olguda (%65.3) 1 ay, 9 olguda (%34.7) 3 aydır (1 gün-3 ay arası). Göze yönelik travma nedenleri arasında çok çeşitli etkenler söz konusudur (Tablo 1).

Künt oküler travmaya bağlı erken dönem retina yaralanmaları Tablo 2 de gösterilmiştir. Lezyonların ağırlığı hafif bir kommozyo retinadan, makula delik oluşumu, vitre içi kanama ve retina yırtığı seviyesine değişmektedir (Res 1, 2).

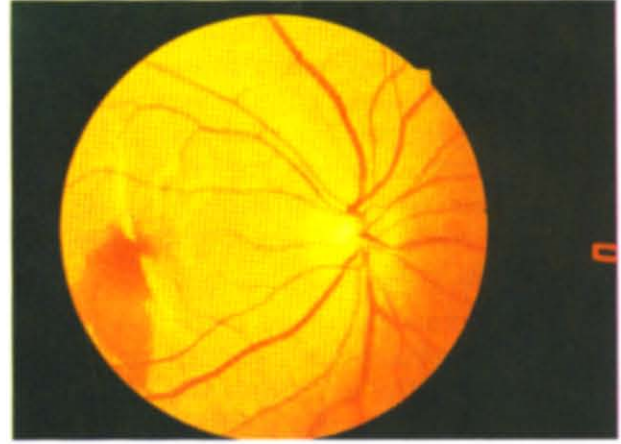
Hastaların travma sonrası erken dönem görme keskinlikleri ile takip süresi içinde son alınan görmeleri Tablo 3 ve 4 de belirtilmiştir.



Res 1: Travmatik tam kalınlıklı makula deliği

**Tablo 2**  
Künt oküler travmada erken dönem  
retina değişiklikleri

Lezyonlar	olgu	%
Berlin ödemi	6	23.07
Makula kanaması	3	11.53
Makula deliği (MD)	3	11.53
Vitreus içi kanama(VİH)	5	19.23
Arka vitre dekolmanı	1	3.84
Koroid yırtığı	5	19.23
Retina yırtığı	2	7.69
MD, VİH, retina yırtığı	1	3.84
<b>TOPLAM</b>	<b>26</b>	<b>100.00</b>



Res 2:Travmaya bağlı koroid yırtığı

**Tablo 3**  
Travmadan hemen sonra ve son kontrolde görme

Lezyon tipleri	Travmadan sonra			Son kontrolde		
	0.1 \	0.1-0.5	0.5 /	0.1 \	0.1-0.5	0.5 /
Makuler lezyonlar	6	5	2	6	2	5
VİK+AVD	3	2	1	-	1	5
Koroid yırtığı	5	-	-	5	-	-
Retina yırtığı	-	1	1	-	-	2
<b>TOPLAM</b>	<b>14</b>	<b>8</b>	<b>4</b>	<b>11</b>	<b>3</b>	<b>12</b>

$\chi^2=21.59$

$p=0.118$  Anlamsız

VİK:vitreus içi kanama

AVD: Arka vitre dekolmanı

**Tablo 4**  
Makula lezyonlarında görme keskinlikleri

Makuler lezyonlar	Travmadan sonra			Son kontrolde		
	0.1 \	0.1-0.5	0.5 /	0.1 \	0.1-0.5	0.5 /
Makula ödemi	2	2	2	-	1	5
Makula kanaması	2	1	-	3	-	-
Makula deliği	1	2	-	2	1	-
Delik+VİH+yırtık	1	-	-	1	-	-
<b>TOPLAM</b>	<b>6</b>	<b>5</b>	<b>2</b>	<b>6</b>	<b>2</b>	<b>5</b>

$\chi^2=17.26$

$p=0.303$  Anlamsız

VİH:vitreus içi hemoraji

## TARTIŞMA

Globa künt travma değişik nitelikte arka kutup lezyonlarına neden olabilir. Oküler, perioküler yapılar ya da kranial bölgeye künt travmalarda globun yaralanma mekanizmaları farklıdır.<sup>5,6</sup> Lezyonlar ya künt travmanın etkilediği bölgede direkt lokal etkiye bağlıdır, ya da künt travmanın aksi istikametindeki ezilme hasarının sonucudur. Koroid ile retina arasındaki kuvvetli temas bu tip yaralanmalarda retinayı yaralanabilir hale getirmektedir. Künt travmalarda göz ön-arka eksenine bounca baskı altında kalır. Göz hacmi sabit olduğu için bu ön-arka baskı sıvı volümünün yatay olarak yer değiştirmesine, arka yapıların gerilmesine, yırtılmalarına, örneğin koroid rüptürlerine neden olur.<sup>7</sup>

Göze olan künt direkt travmaların en sık rastlanılan belirtilerinden iri kommosyo retina (Berlin ödemi) dir. İlk kez 1873 yılında tanımlanan bu klinik antite künt travmayı takiben derin duysal retina katında gri-beyaz opaklaşma tarzında kendini gösterir.<sup>8,9</sup> Altta retina tabakasında olabilecek retina önü, retina içi yada retina altı kanamayı maskeleyebilir. Periferi tutan yaralanmalarda görme normal olabilir, makula tutulumu mevcutsa görmede tam kayıp vardır.<sup>10</sup> Olgularımızda gözlediğimiz 5 makula ödeminin 2 tanesinde görme 0.1 ve daha altı, 2 sinde 0.1-0.5 arası, 2 tanesinde 0.5 üstü idi. Bu da olgularımızda %35 oranında makular, %65 oranında periferik tutulum olduğunu göstermektedir.

Kommosyo retina fotoreseptör dış segmentlerinin mekanik yıkımı sonucudur. Başlangıçtaki görme keskinliği hasarın yerine, sonuç görme ise retina pigment epitelinin (RPE) iyileşme hızına ve oluşan retina hasarına bağlıdır.<sup>11,12</sup> FFA erken dönemde RPE seviyesinde hiperfloresans göstermekte ise de bu yaralanmaya bağlı RPE nekrozu sonucunda olabilir.<sup>13</sup> Çalışmamızda makula ödemli 6 olgudan 1 tanesinde görme 0.1-0.5 seviyesinde kalmış, diğer olgularda ise 0.5 in üstüne çıkmıştır.

Çalışmamızda 3 hastada makula kanama-

sı, 3 olguda makula deliği tespit edilmiştir. Travmatik makula deliği, Berlin ödemi, retina altı makular kanama ve vitreusun retinadan ani ayrılması sonucudur.<sup>8</sup> Makuladaki deliğin retina dekolmanı oluşturma riski düşüktür, bu nedenle deliğin kenarlarına profilaktik laser uygulaması gereksizdir, hasta kontrollerle takibe alınmalıdır.<sup>10</sup> Çeşitli yayınlarda görme keskinlikleri 0.05-0.2 arasında bildirilmişse de, bu oran çalışmamızda 2 olgu için 0.1 in altı, 1 olguda 0.1-0.5 arası bulunmuştur.

Olguların 5 tanesinde makulada kanama ile birlikte koroid ve yırtık tespit edilmiştir. Koroid yırtığının oluşumu direkt mekanik etkiyledir. Bruch zarı travmaya dirençli değildir ve globun ani volüm artışları ve dış baskı sonucu kolaylıkla rüptüre olabilir.<sup>15</sup> İyileşme dönemlerinde koride yeni damarlanma görülür, kötü görmenin esas neden budur.<sup>16,17</sup> Yeni damarlanmalar fovea dışında iseler fotokoagulasyon ile kapatılabilir.<sup>18</sup> Olgularımızdan 1 tanesinde yaralanmayı takiben 3 hafta içinde koroidde yeni damar oluşumu tespit edilerek laser FKuygulandı, ancak tüm olguların görmeleri 0.1 seviyesi altında kaldı.

Künt oküler travmanın retinada oluşturduğu en önemli patolojik değişikliklerden biri de retina yırtıklarındır. Künt glob travmasını takiben yırtık oluşum oranını, Tasman<sup>19</sup> %17, Sellors ve Mooney<sup>20</sup> %8 sıklıkta bildirmişlerdir. Çalışmamızda bu oran %11.5 dir. Cox<sup>21</sup> serisinde travmatik retinal yırtıkların travma dışı oluşan yırtıklara oranla ekvatoryal bölgede daha az yerleştiklerini ve yırtık tipinin sıklıkla dializ tarzında olduğunu bildirmiştir. Travma oluşumu ile yırtık gelişimi arasındaki süre çok değişik ise de olguların büyük çoğunluğunda ilk 2 yıl içinde görülmektedir.<sup>22</sup> Dializ tarzı yırtıkların en sık alt temporal kadranda(%66), 2.sıklıkta üst nazalde (%14) görüldüğü bildirilmiştir.<sup>21,23,24</sup> Alt temporal bölgenin travmaya açık ve korunmasız oluşu yırtıklardan fazla etkilenmesine yol açmaktadır. Çalışmamızdaki 3 retina yırtığından 2 si alt temporalde, 1 tanesi üst nazalde tespit edilmiştir. Laser tedavisi uygulanan ikisinde tedavi sonrası takiplerde görmenin tam

olduğu görülmüş, yırtıkla birlikte makula deliği ve vitre içi kanaması olan olguda ise görme periferden 3 mps seviyesinde kalmıştır.

Serimizde incelenen olgular arasındaki 5 vitreus içi kanama ve 1 arka vitre dekolmanı olgusu ultrasonografi ve ERG tetkiklerinde retinal patoloji tespit edilmemesi üzerine izlemeye alınmışlar ve izleme süresi içinde 4 olguda görmeler 0.7-1.0 olmuş, vitreoretinal proliferasyon gelişen 1 olguda ise pars plana vitrektomi sonrasında görme 0.5 seviyesine çıkmıştır.

Künt göz travmaları değişik arka segment patolojilerine neden olabilir. Travmatik koroidoretinopatilerin iyi bilinmesi ve ayırıcı tanının yapılabilmesi erken ve geç komplikasyonların engellenmesi açısından gereklidir.

#### KAYNAKLAR

- Gürsoy C, Akarçay K, Manav G, Öngör E: Arka segmenti tutan göz travmalarında prognoz. TOD XXIV Ulus Oft Kong Bülten Günalp İ ve ark. eds. Yıldırım Ofset Basım Ankara 1990; Cilt 2 s:324
- Turaçlı ME, Kaynak S, Maden A, Önel M: Oküler travmalar sonrasında gözde meydana gelen oluşumlar ve yaralanma tipleri. TOD XVI Ulus Oft Kong Bülten 1982 Haznedaroğlu G ve ark. eds. İzmir Karınca matb. İzmir 1987; s:31
- Atmaca L: Travmalarda arka segment değişiklikleri. VII. Ulus Oft Kursu "Göz travmaları" Turaçlı E. ed. Ankara Öztekin Matb. 1987; s:83
- Gelişken F, Gelişken Ö: Travmatik koroidoretinopatiler. TOD XXIII. Ulus Oft Kong Bülten Köker ÖF ve ark. eds. Adana 1989; Cilt 2 s:584
- Wolter JR: Coup-contrecoup mechanism of ocular injuries. Am J Ophthalmol 1963; 56:785
- Williams DF, Mieler WF, Williams GA: Posterior segment manifestation of ocular trauma, Retina 1990; 10:35
- Hart JCD et al: Indirect choroidal tears at the posterior pole: a fluorescein angiographic and perimetric study. Br J Ophthalmol 1980; 64:59-67
- Gass JDM: Stereoscopic atlas of macular diseases: diagnosis and treatment. The CV Mosby Co. St Louis 1987
- Balles MW: Traumatic retinopathy. In Albert DM, Jakobiec FA ed. Principles and Practice of Ophthalmology. WB Saunders Co 1994; vol 2 pp:1027-31
- Dugel PU, Ober RR: Posterior segment manifestations of ocular blunt trauma. In Lewis H, Ryan SJ, eds. Retina The CV Mosby Co, St Louis 1989 Vol 3; p:487-500
- Sipperley JO, Quigley HA, Gass JDM: Traumatic retinopathy in primates: the explanation of commotio retinai. Arch Ophthalmol 1978; 96:2267
- Blight F, Hart JCD: Structural changes in the outer retinal layers following blunt mechanical non-perforating trauma to the globe. Br J Ophthalmol 1977; 61:573
- Beckingsale AB, Rosenthal AR: Early fundus fluorescein angiographic findings and sequela in traumatic retinopathy: case report. Br J Ophthalmol 1983; 67:119-23
- Friberg TR: Traumatic retinal pigment epithelial edema. Am J Ophthalmol 1979; 88:18
- Augilar JP, Green WR: Choroidal rupture a histopathologic study of 47 cases. Retina 1984; 4:269
- Smith RE, Kelly JS, Harbin TS: Late macular complications of choroidal ruptures Am J Ophthalmol 1974; 77:650
- Goldberg MF: Choroidoretinal vascular anastomoses after blunt trauma to the eye. Am J Ophthalmol 1976; 82:892
- Fuller B, Gitter KA: Traumatic choroidal rupture with late serous detachment of macula: report of successful argon laser treatment. Arch Ophthalmol 1973; 89:354
- Tasman W: Peripheral retinal changes following blunt trauma. Trans Am Ophthalmol Soc. 1972; 70:190
- Sellers PJH, Mooney D: Fundus changes after traumatic hyphema. Br J Ophthalmol 1973; 57:600
- Cox MS: Retinal breaks caused by blunt nonperforating trauma at the point of impact. Trans Am Ophthalmol Soc 1980; 78:414
- Parner LM: Eye trauma: the neglected disorder. Arch Ophthalmol 1986; 104:1452
- Ross WH: Traumatic retinal dialyses. Am J Ophthalmol 1981; 99:1371-4
- Zion WM, Burton TC: Retinal dialyses. Arch Ophthalmol 1980; 98:1971