

# Akut Retinal Nekroz Olgularına Klinik Yaklaşım\*

S. Sinan SARICAOĞLU<sup>1</sup>, H.Haluk AKBATUR<sup>2</sup>, Meral OR<sup>2</sup>,  
Berati HASANREİSOĞLU<sup>3</sup>

## ÖZET

Akut retinal nekroz (ARN) sağlam ve immunosupresif bireylerde görülebilen, periferik multifokal retinit odakları şeklinde başlayıp; progresif olarak retinal nekrozisle sonuçlanan bir oküler inflamasyon sendromudur. Herpes virus ailesinin sorumlu tutulduğu bu klinik tablo 1/3 olguda bilateral olup; %60-70 oranında traksiyonel ya da regmatojen retina dekolmanı ile sonuçlanır.

Bu çalışmada Gazi Üniversitesi Tıp Fakültesi'nde tedavileri ile ortalama 15 ay süreyle takipleri yapılan 7 olgunun (9 göz) klinik sonuçları sunulmuştur. 18-55 yaşları arasında immunosupresyon göstermeyen ve tümü erkek olan bu hastaların 2'sinde iki taraflı tutulum görüldü. 7 olgunun 5'inde retina dekolmanı saptanarak, 4 olguya sistemik asiklovir tedavisi ile birlikte dekolman operasyonu uygulandı. 2 olguya ise pars plana vitrektomi(PPV) ile birlikte sistemik asiklovir verildi.

ARN acil bir durum olup, tanısı büyük ölçüde klinik görünüme dayanır. Bununla beraber biz akut dönemdeki iki olgumuzun vitreus sıvısına ait örneklerde; varisella zoster virus ve sitomagalovirus antikorlarını, seruma göre daha yüksek oranlarda bulduk. Ayrıca bu iki olgunun vitreus sıvısında İL6 düzeylerini yüksek olarak saptadık. Bu klinik çalışmada ARN'un acil tanı ve tedavisinin prognoz açısından önemi vurgulandı.

**Anahtar Kelimeler:** Akut retinal nekroz(ARN), asiklovir, BARN, İL6, retina dekolmanı, sitokinaz, vitrektomi,

## SUMMARY

### CLINICAL APPROACH TO ACUTE RETINAL NECROSIS

Acute retinal necrosis(ARN) is a syndrome of ocular inflammation that may be seen both in healthy and immunosuppressed individuals, starting with peripheral multifocal retinitis and progressively ending up with total retinal necrosis. Herpes virus family is found to be responsible of this syndrome which is bilateral in 1/3 of the cases and up with tractional or rhegmatogeneous retinal detachment in 60-70 % of cases. In this study, the clinical results of 9 eyes of 7 patients diagnosed as ARN are presented. The mean follow up time was 15 months. The ages ranged from 18 to 55 . All the patients were male and there was no evidence of immunosuppression.

Geliş :16.12.1993

Kabul:11.5.1994

Y azışma:Sinan Sarıcaoğlu

\*TOD Çukurova Şubesinin "Oküler enfeksiyonlar" sempozyumunda sunulmuştur

1 Ar Gör Dr Gazi Ü TF Göz Hast ABD

2 Doç Dr Gazi ÜTF Göz Hast ABD

3 Prof Dr Gazi ÜTF Göz Hast ABD

ARN ilk kez 1971 yılında Urayama ve arkadaşları tarafından rapor edilmiş bir oküler inflamasyon sendromudur.<sup>1</sup> Sendromun başlıca bulguları; koroid ve retina damarlarını tutan şiddetli vaskülit, periferik retinada multipl odaklar şeklinde başlayıp, hızlı bir pro-

Two of patients revealed bilateral disease. In 5 eyes retinal detachment was diagnosed and operation was performed on 4 of them in conjunction with systemic acyclovir therapy. ARN is an ophthalmic emergency and the diagnosis mostly depends on clinical appearance. In our two cases we found higher antibody titers of varicella zoster virus and cytomegalovirus in vitreous specimens than serum samples. High levels of IL6 was found in vitreous specimens in these 2 patients.

Study, the important of early diagnosis and therapy in the prognosis of ARN is stressed. *Ret-vit 1994; 2:175-81*

**Key Words:** Acute retinal necrosis(ARN), acyclovir, BARN, cytokines, IL6, retinal detachment, vitrectomy

gresyon gösteren nekrotizan retinit ve orta dereceden şiddeti artan oranlara kadar değişebilen vitritisdir. Hastaların çoğunda başlangıç bulgusu olan granülomatöz anterior üveit yanında optik nörit, sklerit ve/veya episklerit klinik tabloya eklenebilir. Etiolojiden herpes virus ailesi sorumlu tutulmaktadır.<sup>2-5</sup> Hastalarda görme kaybı; vitritis, retinal nekroz, varsa optik nörit ve erken evrelerde ek-sudatif, ileri dönemlerde ise regmatogen ya da traksiyonel retina dekolmanından kaynaklanır.<sup>5</sup>

Retinal nekroz, vaskülit ile aynı zamanda ya da hemen sonrasında başlar. Bazı olgularda vaskülit ön plandadır. Vitreusdaki inflamasyon takip eden dönemlerde organizasyona uğrayarak retinayı tehdit eden proliferatif vitreoretinopati (PVR) geliştirir. Gerek nekroz, gerekse PVR'ye bağlı traksiyon komponenti bu hastalarda %60-70 komplike retina dekolmanına yolaçar.<sup>2-5</sup> Erken tanı ve tedavi ARN olgularının görme prognozu açısından son derece önemlidir. Klinik tablonun hızlı progresyonu dikkate alınacak olursa; zaman geçirilmeden başlanacak antiviral tedavi ve uygun vitreoretinal cerrahi teknikleri, hastalara daha iyi bir görme kazandırılmasını mümkün kılabilir.<sup>4,5</sup>

Bu çalışmada tedavi ve ortalama 15 ay süreyle takipleri yapılan 7 olgu ve klinik sonuçları sunulmuştur.

### GEREÇ ve YÖNTEM:

18-55 yaşları arasında, tümü erkek, immunosupresyon göstermeyen ve sistemik herhangi bir hastalığı olmayan 7 ARN (9 göz) olgusu klinik çalışmaya dahil edildi. Hasta-

lardan rutin olarak tam kan, tam idrar, sedimentasyon ve akciğer grafisi istendi. Ayrıca ELISA testi ile anti-HIV araştırması yapıldı ve tüm olgulara PPD testi uygulandı. Akut dönemde gelen iki olgudan sifilis için VDRL ve TPHA testi ile toksoplazma için ELISA testi ile antikor tayini istendi. Vitreusu ileri derecede bulanık, arka segmentin değerlendirilemediği olgularda ekografiden yararlanıldı. Ayrıca optik sinir kılıfı, komşulukları ve intrakraniyal yapıların değerlendirilmesi açısından tüm hastalardan orbital ve kraniyal bilgisayarlı tomografi istendi.

Ortalama 3 haftalık hikaye veren, akut dönem olarak kabul ettiğimiz 2 hastanın vitreus ve kan örneklerinde herpes grup viruslara ait (H.simpleks, V.zoster, sitomegalovirus) antikor titreleri araştırıldı. Serolojik çalışma serumda kalitatif ve kantitatif, vitreusda ise kantitatif olarak yapıldı. Amaç, vitreus ve kan örneklerinde saptanan kantitatif antikor düzeylerini mukayese etmektir. Vitreus sıvıları enfüzyon sıvısı açılmadan önce, PPV operasyonu başlangıcında, kan örnekleri ile aynı zamanda alındı. Serolojik çalışmada IgM ve IgG antikor düzeylerinin tayini için EIA (Enzyme Immunoassay), ELFA (Enzyme linked fluorescence assay), IFA (Immuno fluorescence assay) teknikleri kullanıldı. Sonuçta aynı teknikle çalışılan serum ve vitreusa ait IgG antikor düzeyleri mukayese edildi (Tablo 1 ve 2). Ayrıca bu iki hastanın vitreus örneğinde IL6 değerleri tayin edildi. Bunun için ELISA tekniği kullanıldı. (Tablo 3)

Olgularımızın 5'inde retina dekolmanı saptanırken, 2'sinde iki taraflı tutulum görüldü. Dekolman saptanan olgulardan dördüne de-

**Tablo 1**

Akut Dönemdeki İki Hastanın vitreus örneklerinde Ig M düzeyleri

	olgu 1 IgM	olgu 2 IgM
H.simplex virus*	0.344	0.232
H.Zoster virus*	0.225	0.324
Sitomegalovirus‡	0.420	0.492

**Tablo 2**

Akut Dönemdeki İki Hastanın serum/vitreus örneklerinde Ig G düzeyleri

	olgu 1 IgG serum/vitreus		olgu 2 serum/vitreus	
H.simplex virus	1/20	1/10	1/20	1/5
H.Zoster virus*	1/20	1/40	1/20	1/20
Sitomegalovirus‡	2.53	1.67	5.40	16.20

\* HSV ve VZV IgM antikor düzeyi için EIA (GULL), IgG düzeyi için ise IFA teniği (STELLAR) kullanıldı. IgM düzeyinde kit için indeks değer 1.000, IgG düzeyinde ise kit için tarama titresi 1/10 idi.

‡ CMV IgM ve IgG düzeyinde ELFA (VİDAS) tekniği kullanıldı. IgM düzeyinde kit için indeks değer 0.500, IgG düzeyinde ise kit için pozitiflik sınırı 4 Au/ml idi.

**Tablo 3**

Akut Dönemdeki İki Hastanın serum/vitreus örneklerinde IL 6 düzeyleri\*

	olgu 1	olgu 2
İL 6 (Serum)	22.3	5.7
İL 6 (Vitreus)	5200	4800

\*İL 6 düzeyi ELİSA tekniği ile ölçüldü. Birim: pg/ml

kolman cerrahisi ile birlikte sistemik asiklovir tedavisi uygulanırken; erken evrede olan iki olguya PPV ile birlikte sistemik asiklovir verildi. Asiklovir tedavisi 1,2. olgulara i.v 15mgr/kg/gün 3 eşit dozda 2 hafta, daha sonra 6 hafta boyunca 400mgr/gün x5; daha önce i.v tedavi almış olan 4,7. olgulara ve 3,5,6. olgulara 6 hafta 400mgr/gün x5 şeklinde uygulandı.

ARN olgularına sistemik verdiğimiz asiklovir tedavisinden önce, tedavi periyodunda iki hafta aralarla ve tedavi sonrasında tam kan ile birlikte tam biokimya araştırması yapıldı.

Kan tablosu, BUN, kreatinin ve transaminaz düzeyleri takip edildi.

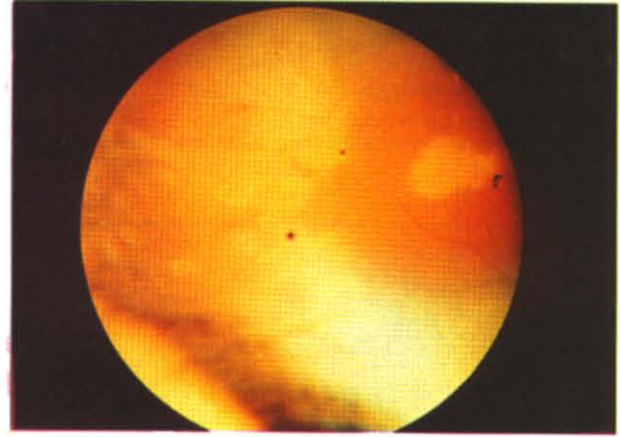
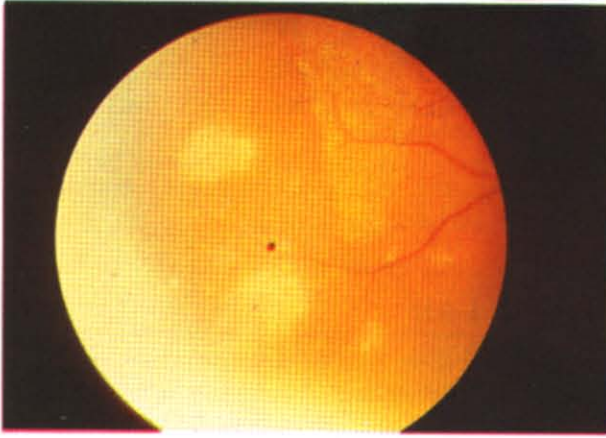
**OLGULAR****OLGU 1:**

18 yaşında erkek hasta. 2 hafta kadar önce başlayan görme azalması şikayeti ile gelmiş. Sağ gözde görme 3mps, sol gözde tam düzeyinde. Hastanın muaynesinde; sol doğal, sağda silier enjeksiyon + tındal ve 3+ vitreal hücre mevcut. Fundus flu aydınlanıyor ancak, papilla sınırlarında belirsizlik ve üst temporal kadranda soluk-sarı alanlar dikkat çekici.

Bu klinik görünüm ile hastada ARN düşünülerek, rutin tetkiklerinin ardından PPV yapıldı. Vitrektomiye geçilmeden önce viral seroloji için vitreus ve kan örneği alındı. Postoperatif olarak hastaya sistemik asiklovir, 50 mgr/gün oral steroid ve 500 mgr/gün aspirin başlandı. Steroid tedavisi 2 hafta başlangıç dozunda, daha sonra 1 hafta aralarla 10 mgr azaltılarak kesildi. Hastanın 8 aylık takibinde görme 0.4 düzeyine çıktı, nekroz alanları sınırlı kaldı ve dekolman gelişmedi.

**OLGU 2:**

55 yaşında erkek hasta. Hikayesinden görme azalması şikayetinin 20 gün kadar önce başladığı ve granüloamatöz ön üveit tanısı ile tedavi edildiği öğrenildi. Tedavisi önceleri lokal, daha sonra sistemik steroid uygulanması şeklindeymiş; ayrıca sola göz içi enjeksiyonlar yapılmış. Hasta kliniğimize geldiğinde sağ göz absolu, sol gözde görme 1/2 mps düzeyinde idi. Ön segment muaynesinde sağ ve sol gözde kaba keratik presipitatlar ve posterior sineşi izleniyordu. Fundus muaynesinde sağda optik atrofi ve periferde multipl nekroz alanları; solda 2+ vitreal hücre, retinal vaskülit ve yine perifer retinada nekroz alanları ile hemoraji odakları mevcuttu (Res 1-2). Hastada bu klinik görünümü BARN düşünülerek, rutin tetkiklerinin ardından sol göze PPV yapıldı. Vitrektomiye geçilmeden önce vitreus ve kan örneği alındı. Postoperatif dönemde sistemik asiklovir tedavisi ile birlikte 60 mgr/gün oral steroid ve 500 mgr/gün aspirin başlandı. Oral steroid tedavisi 2 hafta başlangıç dozunda, daha sonra 1 hafta arayla 10 mgr azaltılarak kesildi. Hastanın 9 aylık takibinde sol gözde görme 0.2 düzeyine çıktı ve retina dekolmanı gelişmedi.



Res 1-2: 2 nolu olgunun sol göz periferik retinasında nekroz alanları, hemoraji odakları vitreusta enflamasyon

### OLGU 3:

28 yaşında erkek hasta. Hikayesinden şikayetlerinin 2 ay öncesine kadar uzandığı, ön üveit tanısı ile çeşitli lokal tedaviler aldığı ve tutulumun olduğu sağ gözde vitreus bulanıklığının gelişmesi üzerine kliniğimize gönderildiği öğrenildi.

Sağ gözde görme PPEH, sol gözde tam düzeyinde idi. Muaynesinde sol göz doğaldı, sağ göz ise aydınlanmıyordu. USG'de yoğun vitreus opasite-leri+vitreal membranlar+total retina dekolmanına ait eko alındı. Rutin tetkiklerinin ardından sol göze PPV+sörklaj+krio+hava-sıvı-silikon değişimi yapıldı. (Sörklaj limbusa 12 mm'den geçilirken, krio ameliyat sırasında saptanan üst temporal traksiyon alanındaki 3 adet yırtığa uygulandı.) Peroperatif retina yatıştı ve arka kutba kadar uzanmış yoğun nekroz sahaları görüldü. Hastaya postoperatif oral asiklovir verildi. Takiplerinde görme 2 mps düzeyine çıktı. Operasyondan 8 ay sonra silikon-gaz(SF6) değişimi yapıldı ve 2. postoperatif izlemde 10 aylık süre boyunca retina yatışık halini korudu. Görme aynı düzeyde kaldı.

### OLGU 4:

29 yaşında erkek hasta. Hikayesinden şikayetlerinin 5 hafta kadar önce başladığı, 1 hafta boyunca ön üveit tanısı ile tedavi edildiği, daha sonra başka bir merkezde ARN tanısı konularak 1000mgr/gün dozunda 2 hafta süresince i.v asiklovir tedavisi aldığı öğrenildi.

Hasta sol gözde ARN'a bağlı retina dekolmanı tanısı ile kliniğimize gönderilmiş. Sol gözde görme PPEH, sağ gözde tam düzeyinde idi. Muaynesinde sağ doğal, solda posterior sineşi, + vitreal hücre ve total retina dekolmanı vardı. Saat 10 hizasında oval bir yırtık izleniyordu. Hasta rutin tetkiklerinin yapılmasının ardından operasyona alınarak, sörklaj+boşaltıcı ponksiyon+krio uygulandı. Peroperatif retina yatıştıığında periferde sınırlı nekroz alanları olduğu görüldü. Has-

taya postoperatif asiklovir ile birlikte 40 mgr/gün dozunda oral steroid tedavisi başlandı.

Steroid tedavisi 2 hafta bu dozda, daha sonra 1 hafta arayla 10 mgr azaltılarak kesildi. 18 aylık takipte; görme 0.1 seviyesine ulaşırken, retina yatışık halini korudu.

### OLGU 5:

21 yaşında erkek hasta. Hikayesinden şikayetlerinin 2 ay kadar önce başladığı, sağ gözdeki görme kaybına sol gözün de 2 hafta içinde eşlik ettiği öğrenildi. Hasta kliniğimize başvurduğunda sağ gözde görme P+, sol gözde P+P+ düzeyinde idi. Ön segment muaynesinde solda + tinal, sağda ise rubeozis iridis mevcuttu. Sağ ve sol göz yoğun vitreus bulanıklığı nedeniyle aydınlanmıyordu. Sol göz USG'de; vitreus opasite-leri+vitreal membran+total retina dekolmanına ait eko alınırken, sağ göz USG'si PVRD3 idi. Hastada BARN düşünülerek rutin tetkiklerin yapılmasının ardından sol göz için operasyona alındı. Sol göze PPV+sörklaj (Limbusa12 mm'den ) +hava-sıvı-silikon değişimi uygulandı. Peroperatif retina yatıştıığında, arka kutba ilerlemiş yoğun nekroz alanları görüldü. Hastaya postoperatif oral asiklovir verilirken, 9 aylık takipte retina yatışık kaldı. Görme PPEH düzeyindeydi. 9 ayın sonunda silikon alındı ve bu süre içerisinde lensin kesifleşmesi nedeniyle; pars plana lensektomi uygulandı. 2. operasyondan 8 ay sonra retina yatışık halini korurken, görmede değişiklik olmadı.

### OLGU 6:

23 yaşında erkek hasta. Hikayesinden şikayetlerinin 2 ay kadar önce başladığı ve hiç bir sağlık merkezine başvurmadığı öğrenildi. Hastanın muaynesinde sol gözde görme tam, sağ ise absolu idi. Sol göz doğalken; sağda yoğun rubeozis, posterior sineşi ve kaba keratik presipitatlar izleniyordu. Sağ gözde fundus aydınlan-

miyordu ve USG'si PVRD3 idi. Hastanın ARN evre 4 olduğu düşünülerek, diğer göz açısından oral asiklovir tedavisine alındı. 18 aylık takipte sağda fitizis gelişirken, sol göz hastalığa iştirak etmedi.

#### OLGU 7:

46 yaşında erkek hasta. Hikayesinden şikayetlerinin 1,5 ay kadar önce sol gözde başladığı, bir merkezde ARN tanısı ile 2 hafta süreyle 800mgr/gün i.v asiklovir tedavisi aldığı ve kontrol altında iken sol gözde retina dekolmanı gelişmesi nedeniyle kliniğimize gönderildiği öğrenildi. Muayenede sol gözde görme PPEH, sağda tam düzeyinde idi; sağ doğalken, sol gözde PVRD1 retina dekolmanı ve alt temporaldeki traksiyon alanında multipl yırtıklar izleniyordu. + vitreal hücre mevcuttu. Hasta tetkiklerinin yapılmasının ardından operasyona alınarak sol göze PPV+ sörkaj (Limbusa 12 mm'den) + krio + internal drenaj+ hava-sıvı-silikon değişimi uygulandı. Peroperatif retina yatıştırıldığında, nekroz sahaları net olarak izlendi. Hastaya postoperatif oral asiklovir tedavisi ile birlikte 40 mgr/gün dozunda steroid tedavisi başlandı. Oral steroid tedavisi 1 hafta arayla 10 mgr azaltılarak kesildi. 1.operasyondan 8 ay kadar sonra silikon-gaz (SF6) değişimi uygulandı. İntravitreal gazın resorbsiyonunun sardından görme 4 mps düzeyindeydi. 2.operasyondan sonra 9 aylık takipte retina yatışık halini korudu.

#### TARTIŞMA

ARN sendromunda klinik tanıyı desteklemek için; vitreusdan viral kültür, humor aköz ve vitreus örneklerinde spesifik antikor tayini ve bu değerlerin serum düzeyleri ile mukayesesi(Witmer formülü), enükleasyon yapılmış gözlerde histokimyasal yöntemlerle ve elektronmikroskopik olarak hücre içi viral partiküllerin araştırılması, hastalığın akut ve konvelesan dönemine ait serumdaki spesifik antikor değerlerinin mukayesesi gibi çok yönlü labaratuvar çalışmaları yapılmıştır.<sup>5,8</sup>

Schulten ve ark.<sup>9</sup> humor aköz örneklerinde anti-VZV antikorlarını serumdan daha yüksek oranlarda tesbit etmişlerdir. Sarkies ve ark.<sup>10</sup> ise 3 ARN olgusunun intraokuler sıvı örneklerinde H.simplex tip 1 için spesifik antikor tesbit ederlerken; kontrol grubunda bu oranın %2'nin altında olduğunu belirtmişlerdir. Ayrıca intraokuler sıvıdaki antikor oranının serumdan yüksek olmasının, göz içindeki lokal antikor yapım teorisini desteklediğini vurgulamışlardır. ARN sendromuna

olası okuler CMV enfeksiyonunun yolaçtığı konusunda tek rapor Rungger ve arkadaşlarına aittir. BARN'u olan sağlıklı bir hastada yaptıkları immunohistokimyasal çalışmalara ve yüksek serum değerlerine dayanarak, olası ajanın CMV olabileceğine dikkat çekmişlerdir.<sup>11</sup>

Biz vitreus ve serum düzeylerini dikkate alarak 1. olgumuzda anti-VZV, 2. olgumuzda ise anti-CMV antikorlarını anlamlı derecede yüksek bulduk. Vitreus antikor düzeylerinin serumdan oldukça yüksek olması, diğer raporlarda da belirtildiği gibi ARN sendromundaki olası etkenin herpes viruslar olabileceğini düşündürmektedir.

ARN sendromunda etyolojiyi aydınlatmak için yeni bir yöntem olan PCR (Polymerase chain reaktion) tekniği, virusa spesifik DNA patterni özelliğine dayalı üstünlüğü ile çok daha güvenilir gözükmektedir. Bu tekniğin geliştirilmesi, viral teoriyi açıklamakta karşılaşılan problemleri minimale indirecektir.<sup>12</sup>

ARN sendromu düşünülen ancak şüphede kalınan olgularda sifilis ve toksoplazma mutlaka araştırılmalıdır.<sup>5</sup> Bizim akut dönemde gelen 1 ve 2. olgumuza bu konuda gerekli testler yapılmış ve her iki klinik tablo ekarte edilmiştir. Ayrıca ARN olgularında anti-HIV aranmalıdır. Olgularımızın tümü ELİSA ile test edilmiş ve sonuçların negatif olduğu görülmüştür.

İmmunosupresif hastalarda ARN daha farklı bir klinik tablo sergiler. Vitreus inflamasyonu minimal olup, bariz bir vaskülit tablosu yoktur. Klinik progresyon son derece hızlıdır, erken makular tutulum nadir değildir. Antiviral tedaviye alınan yanıtlar ise son derece sınırlıdır.<sup>13-16</sup>

ARN sendromunda C.T ile radyolojik inceleme optik sinir kılıfı ve komşu intrakraniyal yapılar açısından gerekli olabilir. Ayrıca AIDS gibi immunosupresif hastalarda viral enfeksiyonun sinirsel yayılımı ve lenfoma gibi malign süreçler için değerli bir tanı metodudur.<sup>18</sup> Bizim 2. olgumuzda izlenen kısa süre içerisinde optik atrofiye gidiş; optik nörite bağlı iletim bozukluğu ya da ARN olgularında

görülebilir optik sinir sıkışmasına bağlı olabilir. Şayet neden bu ise, C.T ile erken dönemde tesbit edebilmek mümkündür. USG böyle bir durumda daha zayıf bir tanı metodudur. Erken tanı ile optik sinir kılıfına yapılacak fenestrasyon cerrahisi, hastaların görme prognozunu olumlu yönde etkilemektedir.<sup>5</sup>

ARN olgularının tedavisinde sistemik asiklovir ile birlikte PPV başarılı sonuçlar vermektedir.<sup>19,20</sup> Ayrıca Peyman ve ark.<sup>21</sup> PPV sırasında infüzyon setine eklenen 10-40 µgr/ml dozundaki asiklovir ile intravitreal antiviral ilaç konsantrasyonunu artırmayı amaçlamışlardır. Biz erken dönemde gelen iki olgumuza sistemik antiviral tedavi ile birlikte PPV yaptık ve bu olgularda iyi bir görme keskinliği (0.3-0.4) elde ettik.

Asiklovir tedavisinde amaç; bir yandan aktif retiniti kontrol altına almak, diğer taraftan da sağlam gözün hastalığa iştirakini önlemektir. Palay ve ark.<sup>22</sup> tek taraflı 54 ARN olgusu üzerindeki retrospektif araştırmalarında; asiklovir alan ve almayan 2 grubun mukayesesinde 12 aylık takip süresi için asiklovir tedavisi alan grupta 2. gözün tutulumdan korunma oranı %87.1 iken, tedavi almayan grupta bu oran %30.4 olarak saptanmıştır. Biz tüm hastalarımıza asiklovir tedavisi uyguladık ve tek taraflı olgularımızda ortalama 15 aylık takip süresince, diğer gözün hastalığa iştirak etmediğini gördük.

IL 6 antiviral etkiye sahip; inflamatuvar olayların son basamağında rol oynadığı kuvvetle muhtemel bir sitokindir. Üveit patogeneğinde önemli bir role sahip olduğu, deneysel modellerle kanıtlanmıştır.<sup>23</sup> IL 6 idiyopatik üveit, pars planit, sarkoidoz, HLA B27 üveiti, Behçet hastalığı, juvenil artrit üveiti ve ARN'da yüksek olarak saptanmıştır. En yüksek olarak saptandığı hastalık tablosunun başında ise ARN yer almaktadır.<sup>24</sup> Biz akut dönemde gelen iki olgumuza ait vitreus örneklerinde IL 6 düzeyini yüksek olarak tesbit ettik.

ARN acil tanı ve tedavisi gereken bir klinik tablodur. Hastalığın hızlı progresyonu, gerek nekroz, gerekse PVR gelişimi görme

prognozunu olumsuz yönde etkiler. Nitekim bizim de 6. olgumuzda ve bilateral tutulumu olan 5. olgumuzun sol gözünde PVRD3 retina dekolmanı geliştiği görülmektedir. İşte bu nedenle ARN olgularının zaman geçirilmeden sistemik antivirale ek olarak uygun vitreoretinal cerrahi tekniklerle tedavisi ve özellikle tek taraflı olgularda hastaların periyodik takibi son derece önemlidir.

## KAYNAKLAR

1. Urayama A, Yamada N, Sasaki T.: Unilateral acute uveitis with periarteritis and detachment. *Jpn J Clin Ophthalmol* 1971; 25: 607-19
2. Gartry DS, Spalton DJ, Tilzey A, Hykin PG.: Acute retinal necrosis syndrome. *Br J Ophthalmol* 1991; 75:292-7
3. Fisher JP, Lewis ML, Blumekranz MS, Culbertson WW, Flynn HN, Clarkson JG et al.: The acute retinal necrosis syndrome. *Ophthalmology* 1982; 89:1307-16
4. Carney MD, Peyman GA, Goldberg MF: Acute retinal necrosis. *Retina* 1986; 6:85-94
5. Duker JS, Blumenkranz MS: Diagnosis and management of acute retinal necrosis(ARN) syndrome. *Surv Ophthalmol* 1991; 35:327-43
6. Rabinovitch T, Nuzik RA, Varenhorst MP: Bilateral acute retinal necrosis(BARN). *Am J Ophthalmol* 1989; 108:735-6
7. Saari KM, Boke W, Manthey KF, Alquere P, Hellquist, Kattstrom O et al.: Bilateral acute retinal necrosis syndrome. *Am J Ophthalmol* 1982; 93: 403
8. Pepose JS, Flowers AB, Stewart JA, Grose C, Levy DS, Culbertson WW et al.: Herpesvirus antibody levels in the etiolojik diagnosis of acute retinal necrosis syndrome. *Am J Ophthalmol* 1992; 113:248-256
9. Suttorp-Schulten MSA, Zaal MJW, Lurfendik L, Bos PJM, Kijlstra A, Rothava : Aqueous chamber tap serology in acute retinal necrosis. *Am J Ophthalmol* 1989; 108:327-8
10. Sarkies N, Gregor Z, Darougar S: Antibodies to herpes simplex type 1 in intraocular fluids of with acute retinal necrosis. *Br J Ophthalmol* 1986; 70:81-4
11. Rungger-Brandl E, Roux L, Leuenberger PM.: Bilateral acute retinal necrosis(BARN) Identification of the presumed infectious agent. *Ophthalmology* 1984; 91:1648-57
12. Gerling J, Neumann HD, Seuffert HM, Schrader W, Hansen LL.: Diagnosis and management of the acute retinal necrosis. *Ger J Ophthalmol* 1992;

- 1:383-93
13. Nussenblatt RB, Palestine AG.: Human Immunodeficiency virus, herpes zoster and the retina. *Am.J.Ophthalmol* 1991; 112:206-7
  14. Margolis TP, Lowder CY, Spaide RF, Logan AG, Weissman SS, Irvine AR et al.: Varicella zoster retinitis in patients with the AIDS. *Am J Ophthalmol* 1991; 112:119-31
  15. Forster DJ, Dugel DU, Fragieh GT, Liggett PE, Rao NA.: Rapidly progressive outer retinal necrosis in the AIDS. *Am J Ophthalmol* 1990; 110:341-8
  16. George TF, Pravin UD, Narsing AR.: Ocular manifestations of AIDS. *Curr Op in Ophthalmol* 1992; 3:228-235
  17. Heinemann MH.: Infectious posterior segment diseases in the immunocompromised patient. *Curr Op in Ophthalmol.* 1992; 3:389-95
  18. Friedmann DI.: Neuroophthalmic manifestations of HIV infection. *Neurologic Clinics.* 1991; 1: 9
  19. Blumenkranz MS, Clarkson J, Culbertson WW, Flynn HW, Lewis ML, Young GA.: Vitrectomy for retinal detachment associated with acute retinal necrosis. *Am J Ophthalmol* 1988; 106:426-9
  20. Blumenkranz MS, Culbertson WW, Clarkson J, Dix R.: Treatment of acute retinal necrosis syndrome with intravenöz acyclovir. *Ophthalmology* 1986; 93: 296-300
  21. Peyman GA, Goldberg MF, Uninsky E, Tessier H, Pulido J, Hendres R.: Vitrectomy and intravitreal antiviral drug therapy in acute retinal necrosis syndrome. *Arch Ophthalmol* 1984 102:1616-21
  22. Palay D, Sternberg P, Davis J.: Decrease in the risk of bilateral acute retinal necrosis by acyclovir therapy. *Am J Ophthalmol* 1991; 112:250
  23. Hoekzama R, Murray PI, Kijlstra A.: Cytokines and intraocular inflammation. *Curr Eye Res* 1990; 9 supp.:207-11
  24. de Boer JH, van Haren MA, de Vries-Knoppert WA, Baarsma GS, de Jong PV, Postema FJ, Rademakers AJ.: Analysis of IL6 levels in human vitreous fluid obtained from uveitis patients, patients with proliferative intraocular disorders and eye bank eyes. *Curr Eye Res* 1992; 11 supp.:181-6