

Valsalva Hemorajik Retinopatisi

S. Sami İLKER¹, Güngör SOBACI¹, Tamer TATAR²,
Faruk ÖZTÜRK², Erol YILDIRIM³,

ÖZET:

Kuvvetli Valsalva manevrası sırasında glottisin ani kapanması ile artan göğüs ve karın içi basıncının, venöz sistemle gözdeki kapiller ağa taşınarak yol açtığı maküla kanamaları ve diğer patolojiler genellikle iyi prognozlu dururlar. Bazen farklı etyolojileri çağrıştıran klinik görünümde de sergiledikleri bilinir. Kliniğimizde takip edilen dört Valsalva hemorajik retinopati vakası sunulmuş, göze uzak travma ve mekanizmaların fizyopatolojisi tartışılmıştır.

Anahtar kelimeler: Hemoraji, Valsalva manevrası, vaskülopati

SUMMARY

VALSALVAHEMORRHAGICRETINOPATHY

Prognosis of macular hemeorrhages and other pathologies caused by increased intrathoracic and intraabdominal pressures with closure of glottis during strong Valsalva manœuvre is usually good. It is known that they occasionally mimic other clinical entities. Here we report four cases of Valsalva hemorrhagic retinopathy who were follow up in our department and discuss the physiopathology of mechanisms and traumas distant to the eye. *Ret-vit 1994; 2: 199-202*

Key words: Hemorrhage, Valsalva manœuvre, vasculopathy

Öksürme, aksırma, ıkınma, ağır kaldırma, kusma veya göğüs kontüzyonları sırasında glottisin aniden kapatılarak karın ve göğüs içi basıncın artırıldığı harekete Valsalva manevrası denir.

Venöz sisteme de yansıyan bu aşırı basınç artışı, boyun ve kafa içindeki venlerin lümenlerinde, kapakçıkların da olmamasıyla kolaylıkla en uç venöz kapillerlere kadar ulaşır. Sonunda göz ve komşu dokuları ilgilendiren yö-nüyle orbita, konjunktiva, vitreus, retina ve suprakoroideal aralıkta kanamalara yol açar.¹⁻³ Genellikle iyi prognoza sahip olarak bilinmesine rağmen, kalıcı hasarlara da sebep olabilir. Bazen farklı etyolojileri çağrıştıran klinik görünümde de sergileyebildikleri bilinmektedir.

Geliş:10.3.1994

Kabul:13.6.1994

Yazışma: S. Sami İlker

GATA Göz hastalıkları Anabilim Dalı- Etlik Ankara

1 Doç.Dr ,GATA Göz Hast ABD

2 Uz Öğr Dr,GATA Göz Hast ABD

3 Prof Dr GATA Göz Hast ABD Bşk.

Bu makalede Valsalva manevrasına bağlı olarak ortaya çıkan 4 retina ve vitreus hemorajisi vakası sunularak konu tartışılmıştır.

Olgular

Olgu 1: T.M.26 yaşında erkek. 3 gün önce tuvalette ıkınırken bir anda sağ gözünde ışık parlamış ve cisimler uçuşmuş. Görme 0.9 olup, papilla alt nazalinde vitreus içinde flakonlar oluşturan hemoraji ve gerisinde sınırları flu preretinal hemoraji mevcuttu. 5 yıllık takip sonunda tablo tamamen düzeldi ve görme tam'a çıktı. Gonioskopik ve sistemik rutin tetkiklerinde başka hiçbir potolojiye rastlanmadı diğer göz sağlamdı.

Olgu 2: C.Ç. 20 yaşında erkek hasta. Bir ay önce spor yaparken sağ gözünün görmesinin aniden azalması şikayetiyle kliniğimize yatırıldı. Görmesi 3 mps idi ve papilladan bir papilla çapı temporalde tam makülaya oturan preretinal hemoraji mevcut idi. İki ay sonra görme 0.7'ye, 4 ay sonra ise tam'a çıktı, lezyon tamamen kayboldu. Diğer göz sağlam idi. Sistemik ve oftalmolojik başka hiçbir klinik ve laboratuvar patoloji saptanmadı. Uygulanan fliker ERG testi sonuçları olay yeni iken de, düzeldiğinde de normal sınırlardaydı. Patter VER' de ise latansda uzama ve genlikte azalma mevcut idi. Bu

hastaya ait FFA Res 1' de görülmektedir.

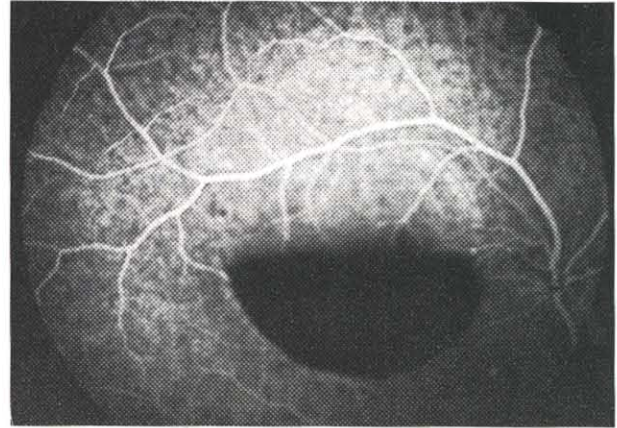
Olgu 3: H.Ö.22 yaşında erkek hasta. Bir ay önce öksürük esnasında hastanın sol gözünde ışık çakması olmuş ve görmesi azalmış. Görme 1 mps idi. Fundusta papillanın nazal kenarında küçük yarım disk çapında retinal bir hemoraji ve makülayı tümüyle kaplayan seviye yapan bir preretinal hemoraji mevcut idi (Res 2). Sistemik ve oftalmoskopik başka hiçbir patoloji yoktu. Görme bir ay sonra 0.3'e çıkarken lezyon yarı yarıya küçüldü. 3 ay sonunda tamamen düzeldi. Fliker ERG'de lezyon yeni iken de sonra da kon fonksiyonları normal düzeylerde idi (Res 3). Patern VER 'de latans uzaması ve genlik azalması mevcut idi (Res 4a-b)

Olgu 4: Ç.E. 24 yaşında erkek. Dalgıç olan hasta denizden çıktığında meydana gelen bulantı, kusma sonrasında sol gözünde görmesinin azaldığını ifade ederek bölümümüze başvurdu. Yapılan muayenesinde fundusta papillanın hemen kenarından başlayan preretinal hemoraji mevcut idi ve görme 3 mps idi. Diğer göz sağlam olup hasatada sistemik ve oftalmolojik başka bir bulgu bulunamadı. İki ay sonra görme tam'a çıktı. Hemoraji çok küçülmüştü. 3 ayın sonunda makülanın alt nazalinde açıklığı yukarı bakan çizgi şeklinde hafif bir hiperpigmentasyon dışında başka bir iz kalmamıştı. Fliker ERG testi olayın başında ve sonunda normal sınırlarda idi. Paten VER'deki benzer olumsuz değişiklikler, iyileşme döneminde normale döndü.

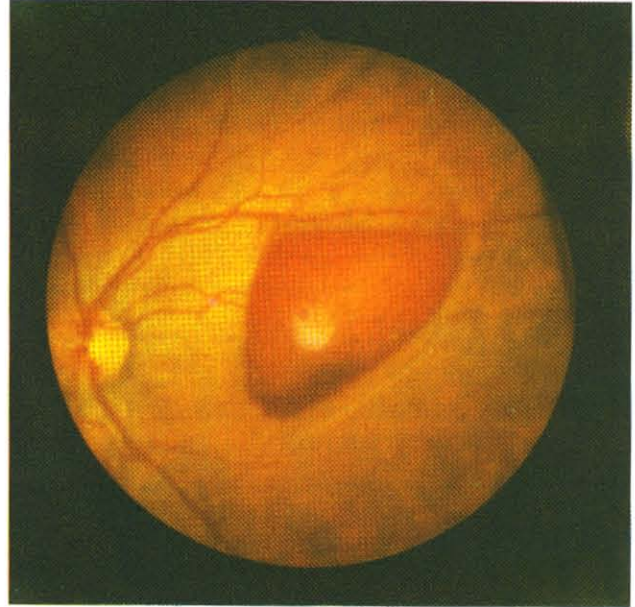
TARTIŞMA

Şiddetli öksürme, aksırma vs. esnasındaki valsalv manevrasına bağlı subkonjonktival hemoraji görmeyen göz hekimi yok gibidir. Retina ve fundus değişiklikleri ise oftalmoskopun keşfinden hemen sonra tanımlanmış ve Duane⁴ tarafında "Valsalva Hemorajik Retinopatisi" olarak adlandırılmıştır. Glottisin kapatılarak artan göğüs basıncının venöz sisteme yansımaları basınç retinanın en uç kapillerlerine kadar ulaşır ve burada kendiliğinden yırtılmalara bağlı kanamalar yol açar. Kanamalar normal damar ağında olabileceği gibi, varsa patolojik kapillerlerde de görülebilir.^{5,6} membrana limians internanın altında genellikle foveal ve parafoveal alanlarda yuvarlak ya da yumurta şeklinde seviye yapan kanamalar görülür. Bazan internal membranın da yırtılması ile bunun önüne, hatta vitreusun hyaloid zarının da açılması ile 1. vakada olduğu gibi vitreus içine geçebilir.

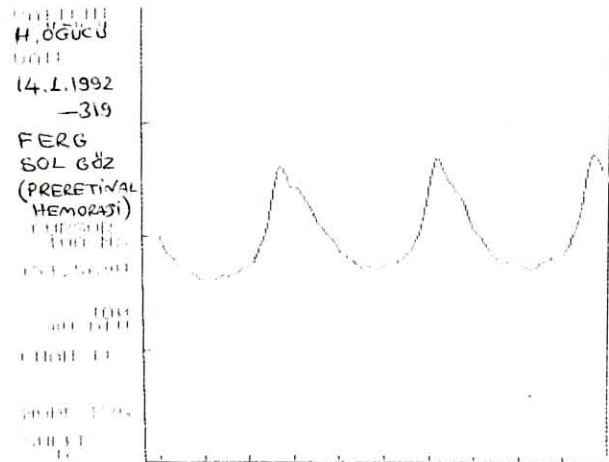
Literatürde genellikle sol gözün etkilendiği, bunun da muhtemelen büyük damarların anatomik biçimine bağlı olabileceği bildiriliyor.⁷ Ancak bizim tamamı erkek, genç ve sağlıklı 4 hastanın ikisinde sağ, diğer ikisinde ise sol gözde lezyon mevcuttu. Hemoraji 3 vakada tek odak halinde iken, birisinde (Olgu3) biri



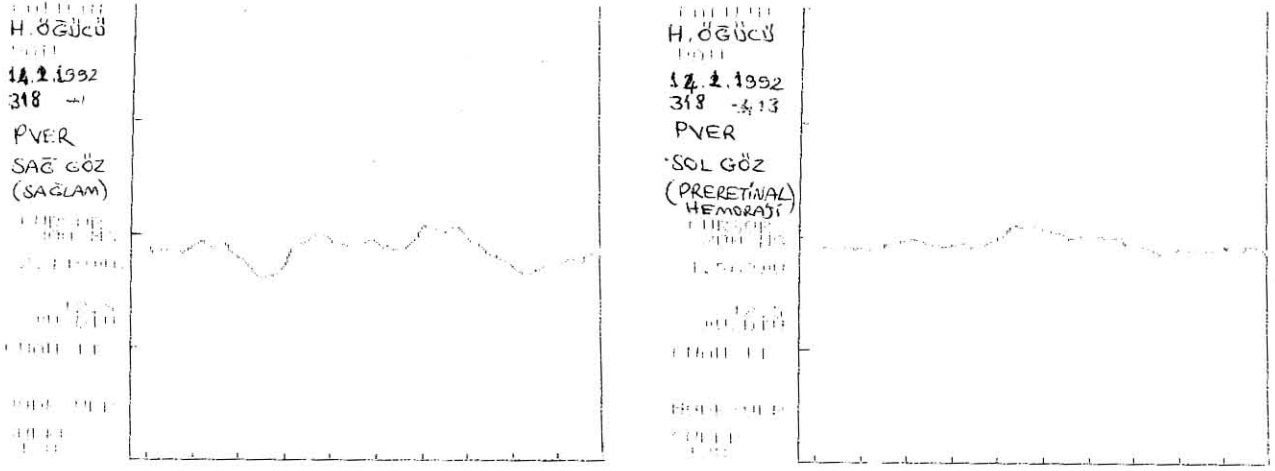
Res 1: 1.vakaya ait preretinal hemorajinin FFA'da ki görünümü



Res 2: 2.vakaya ait preretinal hemoraji



Res 3: Makülayı tutan preretinal hemorajinin kon fonksiyonlarını bozmadığını gösteren fliker ERG trasesi



Res 4a-b: Aynı vakanın sağlam ve preretinal hemorajili gözlerine ait PVER traseleri

küçük iki odak halinde idi. Literatürde de dikkat çekilen¹ genellikle tek gözün etkilenmesi özelliği bizim vakalarımızda da görüldü. Buradaki muhtemelen sebeplerin başında kafanın duruş şekli ve maruz kalınan kuvvetin özelliğine bağlı damar içi kan dinamiğindeki değişiklikler gelmektedir. Ayrıca damar şeklinin etkisi olabileceği gibi kan diskrazisi olan hastalarda retina kanamaları öksürme, aksırma ıkınma gibi küçük zorlamalarla dahi kapiller sistemin zarar görmesi sonucunda meydana gelebilir.¹ Göze uzak travma ve mekanizmelara bağlı retinopatiler arteriyel, venöz sistem ya da ikisi birarada olmalarına göre farklı mekanizma ve kliniklere sahiptirler

A) Arteriyel vaskülopatiler

Arteriyel vaskülopatiler uzak travma sonucu göz ve beyinde ortaya çıkan belirtilere göre de, emboliye (yağ, hava, kan pıhtısı, vs) ve damar içi basınç artışına bağlı olanlar olarak ikiye ayrılırlar.⁸ Emboliye bağlı olanlar genellikle iskelet sistemi yaralanmaları, özellikle de uzun kemik kırıklarından sonra, venöz sistem yoluyla dolaşıma karışan yağ parçacıklarından iri kitle şeklinde olanlar akciğer embolilerine yol açarak ölüme kadar varan ciddi sonuçlar doğurabilirler. Küçük, hatta eriyik şeklindeki yağ parçacıkları ise akciğeri aşarak sol kalbe, buradan da göz ve beyinde arteriyel embolilere yol açarak belirti ve bulgular verirler.

İlk defa Byrness⁹ tarafından bildirilen reti-

na değişikliklerine yeol açan "hidrostatik basınç sendromu" daha çok venöz sistem üzerine etki yaparken, Transvers G ve Negatif G (Gravity: çekim, yerçekimi) yoluyla arteriyel sistemde de basıncı artırır. Fundustaki patolojilerin ciddiyeti kuvvetin başlangıç hızına, basıncın miktarına ve maruz kalış süresine bağlı olarak değişir.

B) Venöz vaskülopatiler

Kalbe yeterli kan dönüşümünü kolaylaştırmak için kalp seviyesinden aşağıda yer alan venlerin içinde kapakçıklar vardır. Üst yarıdakilerde ise yoktur. Valsalva manevrası ile artan karın ve göğüs içi basıncı venöz sistem içindeki kanı geri döndürür ve kafa içindeki basınç hızla artar.¹⁰ Öksürme, aksırma, ağır kaldırma, ıkınma, patlama yaralanmaları, darbe ve sıkışma yaralanmalarında meydana gelen retina olayları bu mekanizma ile olur. Klinik tablo, sıkıştırıcı kuvvetin büyüklüğü, süresi ve damarların şekil ve sağlık durumuna bağlı olarak, retinada yerel bir ödemden, yağın yumuşak eksüdalara, hatta yoğun yüzeysel ve preretinal kanamalara kadar değişebilir. Literatürde, Valsalva manevrasına bağlı olarak orbita kanamalarına, öksürük sonucunda,⁷ paralelde çalışan atletde,¹¹ doğum yapan annede,¹² ağır kaldırma sonrasında,¹³ rastlandığı bildirilmiştir. Valsalva sonucu oluşan preretinal hemorajiler ise daha sık görülür.^{3,7,8,14} Ayrıca suprakoroideal hemoraji² ve iris hemorajisi vakası da bildirilmiştir.¹⁵

C) Karma (mikst) vaskülopatiler

Göze uzak travmalardan sonra meydana gelen, arteriyel ve venöz sistemleri birlikte ilgilendiren fundus patolojilerine, tarif edenin adına izafeten "Purtscher Retinopatisi" denilmiştir.^{1,16-18}

Vücut ve uzun kemiklerin ani darbe ve ezilmeleri, kasılmaları ve karaciğer hasarı gibi çok sayıda organın yaralandığı kazalardan sonra görülür. Arteriyel sistemin etkilenmesine bağlı olarak retina derin sert eksudalar, çizgi şeklinde hemorajiler ve arterlerde daralmalar meydana gelirken, venöz sistemin etkilenmesiyle de retina ödemi, yumuşak eksudalar ve preretinal hemorajiler görülebilir. Bu tablo bir ya da iki gözde görülebilir. Doğrudan travmalarda Berlin retinopatisi, koroid ve retina yırtıkları, ödem, kanamalar şeklinde tek gözde de, izlenebilen bu karma retinopati türleri literatürde nadir değildir.^{11-13,20-23}

Valsalva manevrasına bağlı olarak ortaya çıkan patolojiler genellikle iyi seyirlidir. Üç hastada uygulanan Fliker ERG testi sonuçlarının her iki dönemde de normal bulunması makülada ki kon fonksiyonlarının etkilenmediğini göstermektedir. Ancak bu patolojilerin nadir de olsa her zaman masum olmadığına dair literatürde örnekler vardır. Bir hastada kuvvetli kusma sonrası optik sinir kılıfı içine oluşan venöz kanamaya bağlı optik atrofi gelişmiş ve körlükle sonuçlanmıştır. Bir diğer hastada ise öksürük sonucu gelişen orbita hematomaına bağlı gözde hareket kısıtlılığı ve diplopi bildirilmiştir.⁷

Görüldüğü gibi Valsalva manevrası birçok göz ya da orbita lezyonuna yol açabildiği halde olağan bir hareket olduğu için kolayca atlanabilir. Açıklanamayan bir göz bulgusunun varlığında, özellikle daha önce gözleri sağlıklı olduğu bilinen hastalarda, Valsalva manevrası düşünülmesi ve sorgulanmalıdır.

KAYNAKLAR

- Duane TO: Valsalva hemorrhagic retinopathy. Am J Ophthalmol 1973; 75:637-42
- Meurs JC: Suprachoroideal hemorrhage following a Valsalva maneuver. Arch Ophthalmol 1993; 111:1025-6
- Angioletti LV: Retinal and choroideal vascular disease. In Collins JF, ed. Ophthalmic Desc Reference. New York Raven Press 1991; p:233-40
- Duane TO: Valsalva hemorrhagic retinopathy. Trans Am Ophthalmol Soc 1972; 70:298-313
- Avins LR, Krummenacher TK: Valsalva maculopathy due to a retinal arterial macroaneurysm. Ann Ophthalmol 1983;15:421-3
- Goldberg MR, Pollack LP, Green WR: Familial retinal arteriolar tortuosity with retinal hemorrhage. Am J Ophthalmol 1972; 73:183-91
- Schipper I: Valsalva manöver: Nicht immer gutartig. Klin Mbl Augenheilk 1991; 198:457-9
- Walsh FB, Hayt WF: Clinical Neuro Ophthalmology Vol 2, Baltimore Williams&Wilkins, 1969; pp:2454
- Byrness VA: Elevated intravascular pressure es an etiologic mechanism in the production of the injuries. Trans Am Ophthalmol Soc 1959; 57:473
- Duke-Elder S: Injuries. In: Textbook of Ophthalmology Vol 6 St. Louis CV Mosby 1954; pp:6374-5
- Kratz B, Carmody R: Subperiostal orbital hematoma induced by Valsalva manoeuvre. Am J Ophthalmol 1985; 100:617-8
- Geyer O: Wassermann D, Rathkoff L, Lazar M: Orbital hemorrhage induced by labour. Br J Ophthalmol 1990; 74:242
- Law FW: Spontaneous orbital hemorrhage. Br J Ophthalmol 1971; 55:556-8
- Hayt WF, Beeston D: The ocular fundus in neurologic disease. St. Louis CV Mosby 1966; pp:119
- Mader TH, Wilson LA, Lubow M: Spontaneous bleeding from a normal appearing iris: An unusual cause of atypical amaurosis fugax. Ann Emergency Medicine 1990; 19:1066-8
- Purtscher O: Nochunbekannte befunde nach schaedel trauma. Ber Ophth Gis (Heidel) 1910; 36:294
- Beckingsale AB, Rosenthal AR: Early fundus fluorescein angiographic findings an sequelae in traumatic retinopathy: case report. Br J Ophthalmol 1983; 67:119-23
- Marr WG, Marr EG: Some observations on Purtscher's disease: Traumatic retinal angiopathy. Am J Ophthalmol 1962; 54:693-705
- Walsh FB, Hayt WF: Clinical neuro-ophthalmology. Vol 3 Baltimore Williams & Wilkins, 1969; pp:1782-90
- Slem G: Bir vaka nedeniyle Purtscher sendromu. Tıp Dünyası 1979; 52:24
- Küçümen BS, İcağasıoğlu A, Kuraloğlu A, Yılmaz ÖF: Bir olgu dolayısıyla Purtscher'in travmatik retinal anjiopatisi. T Oft Gaz 1991; 11:527
- Akyol F, Kocaş M, Altun A, Çarmıklı Z: Bilateral Purtscher retinal anjiopatili bir olgu sunumu. T Oft Gaz 1992; 22:510
- Gelişken F, Gelişken Ö: Travmatik koroidoretinopatiler. XXIII. Ulus Türk Oft Kong Bülent Adana 1989 Cilt 2; s:584-8