

# Glob Travmalarında Sınıflama

Oğuz GÜLECEK<sup>1</sup>, Melih ÜNAL<sup>2</sup>

Tüm doku travmalarında olduğu gibi glob travmalarında da esas olan hastaya sistemik ve sistematik bir yaklaşımla doğru tanı ve doğru tedavi yaklaşımlarının belirlenmesidir. Bu hastaların sıklıkla pratisyen ya da ilk yardım uzmanlarınca ilk kez değerlendirildiği acil servislerden, ileri tetkik ve tedavi için sevk edildiği spesifik merkezlere uzanan aşamalarda ilgili hekimlerin ortak terminoloji ve ortak sınıflandırma prensiplerini kullanması zaman kaybı ve yanlış yönelimleri önlemesi açısından önemlidir.

Bu amaçla orbital travmalar, eskiden beri yöresel ya da uluslararası terminolojiler kullanılarak ifade edilmeye çalışılmıştır. Ancak günümüze kadar uzanan süreçte halen terminoloji ve sınıflandırmada ortak bir dil açısından tam konsensus sağlanamamıştır.

Okuler travmaların sınıflandırılmasında travmatik etkinin tipine göre mekanik, kimyasal, elektrik ya da termal travmalardan söz edilebilmekle beraber etkilenen dokuya göre kapaklar, orbita kemik ve yumuşak dokusu ile optik sinirin tutulup tutulmamasına göre de travma ve yaralanma

tanımlanabilmektedir. Travmanın tüm bu özellikleri bir arada açıklayabilecek ifadelerle tanımlanması hastaya uygulanacak tedavi stratejilerin belirlenmesinde son derece önemlidir.

Bu anlatımdaki esas konumuz ise oküler travmalardan çok glob travmaları üzerine yoğunlaşmış globu etkileyen travmalarda ortak bir terminoloji ve sınıflamanın sağlanmasına katkı sağlamak amacıyla.

Sınıflama öncelikle ilk muayene zamanı verilerini içermesi nedeniyle ilk muayene bulgularının kaydedilmesi önemlidir. Sağlıklı verilerle donatılmış iyi bir sınıflamada öncelikle kaza hikayesinin detaylı öğrenilmesi önem taşır. Koopere hastalarda anamnez direk olarak hastanın kendisinden alınırken, koopere kurulamayan hastalar için hasta yakınları ya da görgü tanıklarından bilgi alınmalıdır. Hastayı muayene eden göz hekimi yaralanmayı tanımlamadan önce son derece dikkatli ve sabırlı bir şekilde detaylı göz muayenesi yapmalı ve muayene bulgularını ayrıntılarıyla kaydetmelidir.

Travmalı hastaların değerlendirilmesinde

1 GATA H.Paşa Eğt.Hst.Göz Kliniği Prof.Dr.

2 GATA H.Paşa Eğt.Hst.Göz Kliniği Doç.Dr.

hastanın tedavisine yönelik dikkatin yanısıra olayın hukuki boyutu da gözardı edilmemesi gerekli diğer bir önemli husustur. Tüm yaralanmalarda daha sonra ortaya çıkabilecek hukuki gelişmeler düşünülerek doğru terminoloji,doğru sınıflama ve ayrıntılı kayıt gerekliliği titizlikle uygulanmalıdır.

Geçmiş yıllarda oluşturulan ve yaygın olarak kullanılan başka sınıflamalar olmasına rağmen glob yaralanmalarında genel yaklaşım olarak; açık glob yaralanmaları ve kapalı glob yaralanmaları olarak iki ana başlıkta toplanmaktadır.

Yaralanmanın açık ya da kapalı yaralanma olduğunun belirlenmesi hastaya yaklaşımı da belirlemesi açısından önemlidir. Hastanın göz muayenesi yapılırken glob perforasyonundan şüpheleniliyorsa, göz içi dokularının protrüzyonuna neden olabilecek göz hareketi değerlendirme muayeneleri, oküler basınç ölçümü, skleral depresyonla muayene yöntemlerinin yapılmaması gereklidir.

Travmalı gözün muayene ve sınıflandırılması hastanın prognoz ve görsel geleceğinin de belirlenmesi hakkında önemlidir. Bu nedenle travmanın derecelendirilmesinde en önemli kriterlerin başında hastanın görme keskinliği gelmektedir. Görme keskinliği Snellen eşeli ya da görmenin derecesine göre parmakların uzaktan seçilmesi ve hatta ileri olgularda ışık hissine göre derecelendirilmelidir. Eğer mümkünse görme alınırken düzeltilmiş ya da pin hol ile alınmış görme kaydedilmelidir.

Travmalı gözün değerlendirilmesinde ikinci etken pupil durumu ve Rölatif Afferent Pupil Defekti (RAPD) in varlığıdır. Pupiller ışık reaksiyonun tespiti retina ve optik sinir hakkında bilgi vermesi açısından önemlidir. Travmalı gözde ışık reaksiyonu mekanik,

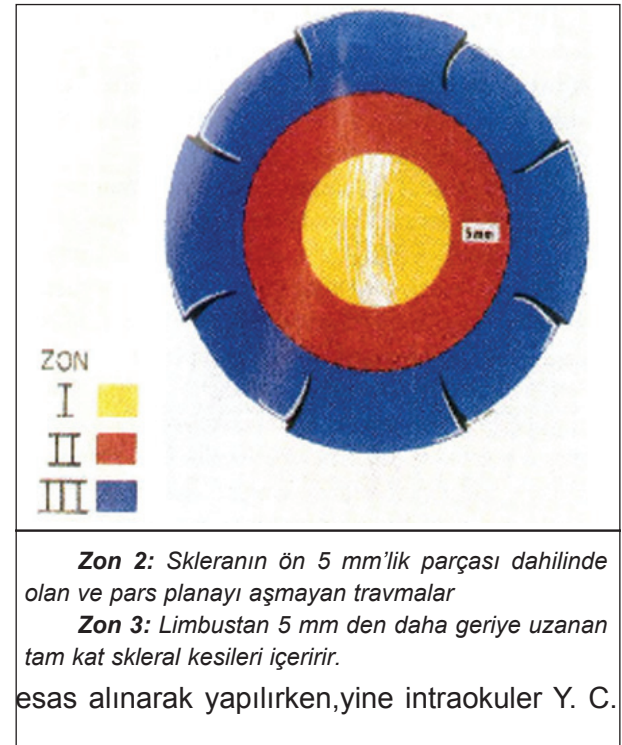
farmakolojik ya da ortam opasitelerinden dolayı değerlendirilemiyorsa, diğer gözden indirekt ışık reaksiyonu değerlendirilerek fikir sahibi olunabilir. Bu nedenle pupil ve pupil ışık reaksiyonları travmanın derecelendirilmesinde önemlidir.

Travmanın tipi ne olursa olsun travmanın etkilediği dokuların ifade bulunduğu, anatomik yapıların tamamını içeren bir muayenenin sonrasında ifade bulunabilecek "yaralanan doku lokalizasyonunun" belirlenmesinde önemlidir. Sınıflamalarda "zone" olarak isimlendirilen bu lokalizyon tespiti açık ve kapalı glob yaralanmalarında farklılık göstermektedir.

Açık glob travmalarında yaralanma zonu, hasarlı dokunun globun en posterioruna uzanan kısmına göre belirlenir.

Multipl ve düzensiz kornea skleral yaralanmalı olgularda zon posterior segment

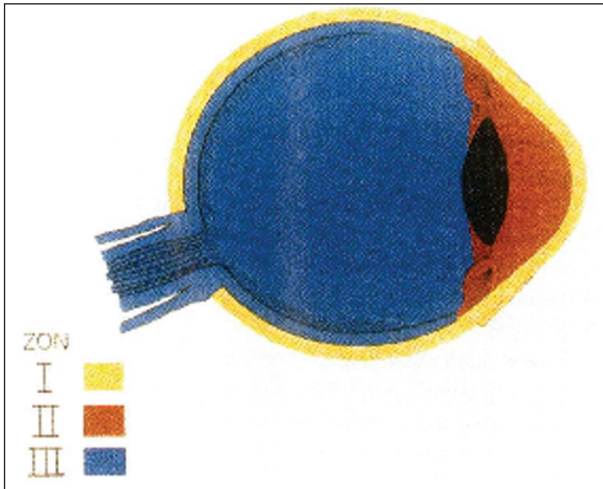
**Zon 1:** Travma kornea veya korneaskleral limbusla sınırlıdır.



lerde yabancı cismin giriş yeri ve arka segment defektleri göz önüne alınır.

Kapalı glob travmalarında da sınıflama, benzer şekilde zon klasifikasyonu yapılırken temel anteroposterior anatomik lokalizasyon üzerine kurulur. Kapalı glob travmalarında tam kat yaralanma olmadığından, doku yaralanmasına göre zonlara ayrılır.

**Zon 1:** Bulber konjunktiva, sklera ya da korneanın



yüzeysel travmaları. Bu sınıflama içerisinde, korneal abrazyonlar, travmatik konjunktival hemorajiler ve intrakorneal yabancı cisimler yer alır.

**Zon 2:** Lens zouller ve pars plikata yı içine alan ön segment travmaları

**Zon-3:** Pars Plana, koroid, retina, vitreus ve optik siniri içine alan arka segment travmaları

Media opasiteleri nedeniyle arka segment yapıları görüntülediği durumlarda açık glob travmalarında sıklıkla gerek duyulmayan B scan USG gibi yardımcı tetkiklere ihtiyaç duyulmaktadır.

Glob yaralanmalarında travmanın tipi sınıflandırmada belirleyici özelliklerden birisi olarak ortak terminolojide standardize edilmesi gereken önemli bir konudur. Travmanın tipi, travmanın oluş mekanizması ile yakından ilişkili ve prognozu belirleyici önemli özelliklerden birisidir. Bu nedenle travmanın

açık ya da kapalı olmasına bakılmaksızın tipinin tanımlanması, sınıflandırmada en önemli basamak olarak anlam bulmaktadır.

**Açık Glob yaralanmalarında travma tipleri;**

#### **Rüptür**

Künt bir travma sonrası oluşmuş tam kat kesidir. Darbe ile göz içi basıncında oluşan ani yükselme globu en zayıf noktasından yırtar.

#### **Laserasyon**

Keskin bir cisimle oluşmuş tam kat kesidir. İçinde yabancı cisim bulunup bulunmamasına göre alt tiplere ayrılır

#### **Penetrasyon,**

Tek giriş yeri bulunan tam kat yaralanmalardır. Çıkış deliği bulunmamaktadır. Birden fazla giriş deliği bulunuyorsa multiple yabancı cisim düşünülmelidir.

#### **İntraoküler yabancı cisim**

Laserasyona neden olan yabancı cisim göz içerisinde kalmıştır. Penetran yaralanmadan farklı bir grup oluşturmasının nedeni tedavi planlamasının ve prognozun farklı olmasıdır.

#### **Perforan yaralanmada**

Aynı etken tarafından (mermi gibi) gözde oluşturulmuş giriş ve çıkış delikleri olan tam kat yaralanmadır.

**Kapalı Glob yaralanmalarında travma tipleri;**

#### **Kontüzyon:**

Künt bir cisimle oluşmuş kapalı glob yaralanmasıdır. Hasar globda herhangi bir yerde bulunabilir

#### **Lamellar laserasyon**

Keskin bir cisimle oluşan kısmi kalınlıkta kornea-skleral yaralanmadır.

#### **Yüzeysel yabancı cisim**

Dokuda tam kat yaralanma yapmaksızın etken olan yabancı cisimi dokuda içeren

kontüzyon ya da laserasyon yaralanmalarıdır.

Kapalı glob yaralanmalarında laserasyon tipi travmalarda sıklıkla travma etki ettiği bölgeye lokalize olurken; künt travmalarda çok yaygın hasar ve kötü sonuç izlenebilir (Weidenthal ve Schepers).

Travmayı, şiddetini, lokalizasyonunu tanımlayan temel terminoloji ve değerlendirmelerin kullanıldığı pratik ve prognostik olarak anlamlı bir sınıflandırma, çok merkezli olarak Oküler Travma Klasifikasyon Grubu tarafından düzenlenmiş olup, bugün yaygın olarak kullanılmaktadır.

#### Açık glob yaralanmalarında sınıflama

##### - Tip

- A. Rüptür
- B. Penetran
- C. İntraoküler Y. C.
- D. Perforan
- E. Karışık

##### - Grade (Görme keskinliği)

1.  $\geq 20/40$
2. 20/50-20/100
3. 19/100-5/200
4. 4/200- ışık hissi
5. ışık hissi yok(p-)

##### - Pupil

Pozitif: Rölatif afferent pupiller defekt var+  
Negatif: Rölatif afferent pupiller defekt yok-

##### - Zon

1. Kornea ile sınırlı (limbus dahil)
2. Limbustan 5mm geriye kadar
3. Skleranın 5mm'den posterioru

#### Kapalı glob yaralanmalarında sınıflama

##### - Tip

1. Kontüzyon
2. Lamellar Laserasyon
3. Yüzeyel Y. C.
4. Karışık

##### - Grade (Görme keskinliği)

- A.  $\geq 20/40$
- B. 20/50-20/100
- C. 19/100-5/200
- D. 4/200- ışık hissi
- E. 5. ışık hissi yok(p-)

##### - Pupil

Pozitif:Rölatif afferent pupiller defekt var+  
Negatif: Rölatif afferent pupiller defekt yok-

##### - Zon

- Eksternal:bulber konj, sklera,kornea
- Anterior segment:Korneadan pars plana ve arka kapsüle
- Posterior segment:Arka kapsülün arkası

Tüm bu detaylı tanımlama ve değerlendirmelerle ulaşılan pratik özellikteki sınıflamalara karşın travmalarda detaylı bilgi ve bulgu içeren kayıt tutma,bilgilendirme gereklilikleri halen gerek medikal ve gerekse de hukuki anlamda geçerliliğini korumaktadır. Travmalı her hasta; tedavi yaklaşımını değiştirebilecek kendine özgü özellikleri olabileceği gözardı edilmeden, bu tür sınıflandırmaların ışığında özgün değerlendirmeleriyle takip ve tedavi edilmelidir.

#### KAYNAKLAR

- 1- Pieramici D, Sternberg P, Aaberg TM. et al: A system for classifying mechanical injuries of the eye (globe) Am J Ophthalmol 1997; 123:820-831.
- 2- Dannenberg AL, Parver LM, Fowler CJ: Penetrating eye injuries related to assault: The National Eye Trauma System Investigators. Arch Ophthalmol 1992; 110:849-852.
- 3- Sobacı G, Mutlu FM, Bayer A ve ark: Deadly weapon-related open globe injuries: Outcome assesment by the ocular trauma classification system. Am. Ophthalmol. 2000; 129: 47-53.
- 4- Heering SL, Shohat T, Heering AS et al: Civil unrest and ocular trauma. Military Med 1992; 157:297-298.
- 5- Hutton WL, Fuller DG: Factors influencing final visual results in severely injured eyes. Am J Ophthalmol 1984; 97:715-722.
- 6- Gilbert CM, Soong HK, Hirst LW: A two year prospective study of penetrating ocular trauma at the Wilmer Ophthalmological Institute. Ann Ophthalmol 1987; 19:104-106.
- 7- Shock JP, Adams D: Long-term visual acuity results after penetrating and perforating ocular injuries. Am J Ophthalmol 1985; 100:714-718.