

# Makula Ödeminde Tanı Yöntemleri\*

M. Zeki BAYRAKTAR<sup>1</sup>

## SUMMARY

### DIAGNOSIS OF MACULAR EDEMA

Differential diagnosis, explaining of causes and determining the types of edema are the major factors in the diagnosis of macular edema. Macular edema are classified according to their causes, clinical view, location and their widespread. These classifications are important in the treatment. The important methods listed below are used in the classification of macular edema. 1- *Compleat ophthalmic examination*, 2- *Stereoscopic retinal examination*, 3- *Red-free stereoscopic retinal examination*, 4- *Retinal photography*. 5- *FFA*. *Ret-vit 1995; 3:127-30*

**Key words:** Cystoid macular edema, diagnosis

Lipoprotein sızıntısı olsun ya da olmasın, kistoid değişim bulunsun ya da bulunmasın makula bölgesinde intraretinal sıvı birikimine makula ödemi adı verilir. Sıvıyla birlikte olsun veya olmasın iskemiler, intra ya da pre-retinal hemorajiler, hol formasyonu ya da kombinasyonları makulopati olarak adlandırılır (ETDRS). Makula ödemi yerine makula kalınlaşması teriminin kullanılması daha uygundur. Makula kalınlaşması tanısında dikkat edilmesi gereken hususlar şunlardır.

I- Makula ödemine neden olan hastalığın belirlenmesi.

II- Makula bölgesinde ödemle karışabilecek benzer taablolardan ayırılması.

III- Makula ödeminin formunun belirlenmesi.

#### I- Makula ödemine neden olan hastalıklar ve müdahaleler:

- 1- Katarakt cerrahisi
- 2- Kapsülotomi
- 3- Glokom cerrahisi
- 4- Retina dekolmanı cerrahisi
- 5- Kornea rahatlatıcı insizyonlar
- 6- Keratoplasti
- 7- Epikeratofaki

- 8- Lazer iridotomi
- 9- Krioterapi
- 10- Diabet
- 11- Retinal ven oklüzyonları
- 12- AMD
- 13- Preretinal membran kontraksiyonları
- 14- Koroid tümörleri
- 15- Kronik üveitler
- 16- Retinal makroanevrizmalar
- 17- Perifoveal telenjektaziler
- 18- Juksafoveal telenjektaziler
- 19- Parafoveal telenjektaziler
- 20- Nikotinik asit makulopatisi
- 21- Retinitis pigmentosa
- 22- Birdshot koroidopati
- 23- Fototoksisite
- 24- Makulada hemoglobin toksisitesi
- 25- Epiretinal membranlar
- 26- İlaç toksisitesi

#### II- Ayırıcı tanıda dikkat edilmesi gerekli makula patolojileri arasında sayılabilecekler:

- 1- Hipotomi retinopatisi
- 2- Optik nöropatiler
- 3- Age related makulopati
- 4- Makula yanıkları
- 5- Goldman- Favre hastalığı
- 6- Jüvenil retinoskizis
- 7- Pigment epiteli dekolmanı
- 8- SSR
- 9- Yırtıklı dekolman
- 10- Juvenil makula dejenerasyonları

Geliş: 9.5.1995

Kabul: 1.6.1995

\*TOD Ankara Şubesi'nin 24.2.95 tarihli mini panelinde sunulmuştur

Yazışma: GATA Göz Hast ABD-Ankara

1 Prof Dr GATA Göz Hastalıkları ABD

### III- Makula ödemlerinin sınıflandırılmaları tedavi etkinliğinin ve protokolünün belirlenmesinde faydalıdır.

#### A- Makula ödemlerinin oluşum mekanizmalarına göre sınıflandırılmaları:

- 1- Permeabilite artışına bağlı olanlar.
- 2- İskemiye bağlı gelişenler

#### B- Makula ödemlerinin klinik görünümüne göre sınıflandırılmaları

- 1- Ödematöz olanlar
- 2- Eksudatif olanlar. Sert eksuda birikimi ile karakterizedirler.
- 3- Kistik olanlar
  - a) Latent olanlar. Sadece FFA bulgusu verirler, görme normaldir.
  - b) Klinik olarak anlamlı makula ödemi. FFA bulgusuna ilaveten görme seviyesi de düşmüştür.
  - c) Kronik kistoid makular ödem. En az 6 ay devam eden klinik olarak anlamlı makula ödemidir.

#### C- Makula kalınlaşmalarının lokalizasyonlarına ve yaygınlıklarına göre sınıflandırılmaları:

- Öncelikle ikiye ayrılırlar
- 1- Diffüz olanlar
  - 2- Bölgesel olanlar

**1- Diffüz olanlar:** Foveal avasküler zonuda tutan, en az iki disk çapındaki makula kalınlaşmalarıdır. Hem iç, hem de dış kan-retina bariyerinin yıkılmasından kaynaklandığı kabul edilir. Genellikle lipoprotein kristallerinden yoksundur. Ancak yaygın sert eksuda birikimi gösteren olgularda mevcuttur.

**2- Bölgesel,** ya da bazı araştırmacılara göre **fokal makula kalınlaşmaları,** diffüz ödem dışında kalan makula kalınlaşmalarıdır. İki ana gurubu ayrılırlar.

- a) Klinik olarak anlamlı makula ödemi
- b) Klinik olarak anlamsız makula ödemi

#### a) Klinik olarak anlamlı makula ödemleri:

a-1: Fovea santralinden bir disk çapı (1500 mikron) mesafeye kadar olan en az disk çapındaki makula kalınlaşmalarıdır. (ödematiz ya da eksudatif)

a-2: Fovea santralinden 500 mikron mesafeye kadar olan en az 500 mikron çapındaki makula kalınlaşmalarıdır (ödematiz ya da eksudatif). Bu gurupta kendi içerisinde FAZ santralini tutanlar ve tutmayanlar olarak ikiye ayrılırlar.

**b) Klinik olarak anlamlı olmayan makula ödemleri:** Yukarıda tarif edilenler dışında kalan bölgesel makula kalınlaşmalarıdır.

#### TANI

Tanıda kullanılan muayene yöntemleri şunlardır:

#### A- Hastanın yakınması ve öyküsü

Hastanın oküler cerrahi müdahale geçirip geçirmediği, diyabet yada benzeri bir sistemik hastalığın olup olmadığı, görmesinin ne zamandan beri azalma gösterdiği sorgulanır.

#### B- Rutin göz muayenesi.

Hastanın ön segment muayenesi, saydam vasatların durumu, tansiyon oküler kontrol edilir.

#### C- Stereoskopik fundus muayenesi.

Kullanılan yöntemler:

- a- İndirekt oftalmoskopi
- b- Biyomikroskopa eklenen apareyler yardımıyla. Şu şekilde sayılabilirler:
  - Hruby lens
  - 60-90 Dpt lens
  - Panfundoskop
  - 3 aynalı lens

Stereoskopik fundus muayenesinin sağlandığı avantajlar şunlardır:

1- Retina kalınlaşmasının değerlendirilmesinde en etkili yöntemdir.

2- Eksudatif ve ödematöz makula ayırtdilmesini sağlar. Bu ayırım tedavi protokolünde bir değişikliğe neden olmazsa tedavi sonucu beklentilerimiz değişiklik gösterir.

3- Makula kalınlaşmasının yaygınlığı ve lokalizasyonları belirlenir.

4- Komplikasyonlar belirlenir.

5- Kistoid makular ödem tanısında yardımcıdır. Kistoid makula ödeminde

-Granüler satih saydamdır.

-İç foveal tabakada refle kaybı vardır.

-Foveada derin tabakalarda kirli beyaz-sarı renkte spotlar görülür.

#### D- Kırmızıdan yoksun ışıkla stereoskopik fundus muayenesi:

Kistoid makular ödem tanısında değer taşır.

#### E- Normal ve streoskopik fundus fotoğraf-lama yöntemleri:

1- Stereoskopik fotoğraf-lama yada fotoğraflarla stereoskopik görüntü makula kabarıklığının belirlenmesinde yararlıdır.

2- Basit fotoğraflar ise, kalınlaşma bölgesinin genişliğinin ve lokalizasyonunun belirlenmesinde önemlidir. Bunun için şekil 1 de gösterilen şema kullanılır. Dairelerin merkezi fovea merkezine uyar. Birinci dairenin yarıçapı 500 mikron, ikinci dairenin yarıçapı 1500 mikrondur. Bu şekilde makula ödeminin diffüzmü, bölgesel mi, bölgesel ise klinik olarak anlamlı olup olmadığı belirlenir. (Şekil 1, 2, 3, 4)

3- Komplikasyonların belirlenmesinde yararlıdır.

4- Ödematöz ve eksudatif makula kalınlaşmasının formlarının ayırtedilmesinde önemlidir. (Şekil 5,6)

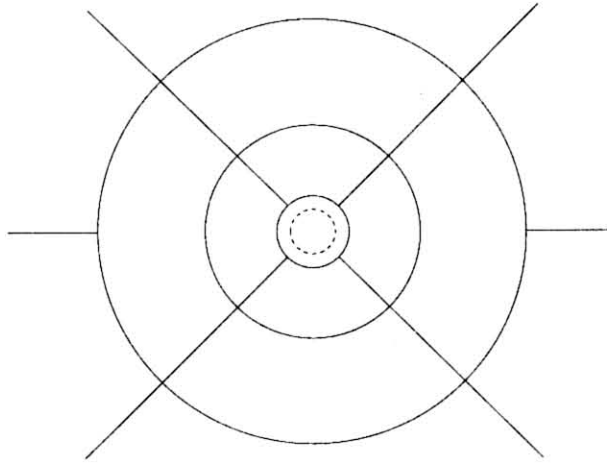
#### F- Fundus floressein anjiografi

1- İskemi varlığının ve yaygınlığının belirlenmesinde tek yöntemdir.

2- Retinal sirkülasyonun değerlendirilmesini sağlar.

3- Makula ödeminin yaygınlığının belirlenmesini sağlar

4- Retina pigment epiteli harabiyetini belirler.



Şekil 1: 1. daire fovea, ikinci dairenin yarı çapı 500  $\mu$ , ikinci dairenin yarı çapı 1500 $\mu$ dur. Makula kalınlaşması bu şekle göre değerlendirilir.

5- Makula kapiller dolaşımı hakkında bilgi verir.

a- Erken fazda kapiller yatak dilatasyonunu belirler.

b- Parafoveal kapillerlerden sızıntı ortaya çıkar

c- Makula boyanması ve floressein birikimi görülür.

6- Kistoid patern hakkında bilgi verir.

a- Görmenin etkilenmediği safhada (1. safha) Kistoid makular ödemin belirlenebilmesinin tek yöntemi FFA dır.

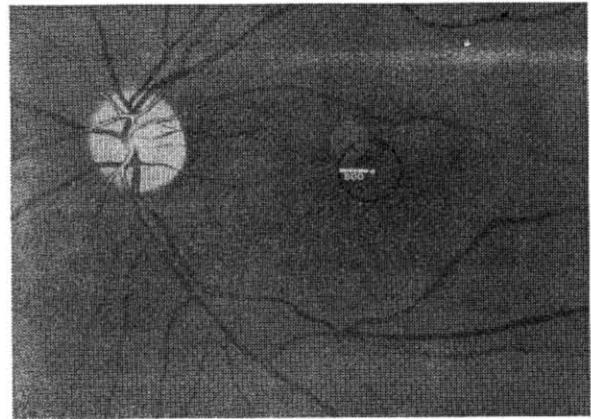
b- Kistoid ödem eğer periferik sınırlarında konsantrik bir dağılım gösterirse genellikle bir cerrahi müdahale ya da travma sonucu ortaya çıkmıştır. Retina hastalıkları sonucu ortaya çıkan kistoid makula ödemlerinde periferik sınırlar düzensizdir.

c- FFA da peripapillere sızıntıların belirlenmesi kistoid makula ödeminin kronik karakter kazanacağıın erken belirtisi olarak kabul edilir.

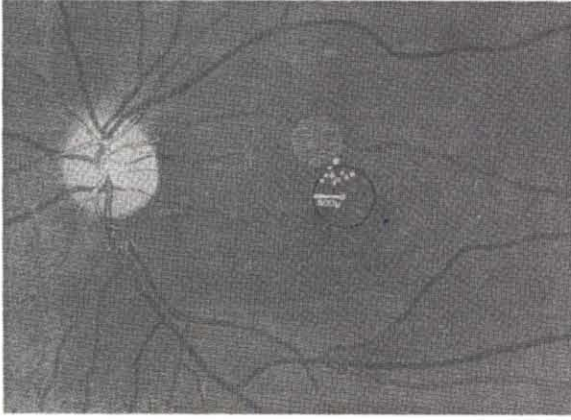
#### G- Diğer yöntemler:

Vitreofluorofotometri, intra oküler permeabilite bozukluğunun erken bulgularını verir ancak makula kalınlaşmalarının belirleyicisi değildir.

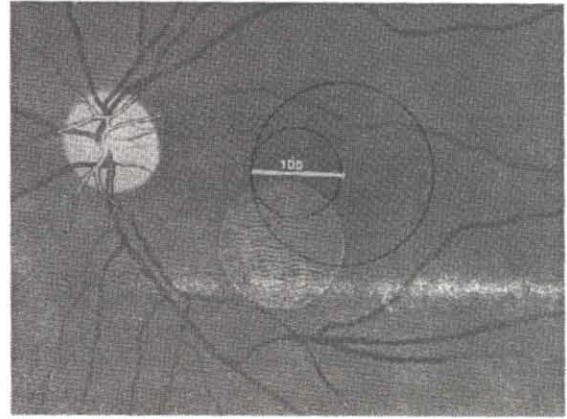
Makula kalınlaşmalarında ERG nin %35-53 arasında bulgu verdiği belirtilmiştir. Ancak bu saydığımız yöntemlerin daha önce anlatılanlarla karşılaştırıldıklarında fazla bir önemlerinin olmadığı ortaya çıkmaktadır.



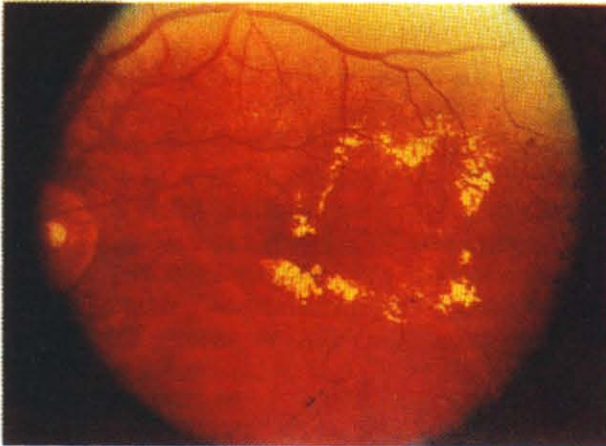
Şekil 2: Fovea merkezinden 500 $\mu$  mesafede içerisinde 500  $\mu$  çapında makula kalınlaşması. (ETDRS raporlarına göre klinik olarak anlamlı makula ödemi)



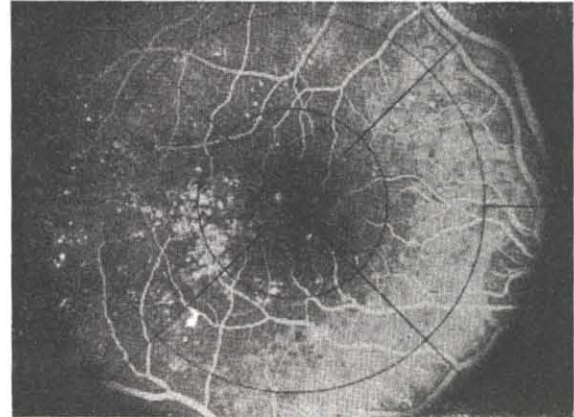
Şekil 3: Fovea merkezinden 500  $\mu$  mesafe içerisinde sert eksudalar (ETDRS raporlarına göre klinik olarak anlamlı makula ödemi)



Şekil 4: Fovea merkezinden 1 disk çapı mesafede 1 disk çapından büyük makula kalınlaşması. (ETDRS raporlarına göre klinik olarak anlamlı makula ödemi)



Şekil 5: Şekil 4 için bir örnek



Şekil 6: FFA değerlendirmesi

### KAYNAKLAR

1. Aiello LM: Diagnosis, Management and Treatment of nonproliferative Diabetic Retinopathy and Macular Edema. Principles and Practice of Ophthalmology. 747-60 W.B. Saunders Co. Philadelphia 1994
2. Convay MD, Olk RJ. Diabetik Makulopahies: Diagnosis and Treatment. Ophthalmology Clinics of N.A.P: 213-31. W.B. Saunders Co. Philadelphia 1993
3. Fung WE: Aphakic Cystoid Macular Edema. Retina P: 767-81 C.V Msoby Co. 1989. St Louis
4. Fung WE: Other Causes of Cystoic Macular Edema and Retinal Trauma After Surgery Retina. P: 789-99. C.V. Mosby Co. 1989 St. Louis
5. Blakenship GW and Gardner TW: Management of Proliferative and Diabetic Retinopathy: Applying The Results of the Diabetic Retinopathy Study (DRS) and The Early Treatment Diabetic Retinopathy Study (ETDRS) in The 1990's. Medical And Surgical Retina. P: 263-8. C.V. Mosby Co. St Louis 1994.
6. Blair NP. and Kim SH: Cystoid Macular Edema After Ocular Surgery. Principles And Practice of Ophthalmology P: 898-906. WB Saunders Co. Philadelphia 1994.
7. Freeman WR: Proctical Atlas of Retinal Disease and Therapy Raven Press. Newyork. 1993.