

AMİODARON TEDAVİSİNE BAĞLI OPTİK NÖROPATİ

Zeynep ATILLA¹, M. Numan ALP², Eser GÜLTAN³,
Serkan GÜRESER¹, Gülcan KURAL⁴

ÖZET

Bu sunuda, ventriküler aritmi nedeniyle amiodaron tedavisi alan, ve tedavi sırasında bilateral kornea vertisillata ve optik nöropatiye eşlik eden amiodarona bağlı başlangıç pulmoner fibrozis gelişen 60 yaşında bir kadın olgu bildirilmektedir. Bulanık görme şikayeti ile başvuran hastanın biyomikroskopik muayenesinde bilateral kornea vertisillata ve sol gözde rölatif afferent pupil defekti saptandı. Oftalmoskopide bilateral optik disk ödemi, fundus floresein anjiyografisinde optik disk ödemi ile uyumlu sızıntı ve görme alanı tetkikinde sol gözde altitudinal defektin eşlik ettiği bilateral irregüler konsantrik daralma mevcuttu. Akciğer grafisi bilateral pulmoner fibrozis başlangıcı ile uyumlu idi. Diğer görüntüleme tetkikleri ve tüm kan, biyokimyasal ve serolojik testleri normal sınırlardaydı. Amiodaronun kesilmesinden 4 ay sonra optik disk ödemindeki gerileme ile uyumlu görme seviyesi artış olurken, görme alanı defekti süreklilik gösterdi.

Amiodarona bağlı optik nöropati nedeniyle gelişen görme alanı defekti ve görme azlığı gibi komplikasyonlar, optik disk ödemi ile başvuran hastalarda ilaç kullanım öyküsünün sorgulanması ve amiodaron tedavisi alan hastaların rutin göz muayenesinde erkenden teşhis edilmesi ile kısmen önlenabilir. (Ret-Vit 2002, Özel Sayı: 7-14)

Anahtar Kelimeler: Amiodaron, toksisite, optik nöropati

SUMMARY

We describe herein, a 60-year-old woman who presented with amiodarone related pulmonary fibrosis accompanied by bilateral verticillate keratopathy and optic neuropathy during amiodarone therapy. The patient complained blurred vision in both eyes. Results of biomicroscopy showed bilateral verticillate keratopathy, and a relative afferent pupillary defect in the left eye. Ophthalmological examination revealed bilateral optic disc edema. Fundus fluorescein angiography showed a hyperfluorescence of both optic discs and there was a concentric constriction of visual fields in both eyes accompanied by an altitudinal defect in the left eye. Chest x-ray revealed pulmonary fibrosis. Other laboratory tests and imaging methods were within normal limits. Improvement of vision and resolution of optic disc oedema were documented within 4 months after cessation of the medication whereas defective visual field changes remained unchanged.

Amiodarone related ocular complications could be prevented by early recognition of these complications while routine eye examination of patients taking amiodarone therapy and by investigating systemic history and drug intake in every patient with optic disc edema.

Key Words: Amiodarone, toxicity, optic neuropathy

1 Ankara Numune Eğitim ve Araştırma Hastanesi 1. Göz Kliniği, Asistan Doktor.

2 Ankara Numune Eğitim ve Araştırma Hastanesi 1. Göz Kliniği, Uzman Doktor.

3 Ankara Numune Eğitim ve Araştırma Hastanesi 1. Göz Kliniği, Başasistan.

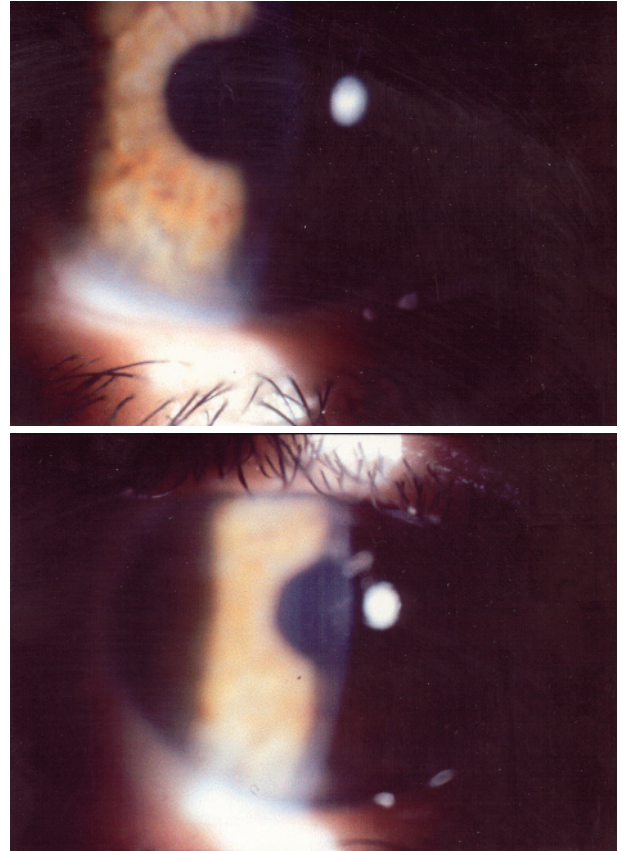
4 Ankara Numune Eğitim ve Araştırma Hastanesi 1. Göz Kliniği, Klinik Şefi.

AMİODARON TEDAVİSİNE BAĞLI OPTİK NÖROPATİ

İki iyotlu bir benzofuran bileşiği olan amiodaron, inatçı ventriküler aritmi ve kardiyak anjina tedavisinde uzun yıllardan beri kullanılan bir ilaçtır¹. İlacı uzun süre kullanan hastaların çoğunda kornea vertisillata olarak da bilinen epitelyal keratopati gelişmektedir^{2,3}. İlacın diğer yan etkileri arasında fotosensitivite, hiper veya hipotiroidizm, kabızlık, karaciğer enzimlerinde yükselme, tremor, ataksi uykusuzluk ve baş ağrısı sayılabilir. Nadiren pulmoner fibrozis, ciltte pigmentasyon, periferik nöropati, proksimal kaslarda zayıflık ve ensede kızarıklık gibi reaksiyonlara neden olabilir^{4,5}. Kornea vertisillata genelde asemptomatik olup, nadiren görme keskinliğinde azalma, halo veya kamaşmaya neden olur³. Bunun yanı sıra amiodaron tedavisi sırasında gelişen optik nöropati olguları da bildirilmiştir⁶⁻⁸. Optik nöropati, sıklıkla bilateral başlayan bulanık görme, görme keskinliğinde hafif-orta düzeyde azalma veya görme alanı kaybı ile karakterizedir. Bu değişiklikler ilacın kesilmesi ile genellikle düzelmeye gösterirken, bazı olgularda optik atrofi ve retina arterlerinde daralma ile de sonlanan bir klinik seyir izleyebilir. Optik nöropatinin nedeni tam olarak aydınlatılamamıştır. Bu tablo, doğrudan ilaca bağlı bir toksisite olabileceği gibi, ilacın kullanıldığı hasta grubunun vasküler patolojiler yönünden risk altında olması nedeniyle sıradan bir nonarteritik anterior iskemik optik nöropati (NAAİON) olarak da değerlendirilebilir⁹. Bu sunuda, amiodaron tedavisi sırasında bilateral kornea vertisillata ve optik nöropatiye eşlik eden amiodarona bağlı başlangıç pulmoner fibrozisli bir olgu bildirilmektedir.

Olgu sunumu

Ekim 2001'de, 60 yaşındaki kadın hasta sol gözünde 2-3 haftadan beri devam eden ağrısız bulanık görme şikayeti ile polikliniğimize başvurdu. Hastanın ilk muayenesinde düzeltilmiş en iyi görme keskinliği sağ gözde 0.7, sol gözde 0.2 seviyesinde idi. Biyomikroskopik muayenesinde bilateral ikinci derecede kornea vertisillata ile uyumlu, her iki korneanın alt parasantralinden santaline doğru uzanan sarı-kahverenkli çizgisel epitelyal birikintiler mevcuttu (Resim 1). Ishihara kartları ile renkli görme her iki gözde de tamamen bozduktu. Sol gözde rölatif afferent pupil defekti (RAPD) saptandı. Göz hareketleri tüm yönlerde serbest ve ağrısız idi. Fundus muayenesinde solda daha belirgin olmak üzere bilateral optik disk ödemi, peripapiller



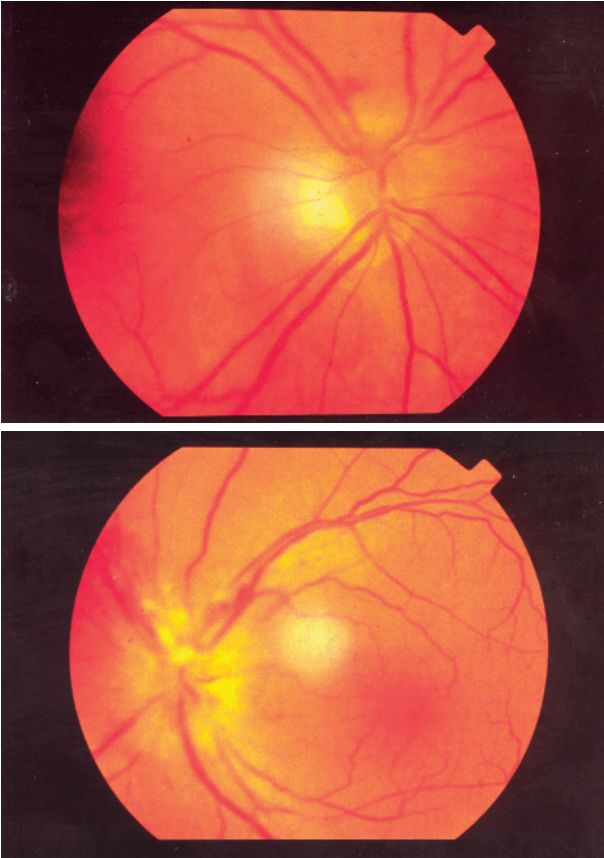Resim 1: Bilateral kornea vertisillata. (ilk muayene)

kıymık hemorajiler ve yumuşak eksudalar (Resim 2), sol makülada daha belirgin parlak granüler infiltratlar mevcuttu. Fundus floresein anjiyografisinde her iki optik diskte sızıntı şeklinde, sağ gözün makülasında ise retina pigment epitel atrofisi ile uyumlu pencere defekti şeklinde hiperfloresans izlendi (Resim 3). Görme alanı testinde (HFA II version 745 Humphrey Instruments, Inc. SanLeandro, CA) sol gözde altidüinal defektin eşlik ettiği bilateral irregüler konsantrik daralma mevcuttu (Resim 4).

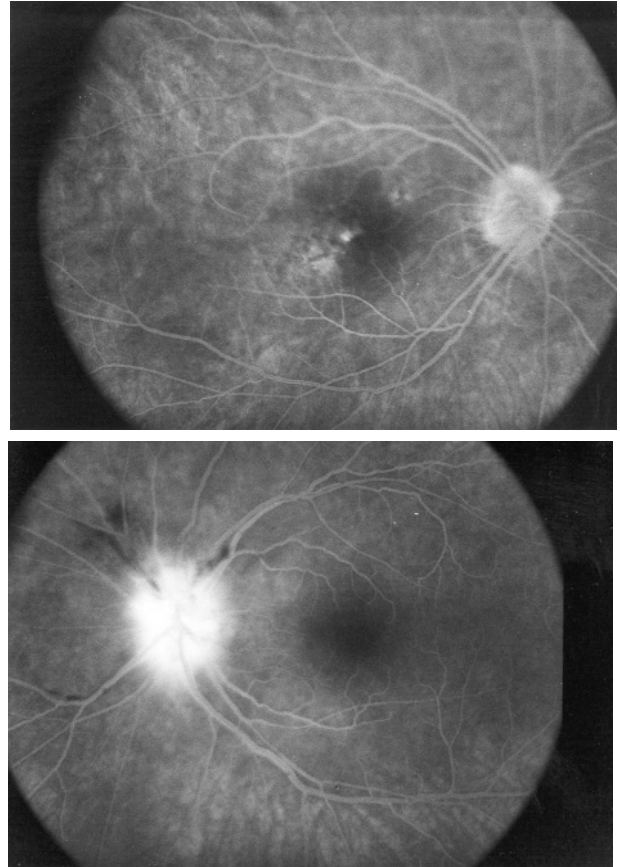
Bu bulgular ışığında kafa içi basınç artışına bağlı papilödem, optik nörit veya iskemik optik nöropati ön tanılarında birinin

bulunduğunu düşündüğümüz olgumuzda ileri tetkikler yapıldı. Kraniyal ve orbital bilgisayarlı tomografisi ve manyetik rezonans görüntülerinde patolojik bulgu saptanmadı. Eritrosit sedimentasyon hızı 16 mm/saat idi. Tam kan sayımı, biyokimya ve pıhtılaşma tetkikleri normal sınırlarda idi. Sifiliz, Lyme hastalığı ve HIV enfeksiyonu için yapılan serolojik testleri negatif bulundu. Hastanın ön-arka akciğer grafisinde her iki alt lobda nodüler infiltratlar saptandı (Resim 5).

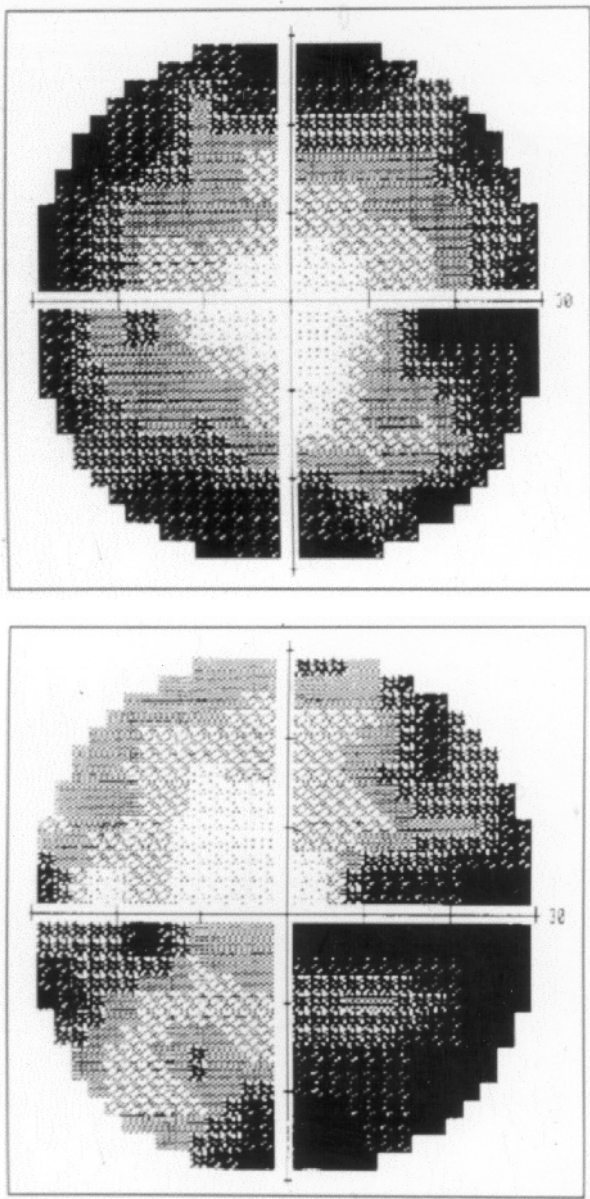
Önceden geçirilmiş oküler bir rahatsızlık tariflemeyen hastanın detaylı öyküsünden, 7 yıldır sistemik hipertansiyonunun olduğu ve son 6 aydır ventriküler aritmi nedeniyle günde



Resim 2: Bilateral optik disk ödemi, peripapiller hemoraji ve yumuşak eksudalar, sol makülada parlak sarı birikintiler. (ilk muayene)

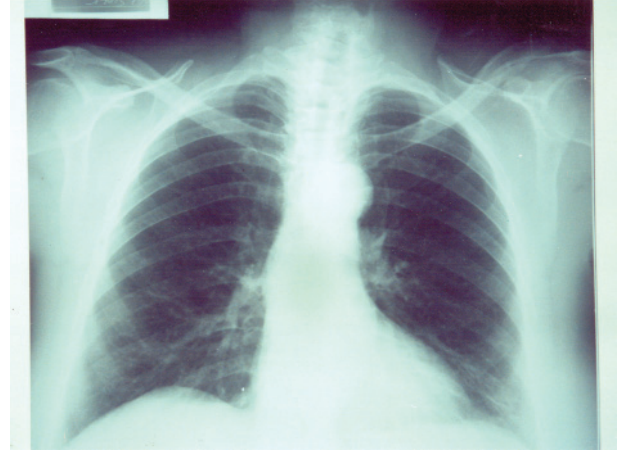

Resim 3: Fundus floresein anjiyografisinde her iki optik diskte sızıntı şeklinde hiperfloresans. (ilk muayene)



Resim 4: Görme alanı tetkikinde sol gözde altitudinal defektin eşlik ettiği bilateral irregüler konsantrik daralma. (ilk muayene)

400 mg dozunda amiodaron (Cordarone® tablet, Doğu-Sanafi) kullandığı öğrenildi. Kardiyoloji konsültasyonunda sistemik hipertansiyonunun kontrol altında olduğu, nöroloji konsültasyonunda ise normal muayene bulgularının olduğu bildirildi. Göğüs Hastalıkları kliniği ile konsülte edilen ön-arka



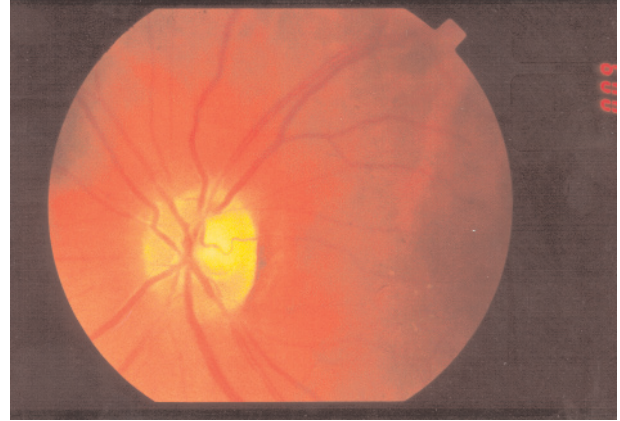
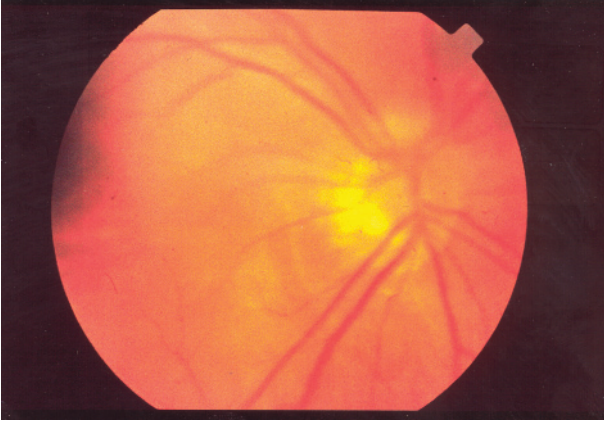
Resim 5: Ön-arka akciğer grafisinde her iki alt lobda retikülonodüler infiltratlar.

akciğer grafisindeki infiltrasyonların amiodaronun pulmoner toksisitesi ile uyumlu olduğu düşünüldü.

Bu bulgularla hastaya amiodarona bağlı bilateral optik nöropati, ikinci evre amiodaron keratopatisi ve başlangıç dönem toksik pulmoner fibrozis tanıları konuldu. Amiodaron tedavisi kesilerek, hasta takibe alındı.

İlaç kesiminden 1 hafta sonra hasta, sol gözünün görmesinin daha da azalması şikayeti ile tekrar başvurdu. Düzeltilmiş en iyi görme keskinliği sağ gözde 0.5, sol gözde 0.1 seviyesinde idi. Ön segment ve fundus muayene bulgularında değişiklik saptanmadı. Bu dönemde optik sinire olası bir ödem hasarını azaltmak amacı ile günde 80 mg dozunda oral fluokortolon tablet (Ultralan® tablet, Schering) başlandı. Ancak, klinik tabloda iyileşme olmaması üzerine steroid dozu azaltılarak kesildi ve hastanın ilaçsız takibine devam edildi.

Dört aylık takip sonunda düzeltilmiş en iyi görme keskinliğinin sağ gözde 0.8, sol gözde 0.5 düzeyinde olduğu; renkli görmesinin sağ gözde tamamen, sol gözde kısmen düzeldiği, sol gözündeki RAPD'in devam ettiği ve her iki



Resim 6: Sağ optik diskte rezidüel ödem, sol optik diskte solukluk ve çukurlaşma. Sol maküladaki parlak sarı birikintiler. (4. Ay)

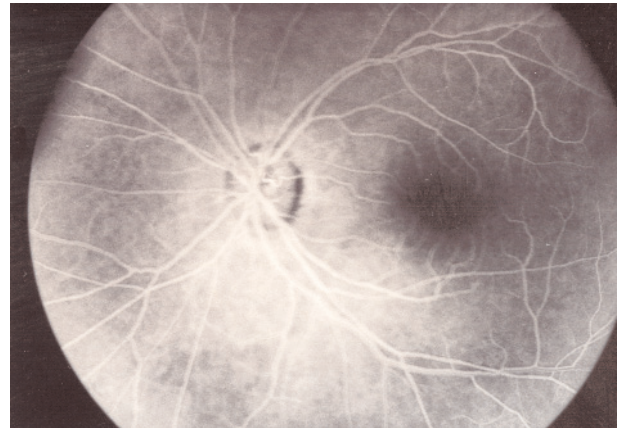
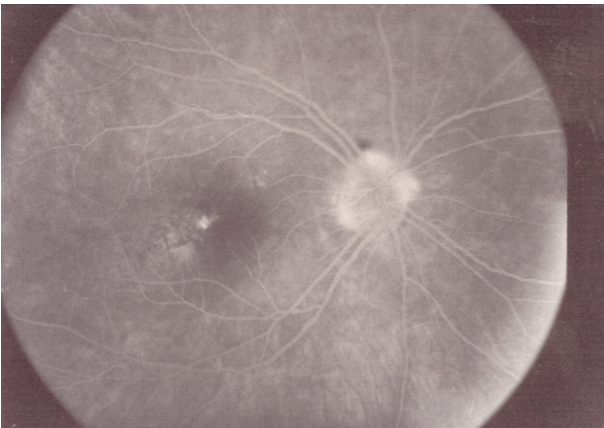
gözde izlenen korneal depozitlerin gerilediği saptandı. Fundus muayenesinde sağ optik diskte bir miktar kalıntı ödem mevcut iken, solda ödemin tamamen kaybolduğu, peripapiller hemoraji ve eksudaların rezorbe olduğu gözlemlendi. Başlangıçta ödemin daha yoğun olduğu sol optik diskte, bu dönemde solukluk ve çukurlaşma diğer göze göre daha belirgindi. Sol maküladaki granüler infiltratlarda bir gerileme izlenmedi (Resim 6). Fundus florescein anjiyografisinde sağ optik diskte sızıntı tarzında hiperfloresans mevcuttu (Resim 7). Tekrarlanan görme alanı tetkikinde, alan defektinin her iki tarafta gerilediği, ancak

başlangıçta solda alt yarıda izlenen altitudinal defektin belirginleşip süreklilik kazandığı saptandı (Resim 8).

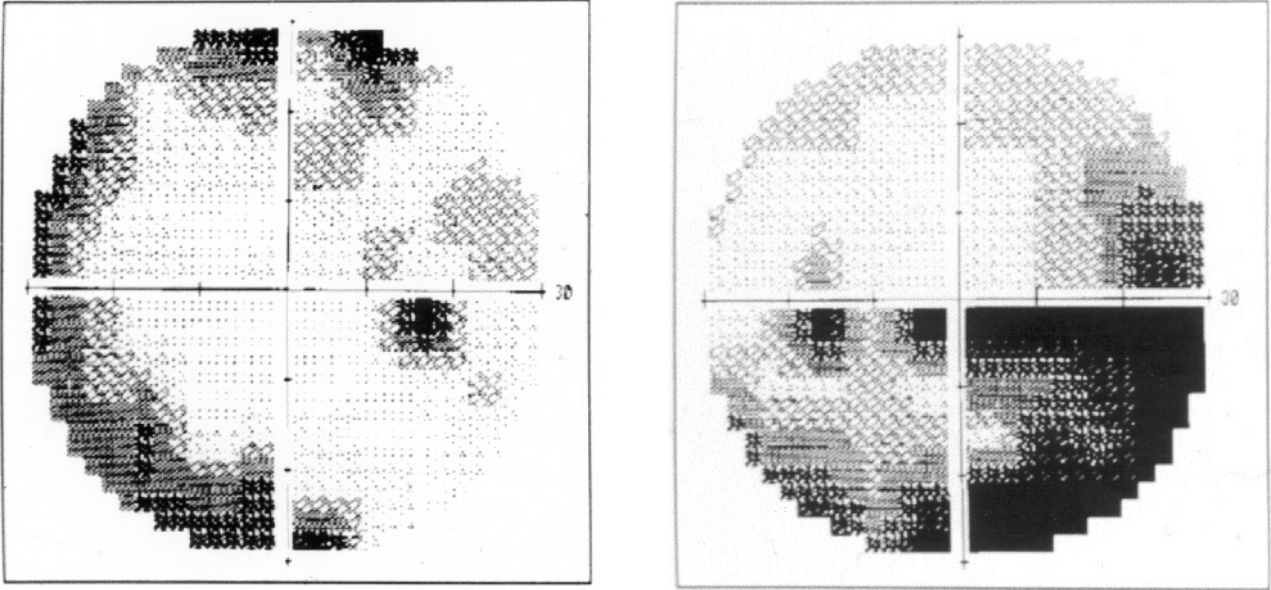
Göğüs hastalıkları kliniğince pulmoner fibrozis yönünden takip edilen hastanın 4.ay sonunda muayene ve ön-arka akciğer grafisi bulgularında değişiklik olmadığı görüldü.

TARTIŞMA

İlk olarak 1987'de, Gittinger ve ark⁶ amiodarona bağlı olduğu düşünülen 2 optik nöropati olgusu bildirmişlerdir. Amiodarona bağlı optik nöropatinin etyopatogenezi kesinlik kazanmamıştır. Direkt toksik etkiler olası etki



Resim 7: Fundus florescein anjiyografisinde sağ optik diskte sızıntı şeklinde hiperfloresans. (4. Ay)



Resim 8: Konstantrik görme alan defekti her iki tarafta gerilemiş. Sol gözde alt yarıda izlenen altitudinal defekt belirgin ve süreklilik kazanmış. (4. Ay)

mekanizmalarından biridir. Amiodaron molekülü kimyasal özelliği sayesinde hücre içindeki lizozomlarda birikmekte ve bunların fonksiyonlarını bozarak intrastoplazmik inklüzyon cisimcikleri oluşturmaktadır³. Işık ve elektron mikroskobu ile yapılan çalışmalarda kornea, konjonktiva ve lens epitelinde, silyer cisim ve retina pigment epitelinde, retinal ve koroidal kapiller endotelinde, retina gangliyon hücrelerinde bu inklüzyon cisimcikleri saptanmıştır^{10,11}. Optik sinirde oluşan değişikliklerin incelendiği patolojik çalışma henüz yapılmamıştır. Ancak bu ilaca bağlı periferik nöropati izlenen olgulardan alınan sural sinir biyopsilerinin histopatolojik incelenmesinde, sinire ait tüm hücre tiplerinde, hücresel aktivitelerin bozulmasından, aksonal iletinin engellenmesinden ve ödemden sorumlu tutulan intrastoplazmik inklüzyon cisimcikleri saptanmıştır^{12,13}. Bu bulgular optik nöropatinin amiodaron toksisitesi ile ilişkili

olabileceğini düşündürmektedir. Diğer taraftan bu ilacın sistemik vasküler patolojisi olan hasta grubunda sıklıkla kullanılmasından dolayı, oluşan optik nöropati tablosunun bu hastalarda görülmesi beklenen NAAİON olabileceği de bildirilmiştir. Risk taşıyan bu hasta grubunda, ilacın yaptığı hücresel ödem ve mikrovasküler dolaşımdaki basının anterior iskemik optik nöropatiyi tetikleyebileceği ve patogeneizde her iki mekanizmanın birlikte rol oynadığı da düşünülebilir. Olgumuzdaki klinik tablonun sinsi bir başlangıç göstermesi, her iki gözün eşzamanlı tutulması, optik disk tutulumu ile orantılı olmayan iyi bir görme seviyesinin varlığı ve ilacın kesilmesi ile 4 ay içinde tablonun yavaşça gerilemesi tipik NAAİON'den çok toksik kökenli bir optik nöropatiye uymaktadır. Ayrıca bu durum, Garrett ve ark.⁷'nin da öne sürdüğü periferik sinir hasarına benzer şekilde optik sinir hücrelerinde ödem ve aksonal iletim

bozukluğu sonucu oluşan "basiya bağlı dejeneratif, demyelinizan papillopati" tablosu savı ile de uyumludur.

Literatürdeki bir çalışmada, retina pigment epitelinde amiodarona bağlı inklüzyon cisimcikleri ve lipidozis oluşumu elektron mikroskobu gösterilmiş ise de ilacın bu bölgede klinik olarak birikimine ait bir olgu sunusu saptayamadık¹⁰. Olgumuzun sol gözünün makülasında saptadığımız birikintilerin, ilaca bağlı lipidozisten ziyade uzun süreli disk ödemeine ikincil gelişen lipid eksudasyonu olduğunu düşünmekteyiz.

Amiodarona bağlı optik nöropati ile serum ilaç konsantrasyonu arasında herhangi bir ilişki kurulamamıştır. Ancak kullanım süresi ve toplam doz arttıkça riskin arttığı da gözlenmiştir. İlaç yüksek oranda serum proteinlerine bağlandığı için eliminasyon yarı ömrü 30 ile 40 gün gibi uzun süre almaktadır^{1,14}. İlacın kesilmesinden sonra inklüzyon cisimciklerinin ve ilacın hücre içi mevcudiyetinin ne kadar süre devam ettiği ise bilinmemektedir. Bu nedenle ilaç kesilse dahi toksisite bulguları hemen gerilememekte, bazen de progresyon devam edebilmektedir. Sadece görme alanı tetkikinde bozulma tespit edilerek veya görme keskinliğini etkilemeyecek düzeyde optik disk ödemi görülerek ilacın hemen kesildiği hastalarda, 1-2 ay içinde bulgular tamamen düzelirken görme keskinliği düşük, belirgin optik disk ödemi izlenen hastalarda bulguların gerilemesi 9 aya kadar uzamakta ve kalıcı hasar oluşabilmektedir^{8,10}. Olgumuzda ilacın kesilmesinden 4 ay süre geçmesine ramen sağ optik diskte bir miktar kalıntı ödem varlığı ve sol optik diskte atrofiye gidişin izlenmesi, hastanın geç dönemde başvurmasına bağlanabilir.

Sonuç olarak; optik disk ödemi ile başvuran tüm olgularda sistemik hastalık ve ilaç kullanım öyküsü mutlaka alınmalıdır. Ayrıca amiodaron kullanan hastalarda görme keskinliğindeki azalmalar korneal değişikliklere bağlanmamalı, görme keskinliği ve görme alanı değişiklikleri belirli aralıklarla takip edilmelidir. Görme alanında ve optik diskte patolojik değişiklikler saptandığında olası komplikasyonlardan korunmak için bir kardiyoğa danışılarak amiodaron tedavisi kesilmeli, kesilemiyorsa ilacın dozu azaltılarak hasta takip edilmelidir.

KAYNAKLAR

1. McGoven B, Garan H, Ruskin JN: Serious adverse effects of amiodarone. Clin Cardiol 1984,7:131-137.
2. Kaplan LJ, Cappaert WE: Amiodarone keratopathy. correlation to dosage and duration. Arch Ophthalmol 1982,100:601-602.
3. Orlando RG, Dangel ME, Schaal SF: Clinical experience and grading of amiodarone keratopathy. Ophthalmology 1984,91:1184-1187.
4. Charness ME, Morady F, Scheinman MM: Frequent neurologic toxicity associated with amiodarone therapy. Neurology 1984,34:669-671.
5. Readen EA, Podrid PJ, Cown B: Side effects and complications of amiodarone therapy. Am H J 1985,99:975-83.
6. Gittinger JW, Asdourian GK: Papillopathy caused by amiodarone. Arch Ophthalmol 1987,105:349-351.
7. Garrett SN, Kearney J, Schiffman JS: Amiodarone optic neuropathy. J Clin Neuro-Ophthalmol 1988,8:105-110.
8. Nazarian SM, Jay WM: Bilateral optic neuropathy associated with amiodarone therapy. J Clin Neuro-Ophthalmol 1988,8:25-28.
9. Younge BR: Amiodarone optic neuropathy. J Clin Neuro-Ophthalmol 1988,8:29.

10. D'Amico DJ, Kenyan KR, Ruskin JN: Amiodarone keratopathy. Drug induced storage disease. Arch Ophthalmol 1981,99:257-261.
11. Chosh M, McCulloch C: Amiodarone induced ultrastructural changes in human eyes. Can J Ophthalmol 1984,19:178-186.
12. Jacops JM, Costa-Jussa FR: The pathology of amiodarone neurotoxicity. II. peripheral neuropathy in man. Brain 1985,108:753-769.
13. Pelissier JF, Pouget J, Cors D, et al: Peripheral neuropathy induced by amiodarone chlorhydrate: a clinicopathological study. J Neurol Sci 1984,63:251-266.
14. Amiodarone. Med Lett Drugs Ther 1986,28:49-52.