

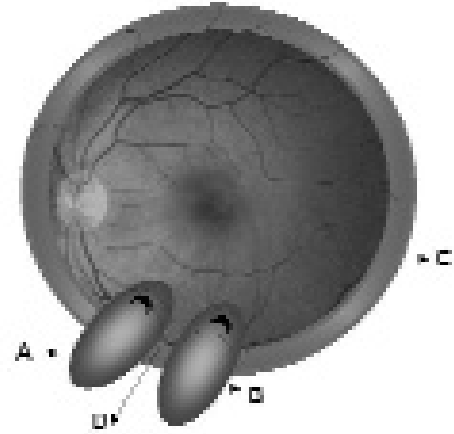
Konvansiyonel Retina Dekolman Cerrahisinde İki Ayrı Radial Plomb Yerleştirilmiş Olgular

Cezmi AKKIN¹, Tansu ERAKGÜN²

GİRİŞ

Afaki, psö dofaki, multiple ve arka yerleşimli yırtıklar, proliferatif vitreoretinopati (PVR) varlığı, retinanın görülmesini engelleyen vitre bulanıklığı gibi durumlar dışında kalan çoğu yırtıklı retina dekolmanı olgusunda konvansiyonel çökertme cerrahisi yeterli olabilir ve % 80'in üzerinde başarı sağlar. Çökertmenin tipi (çevresel, lokal), şekli (sirkumferensiyal, radial), subretinal sıvının boşaltılması gibi durumlar olgunun özelliği ve cerrahın seçimine göre değişebilir. Bazen birden fazla yırtık varlığında yerleştirilen plomb hepsini kapatmıyorsa ikinci bir plomb çöküntüsüne de ihtiyaç duyulur.

Birbirinden uzaklığı yeterli miktarda ise ve retinanın serbestçe yatışmasını engellemeyecekse iki ayrı plomb yerleştirilmesi problem yaratmaz. Aksi halde, yarı şematik resimde de görüldüğü gibi, (Resim 1) yırtıkların lokalizasyonu nedeniyle birbirine yakın iki ayrı lokal çöküntü yaratıldığında plombların arasındaki retina çadır gibi gerilerek yatışmayı engelleyebilir. Bu durumda santral retina yatışık olsa bile plombların üzerindeki kronik dekolman nedeniyle PVR gelişimi hızlanabilir, cerrahinin



Resim 1: A ve B; Alt perifer retinada iki adet yırtık için yerleştirilmiş radial plomblar
C; Çevresel çökertme (serklaj)
D; İki radial çöküntü arasında kalan ve çadır gibi yatışmayı engelleyen retina alanı

başarısızlıkla sonuçlanmasına yol açabilir.

Böyle olgularda, başarısızlıkla sonuçlanmış konvansiyonel cerrahi sonrası yapılan vitreoretinal cerrahide de çift plombun yarattığı problemler devam edecektir. Kliniğimizde son iki yıl içinde, konvansiyonel cerrahi ile retina yatışıklığı sağlanamadığı için pars plana vitrektomi yaptığımız olgular içinde üç hastada benzeri durumla karşılaşıldı.

1- Ege Üniversitesi Tıp Fakültesi, Göz Hastalıkları AD., İzmir; Prof. Dr.

2- Ege Üniversitesi Tıp Fakültesi, Göz Hastalıkları AD., İzmir; Yard. Doç. Dr.

OLGU SUNUMU

İkisi kliniğimizde, biri de refere eden göz kliniğinde konvansiyonel dekolman cerrahisi geçiren ve yırtık özellikleri dolayısıyla aynı kadranda (ikisi alt nazal, biri alt temporal) birbirine yakın çift radial plomb yerleştirilen olgular, yatışmayan kronik dekolmanları nedeniyle vitrektomiye alındı. Vitrektomide plomblarına dokunulmadı, hava-sıvı değişiminden sonra hepsinde retina yatışmış görünmesine rağmen, izlem süresinde bir olguda silikon altında, bir olguda da gaz tamponadın rezorbe olmasıyla retina yeniden dekole oldu. Bu iki olguya tekrar yapılan vitreoretinal cerrahide lokal çöküntülerin üzerindeki retinanın PVR nedeniyle kısılma gösterdiği saptandı, ancak geniş sirkumferensiyal gevşetici retinotomiler ile yatışıklık sağlanabildi. Birinde kullanılan silikon endotamponad 6 ay sonra alındı, halen retinası yatışık olarak izlenmekte olup diğer gözde silikon tamponadı yerindedir ve retinası yatışıktır.

SONUÇ

Bu olgulardan edindiğimiz tecrübenin ışığında, kliniğimizde retrospektif olarak konvansiyonel retina dekolman cerrahilerinde birden fazla lokal çöküntü yapılan gözlerdeki başarı oranlarını inceleyerek konuya açıklık getirmeye çalışmaktayız. Yine de konvansiyonel retina dekolman cerrahisinde yırtıkların yerleşimi nedeniyle birbirine yakın iki ayrı radial plomb yerleştirilmesi gereken olgularda daha baştan bunun başarısızlık nedeni olabileceği hatırlanmalıdır. Bu durumda retinal yırtıkların sayı ve yerleşimine göre primer vitrektomi daha doğru bir seçenek olabilir.

Daha önce tek bir lokal çökertme veya ek olarak çevresel bir çöküntü ile opere edilen gözlerde sonraki vitrektomiler sırasında bu

plomb veya serklajlara çoğu kez dokunmuyoruz. Ama çift plombun geometrik olarak yarattığı durum farklıdır, o nedenle konvansiyonel cerrahi uygulanarak birbirine yakın iki ayrı radial çöküntü yapılmış ve retinası yatışmamış olgulara vitrektomi yapılırken hiç olmazsa bu plomblardan birini (veya her ikisini de) çıkarmakla retinanın yapısal düzeni sağlanabilir ve gereksiz retinotomilerden kaçınılabilir diye düşünüyoruz.