

Serpiginöz Koroidopatili Dört Olgu

Şaban ŞİMŞEK¹, Baran Bari İLHAN², Arzu Çevik DURMUŞ², Adnan ÇİNALI

ÖZET

Amaç: Serpiginöz koroidopati tanısı alan dört olgu ile nadir görülen serpiginöz koroidopatiji incelemek.

Olgular: Burada ikisi bilateral birisi tek taraflı maküler tutulumu olan üç olgu ile subretinal neovasküler membranı olan bir olgunun da içinde bulunduğu üç olgu ile Serpiginöz koroidopati değerlendirildi.

Tartışma: Serpiginöz koroidopati etiyopatogenezi bilinmeyen spesifik bir tedavisi olmayan; retina pigment epiteli ve koryokapillaris tutan ilerleyen enflamatuar bir hastalıktır.

Anahtar Kelimeler: Serpiginöz koroidopati

FOUR CASES WITH SERPIGINOUS CHOROIDOPATHY

SUMMARY

Purpose: To present the rare condition serpiginous choroidopathy in four cases.

Cases: We evaluated serpiginous choroidopathy in four cases ; Macular involvement was bilateral in three and unilaterated in one case. In one case there was a subretinal neovascular membrane.

Discussion: Serpiginous choroidopathy is a progressive inflammatory disease of retinal pigment epithelium and choriocapillaris with unknown ethiopathogenesis and no specific treatment.

Key word: Serpiginous choroidopathy

Ret - Vit 2003; 11 : Özel Sayı : 67-71

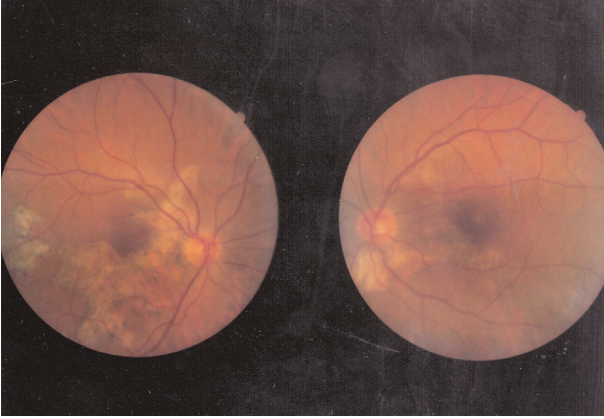
GİRİŞ

Serpiginöz koroidopati kronik enflamatuar bir patoloji olup; 30-70 yaşları arasında, iki cinside eşit tutan, bilateral ve nadir görülen bir hastalıktır. Bu hastalık genellikle peripapiller başlayıp, psödotoplarla ilerleyerek retina pigment epiteli, koryokapillaris ve koroidi etkiler. Tablo ilerleyici olup ataklar şeklinde seyretmektedir. Ataklar aylar veya yıllar süren bir periyotta, tipik olarak ilk lezyonun sınırlarından başlamaktadır¹. İzole satellit lezyonlar da olabilmektedir²⁻⁴. Patogenezi tam olarak bilinmemekle birlikte enflamatuar ve vasküler tıkanma teorileri üzerinde durulmaktadır^{2,5-8}. Sistemik hastalık birlikteliği bildirilmemiştir.

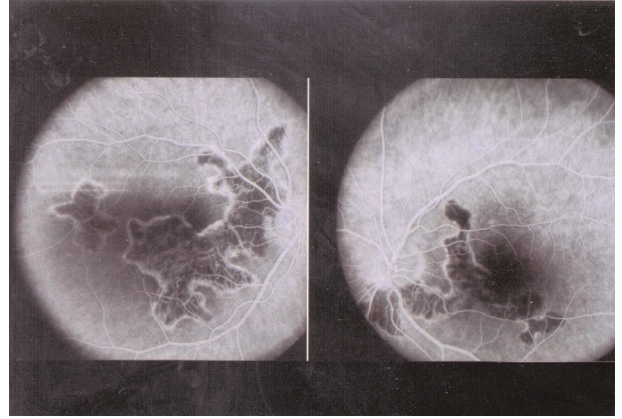
Maküla tutulmadıkça genellikle asemptomatik seyreden Serpiginöz koroidopati; ani

1- YYÜ Tıp Fakültesi Göz Hast. AD.; Van

2- YYÜ Tıp Fakültesi Göz Hast. AD. Van; Arş. Görevlisi



Resim 1a: 1. Olgunun renkli fundus fotoğrafı



Resim 1b: 1. Olgunun fundus floressein anjiyografi görüntüsü

başlangıçlı olup, hastalar ağrısız görme azlığı ve bulanıklığı ile baş vururlar^{2,5}. Ön segment sakın olup bazen enflamatuar reaksiyonlar izlenir⁹. Genellikle peripapiller başlayan Serpjinöz koroidopati, nadiren maküler alandan başladığında ayrı bir tip olarak "maküler jeografik helikoid koroidopati" olarak adlandırılır^{1,10}. Birkaç hafta veya ay sürebilen aktif faz sonrası tipik retina pigment epiteli ve koryokapiller atrofi gelişir. Buralarda düzensiz alanlar oluşur ve fundusta karakteristik tablo gözlenir⁴. Görme seviyeleri retinal lezyonların makülayı etkilemesi veya koroidal neovaskülirizasyon gelişmesiyle ilişkilidir^{3,10-12}.

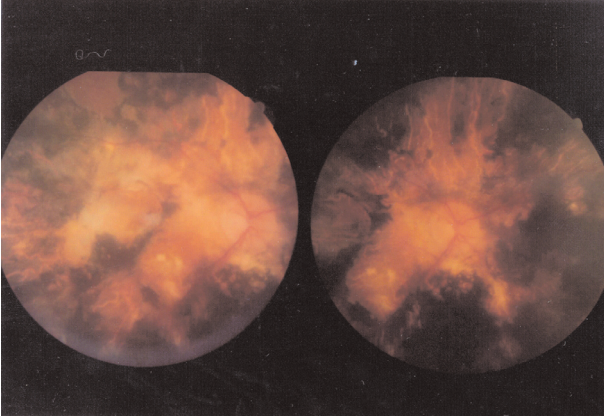
Bu çalışmada ikisi bilateral birisi tek taraflı maküler tutulumu olan üç olgu ile, subretinal neovasküler membranı olan bir olgunun da içinde bulunduğu dört olgu ile nadir görülen bu hastalığın klinik özellikleri ele alınmaktadır.

OLGULAR

Olgu 1: Sağ gözde az görme şikayeti ile başvuran, 42 yaşında erkek hastanın yapılan göz muayenesinde görme keskinliği sağ gözde 16/100, sol gözde 90/100 düzeyinde idi. Göz hareketlerinde sağda 30 prizma dioptri ekzotropyası olan hastanın ön segment bulguları, göz içi basınçları ve vitreus

muayeneleri doğal idi. Fundus muayenesinde her iki gözde optik diskten periferik retinaya uzanan irregüler sınırlı, sağ gözde alt temporalden makülanın büyük kısmını içine alan ve sol gözde nazal paramaküler bölgede sınırlanan jeografik görünüm mevcuttu. Fundus fluoressein anjiyografisinde jeografik görünümün olduğu alanlar atrofik skar tarzında boyandı. Her iki gözde de peripapiller başlayan alt temporale doğru uzanan jeografik görünümün olduğu alanlar atrofik skar tarzında boyanmakta ve bu inaktif tutulumlu Serpjinöz koroidopatiye uymaktadır. Sağ gözde maküla büyük oranda tutulduğundan hastanın görmesi düşüktür. Hastanın yapılan sistemik muayenelerinde ve laboratuvar incelemelerinde bir patolojiye rastlanmadı. Bu bulgularla hasta inaktif serpjinöz koroidopati olarak kabul edildi. (Resim 1a, 1b)

Olgu 2: Bir başka hastaneden kliniğimize retinit ön tanısıyla refere edilen hasta, 17 yıl önce sağ gözünde başlayan daha sonra da yavaş yavaş sol gözünde de olan görme azlığı şikayetiyle başvurdu. 38 yaşındaki erkek hastanın yapılan göz muayenesinde görme keskinliği sağ gözde el hareketleri, sol gözde 1 metreden parmak sayma düzeyinde idi. Göz hareketleri, ön segment bulguları, göz içi basınçları ve vitreus muayenesi doğal idi.

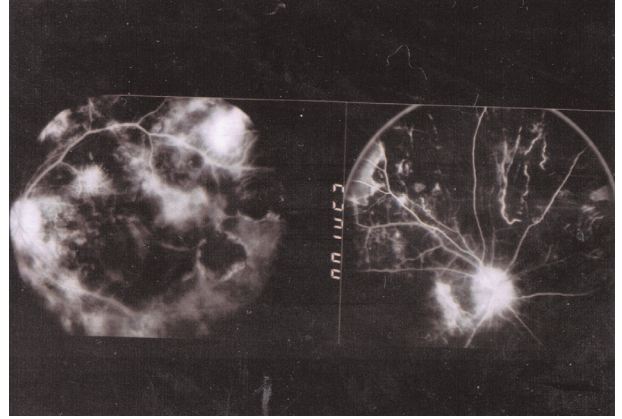


Resim 2a: 2. Olgunun renkli fundus fotoğrafı

Fundus muayenesinde her iki gözde sadece periferik retinada sağlam alanların kaldığı yaygın jeografik bir görünüm izleniyordu. (Resim 2a, 2b)

Olgu 3: Bize görme azlığı şikayeti ile başvuran 44 yaşındaki erkek hastanın yapılan muayenesinde görme keskinliği; sağ göz de 5/100, sol göz de 90/100 olan hastanın ön segment, göz içi basınçları ve vitreus muayeneleri doğal idi. Fundus muayenesinde sağ gözde peripapiller ve makülaya doğru yılanvari uzanım gösteren görünüm ile, sol gözde peripapiller alanda sınırlı jeografik görünüm mevcuttu. Fundus fluorescein anjiyografisinde subretinal neovasküler membranın olduğu olanlar erken fazlarda itibaren hiperfloresan olarak izlendi, jeografik görünümün olduğu alanlar atrofik skar tarzında boyandı

Olgu 4: Sol gözde 3ay önce, sağ gözden de 4 gün önce başlayan görme azlığı şikayeti ile başvuran 31 yaşında erkek hastanın yapılan muayenesinde görme keskinliği; sağ göz de el hareketleri, sol göz de ışık hissi düzeyinde, ön segment, göz içi basınçları ve vitreus muayeneleri doğal idi. Fundus muayenesinde sağ gözde peripapiller başlayan makülopapuler hat boyunca uzanıp makülayı tutan ve maküler ödem tablosu yapar

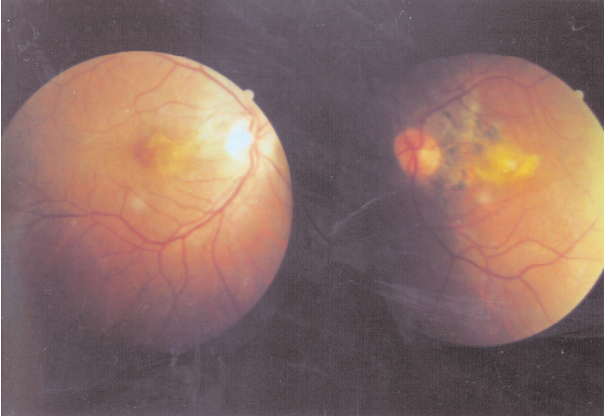


Resim 2b: 2. Olgunun fundus fluorescein anjiyografi görüntüsü

görünüm varken, sol gözde benzer bölgeden başlayan ama daha geniş tutulum sergileyen tablo mevcuttu. Fundus fluorescein anjiyografisi aktif serpijinöz koroidopati ile uyumlu idi. Bu bulgularla hasta aktif serpijinöz koroidopati olarak kabul edildi. İlk üç gün 1000 mg (dört doza bölünerek ve IV) daha sonraki günler 1mg/ kg dan olmak üzere metilprednizolon ve 2 mg/ kg/gün'den Azatiopirin başlandı. Tedavinin 12. gününde görme keskinliği sağ gözde 2/10, sol gözde 3 metreden parmak sayma düzeyinde olan hasta takip edilmektedir. (Resim 3a, 3b)

TARTIŞMA

Serpijinöz koroidopatinin tanısı tipik oftalmoskopik görünümü ve florescein anjiyografi ile konur. Oftalmoskopik bulguları; peripapiller bölgeden başlayan perifere doğru yayılan sarımsı-gri renkte, sınırları kıvrımlı harita benzeri lezyonlarla karakterizedir. Temporal fundus nazal fundustan daha fazla tutulmaktadır. Bu bulguları 1. olgumuzda daha net görmekteyiz. FFA hastalığın aktivitesini belirlemede önemli bir yöntem olup ; hastalığın "aktif mi?" yoksa "inaktif mi?" olduğu hakkında bize bilgi verir. Aktif olgularda erken dönem de lezyonlar hipofloresanstır. Çünkü koryokapillarisin enflamatuar tıkanıklıkları ve

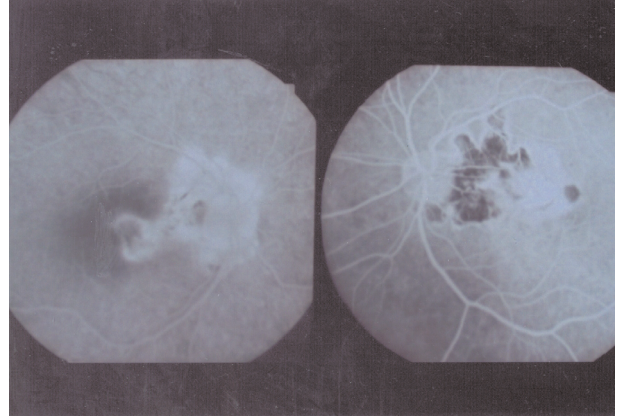


Resim 3a: 3. Olgunun renkli fundus fotoğrafı

ödemli RPE koroid floresansını bloke eder. Geç dönemde lezyonun çevresinden başlayan hiperfloresans benekli şekilde görülür. İnaktif olgularda erken dönemde santral kısımlar koryokapiller atrofiden dolayı floresanstan yoksundur ve geç dönemde lezyonu çevreleyen normal koryokapillerden boya sızıntısı ile sadece kenarlar boyanır^{1,3-5,10}. Bizim olgularımızın ikisi de bu inaktif FFA bulgularıyla uyumlu idi. İndosiyanin yeşili (ICG) klinik olarak veya FFA ile ortaya konulamayan bazı gizli satellit koroidal lezyonları ortaya koyabilir. Bu da Serpiginöz koroidopatinin hem tanısında hem de başta akut posterior multifokal pigment epitelyopati olmak üzere diğer patolojilerle ayırıcı tanı önemli fayda sağlamaktadır^{13,14}.

Kronik enflamatuar bir hastalık olan Serpiginöz koroidopati daha çok 30-70 yaşları arasında görülmesine rağmen ülkemizde 17 yaşında bir olgu da bildirilmiştir¹⁵. Bizim olgularımızda da hepsi orta yaşlarda olmak üzere ortalama yaş 38.7 olarak bulunmuştur.

Hastalık her iki cinside eşit oranda tutmaktadır. Bununla birlikte bazı çalışmalarda erkeklerde biraz daha fazla tutulum oranı tespit edilmiştir¹⁶. Bizim olgularımızın da dördü de erkekti. Olgu sayımızın artması hastalığın cinsiyet tercihi hakkında daha sağlıklı yorum



Resim 3b: 3. Olgunun fundus floresseinin anjiyografi görüntüsü: Lezyonlara uyan bölgeler erken dönemler hipofloresan seyir ederken geç dönemler hiperfloresans gösterdi.

yapmamızı sağlayacaktır.

Serpiginöz koroidopatinin akut posterior multifokal pigment epitelyopati, toksoplazmozis, tüberküloz, koroidal iskemi ile ayırıcı tanıları anemnez, klinik, funduskobik görünüm, laboratuvar testleri ve ilgili kliniklerce konsültasyonlarla yapıldı^{1,10}.

Patogenezi bilinmeyen hastalığın kesin bir tedavisinde yoktur. Bizim olgularımızın ilk ikisi inaktif dönemde ve hatta 2. olgunun son dönemde başvurmuş olmalarından dolayı her hangi bir tedaviye baş vurulmadı ve hastalar takibe alındı. 3. olgu ise ileri bir merkeze refere edildi. Literatürlerde bazıları bir birleriyle çelişen ve net sonuçlara ulaşılmayan antitüberküloz tedavisi, steroid tedavisi, immün süpresif tedaviler, delimiting laser fotokuagülasyon, asetozolamid tedavisi gibi değişik tedavi seçenekleri kullanılmıştır^{3,4,6,17,18}. Son dönemler bunlardan steroidler ve immün süpresifler üzerinde özellikle hastalığın aktif dönemlerinde kullanılmak üzere ve atak sıklığını azaltmak amacıyla daha da yoğunlaşmaktadır. Hastalığın nadir görülen bir hastalık olması prospektif kontrollü çalışmaların yapılmasını engellediğinden tedavi konusundaki gelişmelerde istenen

düzeyde değildir. Bütün bunlara rağmen hastalığın akut dönemde siklosporin veya üçlü (siklosporin, azotiopürin ve steroid) tedavi ile kontrol altına alındığı ve subretinal neovaskülarizasyon gelişimini azalttığı öne sürülmektedir¹⁹.

KAYNAKLAR

- Hardy RA, Schatz H: Macular geographic helicoid choroidopathy. Arch Ophthalmol 1987; 105: 1237-1242
- Gass JDM: Stereoscopic Atlas of Macular Diseases: Diagnosis and Treatment. St Louis CV Mosby 1987
- Laatikainen L, Erkkila H: S Serpiginous choroiditis. Br J Ophthalmol 1974; 58: 777
- Chisholm IH, Gass JD, Hutton WL: The late stage of serpiginous (geograpic) choroiditis. Am J Ophthalmol 1976; 82: 343-351
- Weiss H, Annesly HW: The clinical course of serpiginous choroidopathy. Am J Ophthalmol 1979; 87: 133-142
- Nussenblatt RB, Plastine AG: Serpiginous choroidopathy. In Uveitis. Eds. Nussenblatt RB, PalestineAG Year Book Medical Pub. 1989 p:364-370
- Wu J, Lewis H, Fine SL, et al.: Clinicopathologic findings in a patient with serpiginous choroiditis and treated choroidal nrovascularization. Retina 1989; 9:292-301
- King DG, Grizzand WS: Serpiginous choroiditis associated with elevated factor VIII-Von Willabrand factor antigen. Retina 1990; 10:97-101
- Masi RJ, O'Connor GR, Kimura SJ: Anterior uveitis in geographic or serpiginous choroiditis. Br J Ophthalmol 1978; 86:228-232
- Mansour AM, Jampol LM, Packo KH, et al.: Macular serpiginous choroiditis. Retina 1988;106:585-589
- Jampol L, Orth D, Daily MJ, et al.: Subretinal neovascularization with geographic (serpiginous) choroiditis. Am J Ophthalmol 1979; 88: 683-689
- Hoyng C, Tilanus M, Deutman A: Atypical central lesions in serpiginous choroiditis treated with oral prednisone. Graefes Arch Clin Exp Ophthalmol 1998;236:154-156
- Giovannini A, Ripa E, Scasellati-Sforzolini B, et al: Indocyanine green angiography in serpiginous choroidopathy. Eur J Ophthalmol 1996; 6:299-306
- Güllipek M, Akar S, Özkan Ş, ve ark.: Serpiginöz koroidopatide ve akut posterior multifokal pigment epitelyopatide "Indocyanine Green " Anjiografi. Retvit 1995; 3: 376-383
- Demir T, Yılmaz T, Kükner A. Ş: Serpiginöz koroidopatili bir olgu. MN Oftalmol 1999; 6:180-182.
- Akbatur H.H.Serpinjinöz Koroidopati. In: Behçet Hastalığı Endoftalmiler ve Üveitler, Ed: Akbatur H. H, Şengün A. Atlas Kitapçılık Tic. Ltdç Şti, Ankara, 2002, Bölüm 24, Sayfa 297-302.
- Laatikainen L, Tarkkanen A: Failure of cyclosporine-A in serpiginous choroiditis. J Ocul Ther Surg 1984; 3:280-282
- Steinmetz RL, Fitzke FW, Bird AC: Treatment of cystoid macular edema with acetazolamide in a patient with serpiginous choroidopathy. Retina 1991; 11:412-415
- Araujo AAQ, Wells AP, Dick AD, et al.: Early treatment with cyclosporin in serpiginous choroidopathy maintains remission and good visual outcome. Br J Ophthalmol 2000; 84:979-982