

# Wyburn-Mason Sendromu (Olgu Sunumu)

Defne KALAYCI<sup>1</sup>, İpek ZIRAMAN<sup>2</sup>, Hikmet Hasıripi<sup>1</sup>

## ÖZET

Bir yıldır vücudunun sol yarısında güçsüzlük yakınmasıyla hastanemize başvuran ve yapılan inceleme sonucu pial, retinal, orbital arterio-venöz malformasyonlar (AVM) saptanarak Wyburn-Mason sendromu tanısı konan bir olgu anlatılmaktadır.

**ANAHTAR KELİMELEER** : Arterio-venöz malformasyon, rasemöz hemanjiom, Wyburn-Mason sendromu.

## SUMMARY

A patient complaining of loss of strength in his left extremities for a year was found to have pial, retinal and orbital arteriovenous malformations through systemic and ocular evaluation. The case who was diagnosed as Wyburn-Mason syndrome is described herein. **Ret-vit 2001; Özel Sayı : 29 - 31.**

**KEY WORDS** : Arteriovenous malformations, racemous hemangioma, Wyburn-Mason syndrome.

## GİRİŞ

Wyburn-Mason sendromunda, retinada rasemöz hemanjiom olarak da adlandırılan AVMLa birlikte sistemik arteriovenöz kommunikasyonlar bulunur. İlk kez 1943 yılında tanımlanmıştır<sup>1</sup>. Retinal damarlar optik sinir dokusunun yerini alacak derecede genişlemiş olabilir. Görme damarsal malformasyonun optik sinir dokusu obliterasyonu derecesine ve komplikasyonlara neden olup olmamasına göre normal ya da çok azalmış olabilir. Retinal AVMLara ek olarak santral sinir sistemi, yüz ve/veya ciltte de damarsal anomaliler bu-

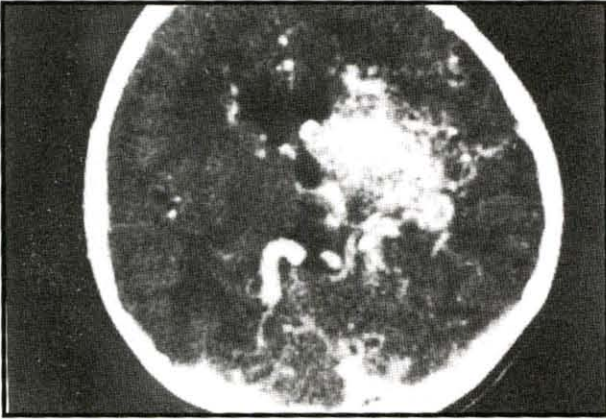
lunabilir. Fasiyal AVMLar çene, maksilla, nazofarenks, bukkal mukoza veya damakta yerleşimli olabilir. Bu yazıda retinal, orbital ve pial AVMLarı olan Wyburn-Mason sendromlu bir olgu anlatılmaktadır.

## OLGU


On altı yaşındaki erkek hasta bir yıldır vücudunun sol yarısında güçsüzlük nedeniyle beyin cerrahisi kliniğine yatırıldı. Hastanın nörolojik muayenesinde duruş ve yürüyüşünün sola deviye olduğu, sol üst ve alt ekstremitelere güçsüzlük olduğu saptandı. Refleksleri normaldi. Hastada duyu kusuru, patolojik refleks saptanmadı. Serebellar testleri normaldi. Fundus değerlendirmesinde sağda

1. Dr., Ankara Numune Eğitim ve Araştırma Hastanesi 3. Göz Kliniği
2. Dr., Ankara Numune Eğitim ve Araştırma Hastanesi Radyoloji Kliniği

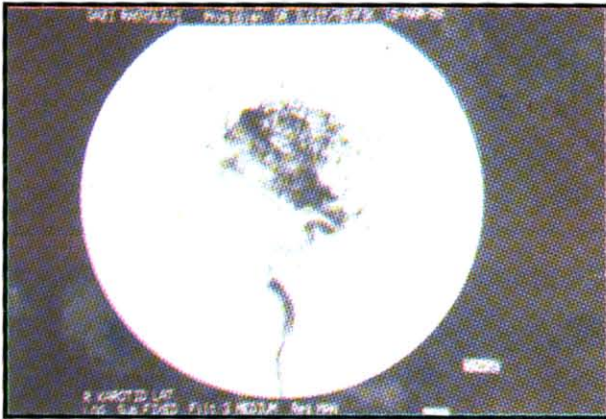optik diskten çıkan damarların anormal genişlemiş olduğu görüldü. Hastanın bilgisayarlı beyin tomografisinde (BBT) bilateral frontal ve sağ temporoparietal lokalizasyonda AVM ile uyumlu görünüm vardı (Resim 1). Orbital tomografide ise her iki orbitada üst ve iç duvara komşu vasküler yapılara ait görünüm saptandı. Hastaya yapılan serebral anjiyografide sağ orta serebral arter ve oftalmik arterden kaynaklanan AVM görüldü (Resim 2). Bu aşamada oftalmoloji konsültasyonu istenen hastanın oftalmolojik değerlendirmesinde: Görmeler sağda 9/10, solda 10/10 düzeyinde idi. Renkli görme bilateral normaldi. Pupillalar izokorik, direkt-indirekt ışık refleksi normaldi.



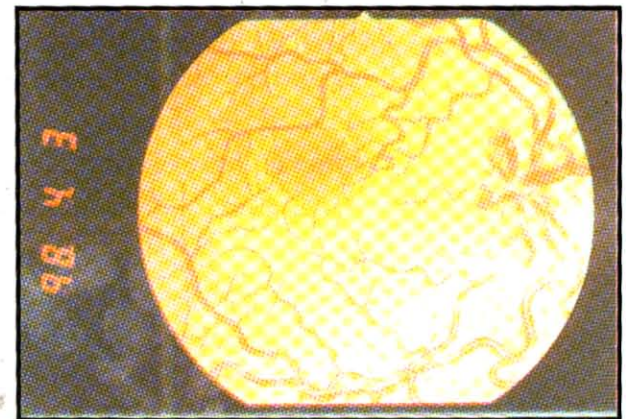
Resim 1.



Resim 3.



Resim 2.



Resim 4.

Afferent pupiller defekt yoktu. Görme alanı incelemesinde sol yarıda homonim hemianopsi ile uyumlu defekt ve bilateral kör noktada genişleme saptandı (Resim 3). Sağ üst kapakta ptozis mevcuttu, damarsal yapılar palpe ediliyordu. Ön segment muayenesi bilateral doğaldı. Sağ göz fundus muayenesinde papilladan çıkan damarlar ileri derecede genişlemiş ve tortuositeleri artmıştı (Resim 4). Anormal dallanmalar gösteriyor ve arteriol-ven ayırımı yapılamıyordu. Vasküler anomali optik diskin yerini almış, optik disk izlenmiyordu. Retinada patoloji görülmedi. Sol göz fundus muayenesinde optik sinir şüpheli ödemli, retina ve damarlar normal görünümünde

idi. Hastanın fundus flöreseanli anjiografisinde damarlardan ve optik diskten sızıntı görülmedi. Renkli doppler ultrasonografide venlerde arterializasyon saptandı (Resim 5).

Görme alanı muayenesinde homonim hemianopsi yanında kör noktada bilateral genişleme olması AVMNun görme yollarında bası ile birlikte kafa içi basınç artışı ve başlangıç papil ödem bulgularına neden olduğu düşünüldü. Beyin cerrahisi kliniğince vasküler malformasyonun çok geniş boyutlu olduğundan tedavi için elverişli olmadığı düşünüldü ve difenilhidantoin önerilerek taburcu edildi. Hasta bu aşamada kliniğimizde de tedavisiz izleme alındı.

## TARTIŞMA

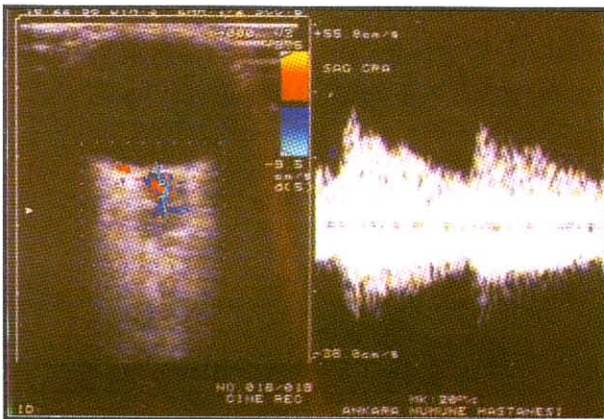
Wyburn-Mason sendromunda santral retinal ven tıkanıklığı, retinal hemoraji, makroanevrizmal damar anomalileri, vitreus hemorajisi, neovasküler glokom, makula deliği gibi oftalmolojik komplikasyonlar nadir olarak

bildirilmiştir<sup>2</sup>. Oküler komplikasyonlar olduğu durumlarda komplikasyonlara yönelik tedavi girişimleri uygulanabilir.

Santral sinir sistemi komplikasyonlarının morbiditesi ve mortalitesi yüksektir. Epilepsi, subaraknoid hemoraji ya da kitle etkisine bağlı santral sinir sistemi komplikasyonları görülebilir. Bur olguda santral sinir sistemi komplikasyonlarından basıya bağlı görme alanı defekti ve ekstremitelerde kuvvet kaybı gelişmişti.

Fasiyal AVMLardan çene, maksilla, damak veya bukkal mukozadaki vasküler anomalilerin rekürren epistaksis, diş çekimi sonucu hemoraji gibi komplikasyonlar bildirilmiştir<sup>3</sup>.

Özellikle göz dışı komplikasyonlarının morbiditesi yüksek olduğundan retinada AVM saptanan hastaların Wyburn-Mason sendromu açısından sistemik olarak değerlendirilmeleri, elverişli olguların tedavi edilebilmesi veya komplikasyonlara yönelik önlem alınması açısından önem taşımaktadır.



Resim 5.

## KAYNAKLAR

1. Wyburn-Mason R. Arteriovenous aneurysms of the midbrain, retina, facial naevi and mental changes. Brain 1943; 66:163-203.
2. Brown GC. Congenital retinal arteriovenous malformations (Racemous hemangiomas). In Guyer DR, Yannuzzi LA, Chang S, Shields JA, Green WR: Retina-Vitreous-Macula. WB Saunders Company, 1999, vol 2 P:1172-73.
3. Yasuhara T, Ikeda T, Koizumi K, Sawa H, Kinoshita S. Multiple cranial arteriovenous malformations in a child with eventual blindness in the affected eye. Am J Ophthalmol 1999; 127:99-100.