

# Proliferatif Vitreoretinopatili Psödo-fakik Retina Dekolmanında PPV-Silikon Yağı Uygulaması

## PPV-Silicone Oil Treatment in Pseudophakic Retinal Detachment with Proliferative Vitreoretinopathy

Yavuz BARDAK<sup>1</sup>, Osman ÇEKİÇ<sup>2</sup>, U. Şahin TİĞ<sup>2</sup>

### ÖZ

**Amaç:** Psödo-fakik retina dekomani (RD)'nda pars plana vitrektomi (PPV), silikon yağı (SY) uygulamalarının etkinlik ve güvenilirliğini değerlendirmek.

**Gereç ve Yöntem:** Mart 2001-Aralık 2004 tarihleri arasında psödo-fakik RD, proliferatif vitreoretinopati (PVR) tanısı sebebiyle primer olarak PPV-SY uygulanan 38 olgunun 38 gözü (22 erkek, 16 kadın, ortalama yaş, 58), geriye dönük olarak değerlendirildi.

**Bulgular:** Olgulardan 21 (%55)'inde lens ekstraksiyonunu takip eden 1 yıl içinde, 12 (%31)'inde 2 yıl içinde, 5 (%13)'inde 2 yıldan daha uzun sürede RD geliştiği belirlendi. Olguların 24 (%63)'ü fakoemülsifikasyon, 14 (%37)'ü PEKKE ameliyatlı idi. İki (%5) olguda son 6 ay içinde YAG-laser kapsülötomisi yapıldığı belirlendi. Beş (%13) olguda oküler travma öyküsü vardı. Üç (%8) olguda delik veya yırtık bulunamadı, 22 (%58) olguda tek delik, 13 (%34) olguda birden fazla delik mevcuttu. Olgular ortalama 19 ay takip edildi. 26 olgudan ortalama 7 ay sonra SY çıkartıldı. Dört (%11) olgu nüks retina dekolmanı-PVR tanısı ile 2. kez opere edildi. Son kontrollerde; 36 (%95) olguda retina yatışık idi, 2 (%5) olgu 2. kez operasyonu kabul etmedi. Görme keskinliği 30 (%79) olguda arttı, 6 (%16) olguda değişmedi. İki(%5) olguda göziçi basıncı halen ilaçla kontrol altında tutulmaktadır.

**Sonuçlar:** PVR'li psödo-fakik RD'nda PPV-SY uygulaması etkin ve güvenilir bir yöntemdir.

**Anahtar Kelimeler:** Psödo-fakik Retina Dekolmanı, silikon yağı.

### ABSTRACT

**Purpose:** To evaluate effectiveness and safety of PPV-silicone oil treatment in pseudophakic retinal detachment (RD) with proliferative vitreoretinopathy.

**Materials and Methods:** PPV-Silicone oil treatment in pseudophakic RD with proliferative vitreoretinopathy was applied to 38 eyes of 38 patients (22 males, 16 females, mean age: 58 years) between March 2001-December 2004. The results were evaluated retrospectively.

**Results:** RD had developed in 21 (55%) eyes within 1 year, in 12 (31%) eyes within 2 years following the lens extraction. RD had developed in 5(13%) eyes more than 2 years after the lens extraction. Lens extraction had been performed as phacoemulsification in 24 (63%) eyes and as PEKKE in 14(37%) eyes. Two patients had YAG-laser posterior capsulotomy within the last 6 months. Five (13%) patients had history of ocular trauma. In 3 (8%) eyes retinal holes or tears were not found. There was one retinal tear or hole in 22 (58%) eyes, in 13 (34%) eyes there were more than one retinal tear or hole. Mean follow up after PPV-Silicone oil treatment was 19 months. Silicone-oil was taken out from 26 eyes after a mean of 7 months. Four eyes with redetachment-PVR had the second operation. In the last controls; in 36 eyes retinas were attached and 2 patients did not accept the second operation. Visual acuity was increased in 30 (79%) eyes, not changed in 6 (16%) eyes. Two eyes had normal intraocular pressure with medical treatment.

**Conclusion:** PPV-Silicone oil treatment in pseudophakic RD with proliferative vitreoretinopathy is effective and safe.

**Key Words:** Pseudophakic Retinal Detachment, silicone oil.

Ret-Vit 2006;14:115-118

Geliş Tarihi : 25/07/2005

Kabul Tarihi : 01/11/2005

Received : July 25, 2005

Accepted: November 01, 2005

\* Bu çalışma, 39. TOD Ulusal Kongresinde Kısmen Sunulmuştur, (17-21 Eylül 2005, Beldibi, Antalya)

1- Süleyman Demirel Üniv. Tıp Fakültesi Göz Hastalıkları A.D., Isparta, Prof. Dr.,  
2- Süleyman Demirel Üniv. Tıp Fakültesi Göz Hastalıkları A.D., Isparta, Yrd.Doç. Dr.,

1- M.D. Professor, Süleyman Demirel University School of Medicine Department of Ophthalmology Isparta / TURKEY  
BARDAK Y., yavuzbardak@hotmail.com  
2- M.D. Associate Professor, Professor, Süleyman Demirel University School of Medicine Department of Ophthalmology Isparta / TURKEY  
ÇEKİÇ O., ocekic@hotmail.com  
TİĞ UŞ., ufuk\_tig@mynet.com

**Correspondence:** M.D. Professor Yavuz BARDAK  
Süleyman Demirel University School of Medicine Department of Ophthalmology  
Isparta / TURKEY

## GİRİŞ

Retina dekolmanı (RD) katarakt ameliyatının en ciddi komplikasyonlarından biridir. Psödo fakik RD insidansı lens ekstraksiyonunu takiben birinci yıl içinde %0.6 ile %1.7 arasında değişen oranlarda çeşitli çalışmalarda bildirilmiştir.<sup>1-3</sup> Lens ekstraksiyonunun RD riskini 10 yıl içinde katarakt ameliyatı olmayanlara göre 5.5 kat artırdığı saptanmıştır.<sup>4</sup> RD olgularının yaklaşık %40'nın psödo fakik olduğu bilinmektedir.<sup>5</sup>

Son yıllarda hızla yaygınlaşan fakoemulsifikasyonla lens ekstraksiyonu tekniğinin öğrenilme sürecinde rölatif olarak daha sık komplikasyon gelişmektedir. Ayrıca lens ekstraksiyonunun eskiye nazaran daha yaygın ve daha erken yaşlarda yapılıyor olması psödo fakik RD'lı olgu sayısını artırmaktadır.

Bu çalışmadaki amacımız; proliferatif vitreoretinopati (PVR) olan psödo fakik RD olgularında pars plana vitrektomi (PPV), silikon yağı (SY) uygulamalarımızın etkinlik ve güvenilirliğini değerlendirmektir.

## GEREÇ VE YÖNTEM

Mart 2001-Aralık 2004 tarihleri arasında Süleyman Demirel Üniversitesi Tıp Fakültesi Göz Hastalıkları Anabilim Dalı Retina biriminde psödo fakik RD, PVR tanısı ile primer olarak PPV-SY uygulanan 38 olgunun 38 gözünü (22 erkek, 16 kadın, ortalama yaş: 58), retrospektif olarak değerlendirildi.

Olgular; preoperatif dönemde biomikroskop, üç aylık kontak lens, indirek oftalmoskop ile değerlendirildi. Görme keskinlikleri (Snellen) ve göziçi basınçları (GİB) (aplanasyon) ölçüldü. Kornea bulanıklığı, yetersiz pupil dilatasyonu, arka kapsül kesafeti, vitreus opasiteleri ve hemorajilerin varlığında B mod ultrasonografi ile RD tanısı kondu. Preoperative ve intraoperative değerlendirmelerde gözlerin tümünde PVR evre C2 ve daha ileri düzeyde PVR mevcuttu. Olgulara lokal anestezi altında, klasik üç yollu PPV ile girişimde bulunuldu. Kontak veya non kontak (AVI-SDI, BIOM-SDI) geniş açı görüntüleme sistemi kullanıldı. Arka sineşi, kapsül kesafeti olan olgularda korvitrektomi öncesi; gerekli temizlik yapılarak yeterli görüntüleme ve pupil açıklığı oluşturuldu. Gerekli olgularda iris ekartörleri kullanıldı.

Korvitrektomi sonrasında arka vitre dekolmanı gelişmemiş olgularda cerrahi olarak aktif aspirasyon ile arka vitre dekolmanı oluşturuldu. Skleral depresyon eş-

liğinde periferik vitreus dikkatlice temizlendi. Retinada sabit katlantı oluşturan preretinal membran ve bantlar tüm kadrantlarda dikkatlice içten dışa doğru temizlenmeye çalışıldı. Delik ve yırtıkların kenarındaki traksiyonlar tamamen rahatlatıldı. Gerekliğinde retina stabilizasyonunu veya 'Schlieren' etkisi ile bulunamayan delikleri saptamak amacı ile sıvı perflorokarbon kullanıldı. Delik ve yırtıkların etrafında endolaser veya transskleral kriyo ile korioretinal yapışıklıklar oluşturuldu. Periferik retina gerekli yerlere, alt yarıya daha çok olmak üzere, endolaser uygulandı.

Hava-sıvı değişimi sonrasında, hava-SY değişimi veya sıvı perflorokarbon-SY değişimi yapılarak silikon ile internal tamponat sağlandı. SY çoğunlukla 1000 veya 1300 cts kullanıldı. Nüks olgularda 5000 cts'lik SY tercih edildi.

Ameliyat sonrası; delik, yırtık üstte gelecek şekilde baş pozisyonu verildi. Ameliyat sonrası kontrollerde gerekli olgularda laser takviyesi yapıldı.

Bu çalışmaya dahil edilen olguların hiçbirinde skleral çökertme yapılmadı. Olgularda kullanılan göziçi merceği tipi (PMMA, akrilik) opere eden cerrah veya dosya bilgilerinden öğrenildi. Olguların diğer gözleri kontrol edilerek, gerektiğinde profilaktik argon laser uygulandı. SY transpupiler limbal yolla geri alındı.

## BULGULAR

Çalışmaya dahil edilen 38 olgunun 34'ü diğer merkezlerde daha önce katarakt ameliyatı olup, RD ön tanısı ile kliniğimize refere edilen olgulardı. Dört olgunun ise kliniğimizde fakoemulsifikasyon ile katarakt cerrahisi geçirdiği saptandı.

Olgulardan 7 (%18)'inde son 1 hafta içinde, 9 (%24)'ünde 2 hafta içinde, 22 (%58)'inde 1 ay veya daha uzun süredir görme kaybı geliştiği belirlendi (Grafik 1).

Olgulardan 21(%55)'inde lens ekstraksiyonunu takip eden 1 yıl içinde, 12 (%31)'inde 2 yıl içinde, 5 (%13)'inde 2 yıldan daha uzun sürede RD geliştiği belirlendi.

Olguların 24 (%63)'ü fakoemulsifikasyon, 14 (%37)'ü PEKKE ameliyatı olmuştu. İki(%5) olguda son 6 ay içinde YAG-Laser kapsülotomi yapıldığı belirlendi. Beş (%13) olguda katarakt ameliyatı sonrasında geçirilen oküler travma öyküsü vardı.

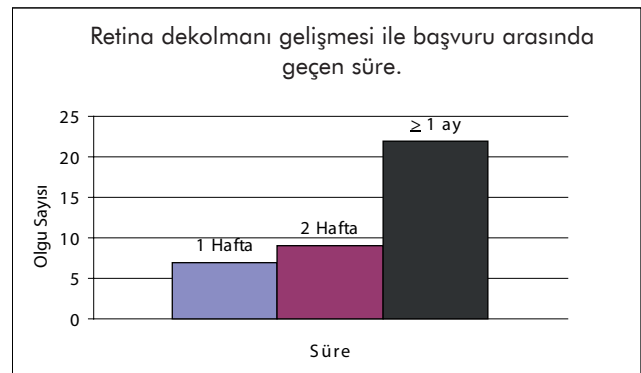
GK	Preoperatif Olgu Sayısı (n=38)	Postoperatif Olgu Sayısı (n=38)
PPEH	21	2
1MPS-5MPS	12	8
0.1	5	12
0.2-0.5	0	11
> 0.5	0	5

**Tablo 1:** Olguların preoperatif ve postoperatif son kontroldeki görme keskinlikleri.

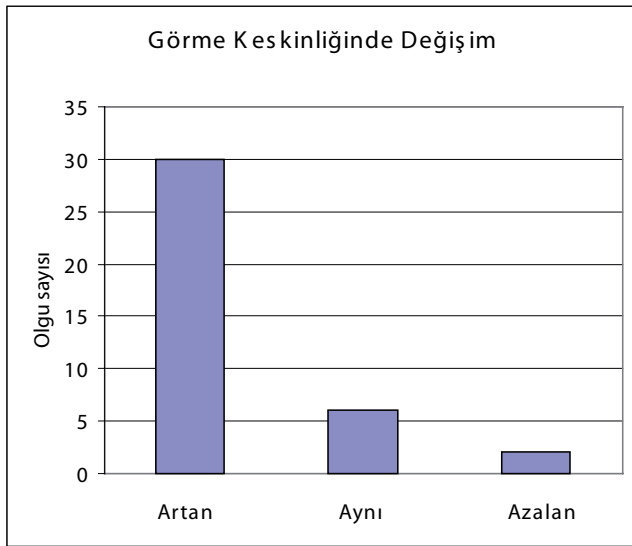
GK:Görme Keskinliği.

PPEH: Persepsiyon, projeksiyon, el hareketleri.

MPS: Metreden parmak sayar.



**Grafik 1**



Grafik 2

Olgulardan 27 (%71)'sinde katarakt cerrahisi esnasında arka kapsül bütünlüğünün bozulduğu saptandı. Olguların 17'sinde PPMA arka kamara lensi, 3'ünde PMMA ön kamara lensi, 18 olguda katlanabilir akrilik göziçi merceği mevcuttu. Olguların hiç birinde silikon göziçi merceği kullanılmamıştı.

Preoperative ve intraoperative değerlendirmelerde gözlerin tümünde PVR evre C2 ve daha ileri düzeyde PVR mevcuttu .

Preoperatif ve intraopeartif değerlendirmelerde; 3 (%8) olguda delik bulunamadı, 22(%58) olguda tek delik, 13(%34) olguda birden fazla delik mevcuttu.

Olgular ortalama 19±8 ay takip edildi. Yirmialtı (%68) olgudan ortalama 7±3 ay sonra SY çıkartıldı. SY çıkartılan 4 (%10) olgu nüks retina dekolmanı-PVR tanısı ile 2. kez opere edildi. Son kontrollerde; 36 (%95) olguda retina yatışık idi, 2 (%5) olgu 2. kez operasyonu kabul etmedi.

Preoperatif ve postoperatif; son kontrol görme keskinliği Tablo-1'de bildirilmiştir. Görme keskinliği 30(%79) olguda arttı, 6 (%16) olguda değişmedi, 2 (%5) olguda azaldı (Grafik 2).

Olguların ortalama göziçi basınçları preopertif 16 mmHg, postoperatif 18 mmHg olarak saptanmıştır. Postoperatif son kontrollerde; tüm olgularda GİB normal sınırlarda bulundu. İki (%5) olguda GİB ilaçla kontrol altında tutulmakta olup bu olgularda SY çıkartılmasına rağmen tedaviye devam ediliyor.

Olguların hiç birinde SY'na bağlı korneal komplikasyon, endoftalmi görülmedi. Bu çalışmadaki olguların hiçbirinde, çalışmaya dahil edilen ve diğer gözünde daha önce RD'ı gelişmemişti. Olguların çalışmaya dahil edilen gözlerinin katarakt ameliyatı öncesi refraktif durumları hakkında yeterli bilgi elde edilemedi.

## TARTIŞMA

Katarakt cerrahisini takiben RD gelişme riski, çeşitli çalışmalarda değişik kriterlerden dolayı, değişik oranlarda bildirilmektedir. İntrakapsüler lens ekstraksiyonundan

sonra %2<sup>6-8</sup>, ekstrakapsüler lens ekstraksiyonundan sonra %1, fakoemulsifikasyondan sonra %1'den daha az olduğu rapor edilmiştir.<sup>9</sup> Bizim çalışmamızda da diğer gözünden RD ameliyatı geçiren olgunun olmaması bu serideki olgulardaki en önemli risk faktörünün geçirilen katarakt ameliyatı olduğunu vurgulamaktadır.

RD'nı artıran risk faktörleri; yüksek miyopi, diğer gözde RD gelişmiş olması, lens ekstraksiyonu esnasında arka kapsülün açılması olarak bildirilmiştir.<sup>9</sup> Preoperatif ve intraoperatif RD gelişme riskini artıracak herhangi bilinen bir risk faktörü olmasa bile, RD insidansı %1dir<sup>1</sup>. Katarakt cerrahisi sonrasında RD gelişme riski komplikasyonlu geçen cerrahilerde daha fazla olmaktadır. Desai yaptığı çalışmada katarakt cerrahisi sonrasında ilk bir yılda RD gelişiminin %94'ünün geçirilen cerrahi ile ilgili olduğunu, ilk 4 yıl içinde ise %77 oranında ilişkili olduğu, 4 yıldan sonra RD gelişiminin cerrahi gecirmeyenlerle aynı risk oranına indiğini bildirmiştir.<sup>10</sup> Bizim serimizde; olgulardan 27 (%71)'sinde katarakt cerrahisi esnasında arka kapsül bütünlüğünün bozulduğu saptandı. Bu bulgu komplikasyonlu katarakt cerrahisinin RD gelişme açısından çok önemli bir risk faktörü olduğunu göstermektedir.

Nd:YAG laser arka kapsülotomi uygulaması sonrasında mevcut RD gelişme riski yaklaşık 4 kat artmaktadır.<sup>1-11</sup> Bizim çalışmamızda da 2 (%5) olguya son 6 ay içerisinde Nd:YAG laser arka kapsülotomi uygulandığı saptandı.

Önemli risk faktörlerinden biri de RD öyküsüdür, bu çalışmadaki tüm olguların çalışmaya dahil edilen ve edilmeden gözlerinde daha önce geçirilmiş RD yoktu.

Psödo fakik RD'nın genellikle; vitreus tabanın arka kenarında, değişik kadrantlarda, birden fazla olabilen yırtık veya delik şeklinde gelişebilen RD'ları olduğu bildirilmektedir.<sup>9</sup> Bizim çalışmamızda; preoperatif ve intraoperatif değerlendirmelerde; 3 (%8) olguda delik bulunamadı, 22 (%58) olguda tek delik, 13 (%34) olguda birden fazla delik mevcuttu. Literatürde psödo fakik RD olgularında görüntüleme problemi nedeni ile yırtık veya deliklerin bulunamama oranları %4.8-75 gibi geniş bir aralıkta bildirilmiştir.<sup>9</sup>

Psödo fakik ve afakik RD'da vitreus kaybı, koroid dekolmanı, inflamasyon gibi nedenlerden dolayı PVR gelişme riski %5 ile %20 arasında değişen oranlarda bildirilmiştir.<sup>12</sup> Bizim çalışmamızda da olguların tümünde, PVR evre C2 ve daha ileri düzeyde PVR mevcuttu. Psödo fakik RD'ı tedavisinde; primer vitreoretinal cerrahi uygulaması özellikle proliferatif vitreoretinopati evre C2 ve daha ileri olgularda tavsiye edilmektedir.<sup>12-13</sup> Bizde çalışmamızdaki tüm olgulara primer PPV uyguladık.

Bu çalışmaya dahil edilen olguların hiçbirinde skleral çökertme yapılmadı. Tüm olgulara primer vitrektomi uygulandı. Komplikasyonlu cerrahiden arta kalan korteks bakıyelerinin, vitreus opasiterinin, hemorajilerin temizlenmesi; indirek oftalmoskopi ve üç aynalı kontak lens ile görülemeyen küçük deliklerin bile 'Schlieren' belirtisi ile bulunabilmesi; primer PPV uygulamasının avantajları olması nedeni ile bu çalışmada tercih edilmiştir. Komplikasyonlu cerrahi sonrası arka sineşiler yeterli pupil dilatasyonuna engel olabilir buda ancak vitrektomi ile

giderilebilir. Genellikle limbusa uzanan vitreus bandlarının temizlenebilmesi bu çalışmadaki olgulara vitrektomi yapılması için diğer sebeplerdi.

Bu çalışmaya dahil edilen olgularda internal tamponat olarak SY kullanılmıştır. SY'nin gazlardan daha uzun süre tamponat yapması, SY'ında olguların daha çabuk görme rahatlığına kavuşmaları ve gerektiğinde erken dönemde laser takviyesi yapılabilmesi önemli avantajlardır. Baş pozisyonuna çok fazla uyum göstermeme riski bulunan olgularda SY gazlardan daha etkindir. Olguların postoperatif kontrollere gelmeme riskine karşın SY'ın gazlardan daha emniyetlidir. SY kullanımında; sıvı perflorokarbon SY değişimi esnasında arka flebde kayma riski gaz tamponatlardan daha azdır. SY'nın en büyük dezavantajı geri alma işlemidir, fakat psödo fakik olgularda SY'ın transpupiler limbal yolla alınmasının göreceli olarak daha kolay ve az riskli olması bu problemi büyük oranda ortadan kaldırır.<sup>14</sup> Belirtilen bu sebeplerden dolayı bu çalışmada internal tamponat olarak SY kullanılmıştır.

Psödo fakik RD'larında başarı oranı primer vitrektomi ile skleral çökertmeden daha yüksek olarak bulunmuştur.<sup>12</sup> Speicher ve arkadaşları 78 PRD'lı olguda skleral çökertme yapmadan primer PPV ile anatomik başarı oranı tek girişimde %93.6, takip eden cerrahilerde ise %96.2 olarak bildirilmiştir.<sup>15</sup> Bizim çalışmamızda; SY çıkartılan 4 (%10) olgu nüks retina dekolmanı-PVR tanısı ile 2. kez opere edildi, 2 (%5) olgu 2. kez operasyonu kabul etmedi, 36 (%95) olguda retina yatışık idi.

Fonksiyonel olarak ise makulanın dekole olduğu olguların %80'inde 20/40'dan daha iyi görme, makulanın dekole olmadığı olguların %88'inde 20/30'dan daha iyi görme bildirilmiştir.<sup>15</sup> Çalışmamızın retrospektif olması nedeni ile; operasyon öncesinde makulanın dekole olup olmadığı konusunda, tüm olgular için tam olarak bilgi elde edilememiştir. Bizim çalışmamızda; görme keskinliği 30 (%79) olguda arttı, 6 (%16) olguda değişmedi, 2 (%5) olguda azaldı, 16 olguda >0.2 görme keskinliği saptandı. Bizim çalışmamızda olguların tedavi için rölatif olarak geç başvurmalarının buna neden olabileceğini düşünüyoruz. Başvuru esnasında; olgulardan 7 (%18)'sinde 1 hafta içinde, 9 (%24)'unda 2 hafta içinde, 22 (%58)'sinde 1 ay veya daha uzun süredir görme kaybı mevcuttu.

Postoperatif dönemde internal tamponata bağlı kronik glokom riski SY'ında %30, Gazlarda %5 olarak bildirmiştir.<sup>12</sup> Öztürk ve arkadaşları katarakt ameliyatlardan sonra gelişen retina dekolmanlarında primer vitrektomi uygulaması yapılan 29 olguluk çalışmalarında 20 (%68.9) olguda GİB artışı bildirmiştir.<sup>16</sup> Bizim çalışmamızda 2 (%5) olguda GİB'ında artma saptandı ve bu olgularda da topikal tedavi ile GİB kontrol altına alındı.

Çalışmamız sonucunda PVR'li psödo fakik RD'nda PPV, SY uygulaması etkin ve güvenilir bir yöntem olduğu saptanmıştır.

## KAYNAKLAR

1. Coonan P, Fung WE, Webster RGJr, et al.: The incidence of retinal detachment following extracapsular cataract extraction. A ten-year study. *Ophthalmology*. 1985;92:1096-1101.
2. Kraff MC and sanders DR.: Incidence of retinal detachment following posterior chamber intraocular lens surgery. *J Cataract Refract Surg*. 1990;16:477-480.
3. Smith PW, Stark WJ, Maunmenee AE, et al.: Retinal detachment after extracapsular cataract extraction with posterior chamber intraocular lens. *Ophthalmology*. 1987;94:495-504.
4. Rowe JA, Erie JC, Baratz KH, et al.: Retinal detachment in Olmsted County, Minnesota, 1976 through 1995. *Ophthalmology*. 1999;106:154-159.
5. Haimann MH, Burton TC and Brown CK.: Epidemiology of retinal detachment. *Arch Ophthalmol*. 1982;100:289-292.
6. Francois J and Verbraeken H.: Complications in 1,000 consecutive intracapsular cataract extractions. *Ophthalmologica*. 1980;180:121-128.
7. Galin MA, Poole TA and Obstbaum SA.: Retinal detachment in Pseudophakia. *Am J Ophthalmol*. 1979;88:49-51.
8. Javitt JC, Vitale S, Canner JK, et al.: National outcomes of cataract extraction, I. Retinal detachment after inpatient surgery. *Ophthalmology* 1991;98:895-902.
9. Lois N, Wong D.: Pseudophakic retinal detachment. *Survey of Ophthalmol*. 2003;48:467-487.
10. Desai P.: Cataract surgery and retinal detachment: cause and effect?. *Br J Ophthalmol*. 1996;80:683-684.
11. Javitt JC, Tielsch JM, Canner JK, et al.: National outcomes of cataract extraction. Increased risk of retinal complications associated with Nd:YAG laser capsulotomy. The Cataract Patient Outcomes Research Team. *Ophthalmology*. 1992;99:1487-1497.
12. Özmert E.: Komplike retina dekolmanları ve cerrahisi. Bölüm:5 Türk Oftalmoloji Yayınları No:3 Vitreoretinal cerrahi. Edit: Özçetin H. Scala Yayıncılık. 2005.s:89-121.
13. Hasanreisioğlu B.: Proliferatif vitreoretinopati. Bölüm:6 Türk Oftalmoloji Yayınları No:3 Vitreoretinal cerrahi. Edit: Özçetin H. Scala Yayıncılık. 2005.s:123-138.
14. Bardak YK, Kaya A.: Kombine fakoemülsifikasyon ve silikon yağı boşaltılması. *T. Off. Gaz*. 2003;33:756-760.
15. Speicher MA, Fu AD, Martin JP, et al.: Primary vitrectomy alone for repair of retinal detachments following cataract surgery. *Retina*. 2000;20:459-464.
16. Öztürk M, Hoca S, Hacibekiroğlu A, ve ark.: Katarakt ameliyatlarından sonra gelişen retina dekolmanlarında primer vitrektomi uygulaması. *Ret-Vit*. 2003;11:61-66.