

Konjenital Retinal Makrodamar

Congenital Retinal MacrovesSEL

Pınar KUTUCU¹, Dilek GÜVEN², Özge GÜNGÖR¹, Hikmet HASİRİPİ³

ÖZ

Konjenital retinal makrodamar, anormal bir retinal damarın makulayı çaprazlamasını tanımlayan nadir görülen bir durumdur. Anormal damarın foveadan geçmesi, foveolar kist oluşumu ya da hemoraji görmenin azalmasına neden olur. Bu makalede foveoladan geçen anormal retinal damar nedeniyle görmesi azalan bir olgu sunulmaktadır.

Anahtar Kelimeler: konjenital retinal makrodamar, makula.

ABSTRACT

Congenital retinal macrovesSEL is a rare condition in which anomalous retinal vessels cross the macula. Visual impairment can result if the anomalous vessels pass across the foveola, if foveolar cysts form, or if hemorrhage occurs. In this report the case has visual impairment due to anomalous retinal vessel that crossed the foveola is presented.

Key Words: Congenital retinal macrovesSEL, macula.

Ret-Vit 2006;14:225-227

GİRİŞ

Makulada aberan retinal bir damarın varlığı ilk kez 1869'da Mauthner tarafından tanımlanmıştır.¹ Anormal konjenital retinal damarların varlığı daha sonraları birkaç yazar tarafından da bildirilmiştir.^{1-2, 4-7} Yüzde onbeş ile yirmi oranında bulunabilen silioretinal arter dışında retinanın iç katlarının arteriyel dolaşımı santral retinal arter tarafından sağlanır.³ Optik diskten ayrıldıktan sonra bu arterin her kadrana ayrılan dalları ikiye bölünür ve bu sekiz arter periferik fundusa doğru uzanır. Retinal damarların dağılımı ve seyri her insanda hatta aynı kişinin diğer gözünde farklı olabilir. Bir retinal arterin üçlü dallanması, retinanın iki benzer damarının çaprazlaşması veya bir retinal damarın anormal seyri görülebilen retinal damar anomalilerindedir.⁴

Bu makalede inferior temporal retinal venin bir dalının makuler bölgedeki anormal seyri nedeniyle görmesi azalan bir olgu sunulmaktadır.

Geliş Tarihi : 31/08/2005

Kabul Tarihi : 14/10/2005

Received : August 31, 2005

Accepted: October 14, 2005

- 1- Ankara Numune Eğt. Araş. Hast. 3. Göz Kliniği, Ankara, Asist. Dr.
- 2- Ankara Numune Eğt. Araş. Hast. 3. Göz Kliniği, Ankara, Uzm. Dr.
- 3- Ankara Numune Eğt. Araş. Hast. 3. Göz Kliniği Şefi, Ankara, Dr.

- 1- M.D. Ankara Numune Training and Research Hospital 3rd Eye Clinic
Ankara / TURKEY
KUTUCU P., pkutucu@yahoo.com
GÜNGÖR Ö., ophozge@yahoo.com
- 2- M.D. Ankara Numune Training and Research Hospital 3rd Eye Clinic
Ankara / TURKEY
GÜVEN D., dkguven@hotmail.com
- 3- M.D. Ankara Numune Training and Research Hospital 3rd Eye Clinic Director
Ankara / TURKEY
HASİRİPİ H., hhasiripi@isikgoz.com.tr

Correspondence: M.D. Pınar KUTUCU
Ankara Numune Training and Research Hospital 3rd Eye Clinic Ankara / TURKEY

OLGU SUNUMU

Otuz bir yaşında kadın hasta kliniğimize sol gözündeki görme azlığı şikayeti ile başvurdu. Bu şikayetin uzun yıllardır mevcut olduğu öğrenildi. Düzeltilmiş görme keskinliği sağda tam, solda 5/10 seviyesindeydi. (-2.50 dpt ile). Bilateral olarak ön segment ve pupilla muayenesi doğaldı. Göz içi basınçları aplanasyon tonometresi ile sağda 14mmHg, solda 12 mmHg idi.. Sağda arka segment muayenesi doğaldı (Resim 1). Solda inferior temporal venin bir dalının makulaya doğru uzandığı ve horizontal rapheyi çaprazladığı izlendi

Hemoraji, eksuda, ödem veya foveolar kist oluşumu izlenmedi. Humprey 10-2 treshold görme alanı tetkikinde bu göz normal göz ile karşılaştırıldığında absolu skotom izlenmedi, ancak sağlam diğer gözün verileri ile kıyaslandığında eşik değerlerinde farklılık vardı. (sağlam gözün MD değeri:-2.82, PSD değeri:1.66 idi). Fundus flöresein anjiografide (FA) bu damarda erken venöz dolulum izlendi, permeabilite değişikliği veya sızıntı mevcut değildi. (Resim 3). Bir yıllık tedavisiz takibi sonunda olgunun görme keskinliğinde ve muayene bulgularında değişiklik izlenmedi.

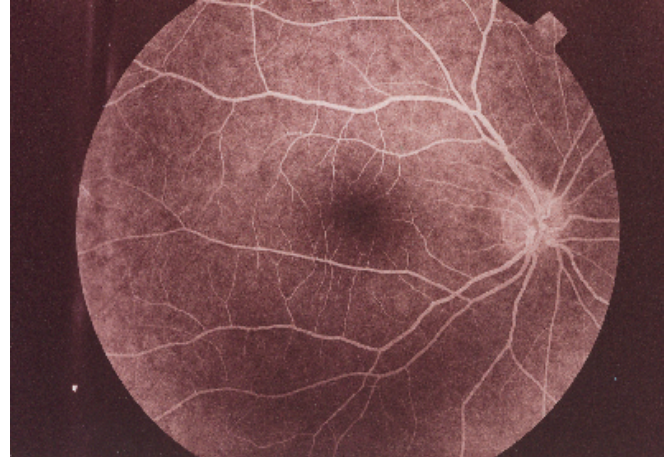
TARTIŞMA

Konjenital retinal makrodamar bir arter, bir ven veya birlikte seyreden bir ven ve arterden oluşabilir. Olguların çoğunda anormal retinal damar bir vendir ve bir gözde bulunur.

Bazı olgularda bu büyük damar foveal avasküler zonu etkiler. Nadir olgularda hemoraji, foveolar kist oluşumu veya bu damarın foveoladan geçmesi nedeniyle görme azalır.¹

Biz olgumuzun klinik muayenesinde hemoraji, ödem, eksuda veya kist oluşumu saptamadık. Bu bulgular fundus flöresein anjiografi ile de doğrulandı. Görme alanı tetkikinde bu göz normal göz ile karşılaştırıldığında eşik değerlerinde değişiklik izlendi.

Sign ve Guthoff anormal retinal arter basıncının makulopapiller sinir lifi demetine etkisiyle bu bölgede kalıcı bir skotom oluşabileceğini bildirmişlerdir.⁵ Skotom tespit

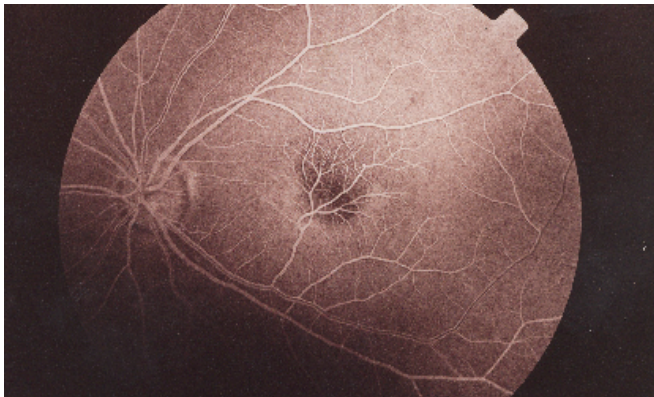


Resim 1: Sağ gözde normal retinal damar örgüsü izleniyor.

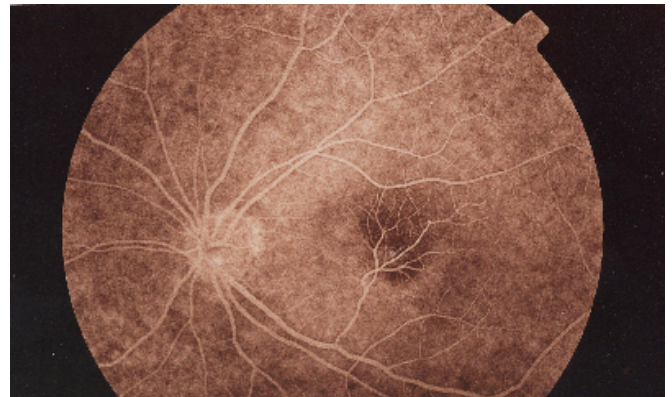
edilmeyen olgumuzda foveoladan geçen damarın etkisiyle görme azalmıştı.

Archer ve ark. konjenital arteriovenöz bağlantıları vasküler durumun ciddiyetine göre 3 gruba ayırmışlardır.² Bu sınıflamaya göre grup 1'deki hastalardaki anormal arteriovenöz bağlantı retinanın bir bölgesinde lokalizedir ve bu genellikle makuler bölgeyi etkiler. Arteriovenöz bağlantının yerini FA olmaksızın lokalize etmek mümkün değildir. FA'da bu damarlar bütünüyle dolar ve nadiren sızıntı gösterir. Bu nedenle bu grup hastalarda görme nadiren etkilenir. Brown ve arkadaşları foveal kist, hemoraji veya anormal retinal damarın foveadan geçtiği olgularda görmenin azaldığını bildirmişlerdir.¹ Bizim olgumuz bu sınıflamaya göre 1. grupta yer almaktaydı.

Konjenital retinal makrodamarların oluşumunda anormal vasküler gelişim teorisi kabul görmektedir. 1969'da Ashton vasküler gelişimi ve bunun anormal konjenital retinal makrodamar oluşumu ile ilişkisini tanımlamıştır.^{1,2} Onbeş ve 16. gestasyon haftasında optik disk üzerinde hyaloid arterin yanında mezodermal mezenşimal hücreler görülür. Bu hücreler daha sonra vasküler sistemi oluşturur ve hyaloid sistemin embriyonik kan desteğinin yerini alır. Mezenşimal hücreler retinanın sinir lifi tabakasına doğru ilerler, endotel hücreleri olarak



Resim 2a: Fundus flöresein anjiografisinin erken venöz fazında inferior temporal venin bir dalının makulaya uzandığı ve horizontal rapheyi çaprazladığı görülüyor. Fovea üst temporalindeki görüntü de küçük lup olarak değerlendirildi.



Resim 2b: Aynı gözün geç dönem fundus flöresein anjiografisinde retinal makrodamardan sızıntı ya da boyanma olmadığı izlenmektedir.

farklılaşır ve kapillerleri oluşturmak için kanalize olarak kordları oluşturur. Başlangıçta arter ve venler ayrılamazken, farklılaşma ile birlikte arterler, venler ve kapillerler oluşur.⁸

Migrasyon, kordların oluşumu ve farklılaşma sürecinde bir arterin diğerlerinden daha büyük olarak oluşması veya anormal bir retinal pozisyonda olması mümkündür. Ancak bu oluşumun tam oluş zamanı veya tetikleyici mekanizmalar bilinmemektedir.

Her iki cinsi de etkileyen retinal makrodamarlar bazen konjunktiva ve ağzı etkileyen benzer vasküler anomaliler ile ilişkilidir.⁹ Retinal makrodamarların, retinal venöz tıkanıklığa bağlı edinsel venöz kollateral kanallardan ayrılması gereklidir. Ayırıcı tanıda genişlemiş izole retina damarlarının izlenebildiği retinanın kapiller hemangiomu, retinoblastom, koroidin malign melanomu, retinal ven dal tıkanıklığı düşünülebilir.¹ Bu durumların ayırıcı tanısı tümörün, vasküler kılıflanmanın veya venöz tıkanıklığın varlığı göz önüne alınarak yapılabilir.

Tanı konan olguların görme keskinliğinin, görme alanının moniterizasyonu ve oftalmoskopi ve fundus fotoğrafları ile hastanın takibi ileride gelişebilecek bir dekompanseasyonun tanısı ve fotokoagülasyon ile tedavisi açısından önemlidir.

KAYNAKLAR

1. Chronister CL, Nyman NN, Meccariello AF.: Congenital retinal macrovessel. *Optom Vis Sci.* 1991;68,9:747-749.
2. Archer DB, Deutman A, Ernest JT, et al.: Arteriovenous communications of the retina. *Am J Ophthalmol.* 1973;75:224-241.
3. American Academy of Ophthalmology 2003-2004. Section 2: Retinal Vascular Diseases. pp:135.
4. Awan KJ.: Arterial Vascular Anomalies of the Retina. *Arch Ophthalmol.* 1977;95:1197-1202.
5. Singh G, Guthoff R.: Anomalous macular vessel and associated acquired paracentral scotoma. *Am J Ophthalmol.* 1983;96: 808-810.
6. Berinstein DM, Trese MT.: Anomalous foveal vascular pattern in a case of incontinentia pigmenti. *Retina.* 1999;19:564-566.
7. Leys A, Gilbert HD, Sompel WV.: Familial spastic paraplegia and maculopathy with juxtafoveal retinal telangiectasis and subretinal neovascularization. *Retina.* 2000;20:184-189.
8. American Academy of Ophthalmology 1999-2000. Section 2. Ocular Development. Pp:156-157.
9. Gass JDM.: *Stereoscopic Atlas of Macular Diseases, diagnosis and treatment.* 4. baskı, St.Louis 1997, 440-442.