

# Santral Retinal Ven Tıkanıklıklarında Pars Plana Vitrektomi, İnternal Limitan Membran Soyulması ve Radyal Optik Nörotomi

## Pars Plana Vitrectomy, Internal Limiting Membrane Peeling and Radial Optic Neurotomy in Central Retinal Vein Occlusions

Mehmet ÇAKIR<sup>1</sup>, Tunç OVALI<sup>2</sup>, Canan Aslı UTİNE<sup>3</sup>

### ÖZ

**Amaç:** Santral retinal ven tıkanıklığı (SRVT) gelişen olgularda internal optik dekompresyon amacıyla yapılan vitrektomi, iç limitan membran (İLM) soyulması ve radyal optik nörotominin (RON) etkinliğini değerlendirmek.

**Gereç ve Yöntem:** Santral retinal ven tıkanıklığı gelişen, görme seviyesi 0.1 Snellen sırası ve altında olan ve en az 1 ay bekleme süresi olan 7 hastanın 7 gözüne pars plana vitrektomi (PPV), iç limitan membran soyulması ve radyal optik nörotomi (RON) uygulandı. Hiçbir hastaya fotokoagülasyon yapılmadı. RON sonuçlarını değerlendirmek için cerrahi öncesi ve sonrası oftalmolojik muayene, renkli fundus fotoğrafları ve flöresean anjiyografileri çekildi.

**Bulgular:** SRVT gelişimi ile cerrahi arası süre ortalama  $19.29 \pm 23.21$  (4-60) hafta; postoperatif takip süresi ortalama  $21.57 \pm 6.92$  (12-30) aydı. Tedavi öncesi ortalama görme keskinliği  $0.03 \pm 0.35$  (0.01-0.1) iken, postoperatif son kontrolde görme keskinliği  $0.05 \pm 0.38$  (0.01-0.1) idi ( $p=0.421$ ). Fundus flöresean anjiyografisinde (FFA) radyal optik nörotomi uygulanan 7 olguların tümünde postoperatif damar dilatasyonu ve kıvrımlarında belirgin azalma saptandı. Fakat iskemik alanlarda ve makula ödeminde belirgin değişiklik olmadı. Üç olguda (%43) korioretinal anastomoz saptandı. Komplikasyon olarak bir olguda postoperatif nazal arter dal oklüzyonu gelişti. Bir olguda ise epiretinal membran ve RON yerinde gliosis gelişti. Hiçbir olguda cerrahi sonrası rubeosis iridis ve neovasküler glom saptanmadı.

**Sonuç:** SRVT olgularında PPV ve RON, anjiyografik olarak erken dönemde damar dilatasyonu ve kıvrımlarında belirgin düzelleme sağlamakta, fakat iskemide belirgin değişiklik yapmamaktadır. SRVT'de RON endikasyonu ve uygun tedavi zamanlamasını belirlemek için çok merkezli, randomize ve kontrollü çalışmalar gerekmektedir.

**Anahtar Kelimeler:** Santral retinal ven tıkanıklığı, radyal optik nörotomi.

### ABSTRACT

**Purpose:** To evaluate the efficiency of vitrectomy, internal limiting membrane (ILM) peeling and radial optic neurotomy (RON) performed for internal optic decompression, in cases with central retinal vein occlusion (CRVO).

**Materials and Methods:** Pars plana vitrectomy (PPV), ILM peeling and RON were performed in 7 eyes of 7 cases with CRVO, whose visual acuities were 0.1 or less in Snellen lines and who had preoperative period of at least 1 month. Photocoagulation was not done in any of the patients. In order to evaluate the outcomes of RON; full ophthalmological examination, colored fundus photography and fluorescein angiographies were done preoperatively and postoperatively.

**Results:** The mean period between CRVO development and surgery was  $19.29 \pm 23.21$  weeks (range:4-60); the mean postoperative follow-up period was  $21.57 \pm 6.92$  months (range:12-30). The mean visual acuity was  $0.03 \pm 0.35$  (0.01-0.1) preoperatively,  $0.05 \pm 0.38$  (0.01-0.1) postoperatively at the last follow-up ( $p=0.421$ ). Fundus fluorescein angiography (FFA) revealed significant decrease in vascular dilatation and tortuosity in all 7 cases postoperatively. However, there were no significant changes in ischemic areas and macular edema. Chorioretinal anastomosis was detected in 3 of the 7 cases (43%). Postoperatively, 1 case had nasal artery branch occlusion and 1 case had epiretinal membrane formation and gliosis in RON site. None of the cases had postoperative rubeosis iridis or neovascular glaucoma.

**Conclusion:** In CRVO cases, PPV and RON results in significant improvement in angiographic vascular dilatation and tortuosity in early postoperative period, but it is not associated with any significant change in ischemia. For CRVO management, multi-centered randomised and controlled studies are needed, in order to define RON indication and appropriate treatment timing.

**Key Words:** Central retinal vein occlusion, radial optic neurotomy.

Ret-Vit 2006;14:257-262

Geliş Tarihi : 30/01/2006

Kabul Tarihi : 01/08/2006

Received : January 30, 2006

Accepted: August 01, 2006

1- Prof. Dr. N Reşat Belger Beyoğlu Göz Eğt. ve Araşt. Hastanesi, İstanbul, Uzm. Dr.  
2- İstanbul Üniversitesi İstanbul Tıp Fakültesi, İstanbul, Prof. Dr.  
3- Özel Türkiye Gazetesi Hastanesi, İstanbul, Uzm. Dr.

1- M.D., Beyoğlu Eye Education and Research Hospital, İstanbul/TURKEY  
ÇAKIR M., drmcakir@hotmail.com  
2- M.D. Professor, İstanbul University Medical Faculty Department of Ophthalmology İstanbul/TURKEY  
OVALI T., tuncovali@superonline.com  
3- M.D. Türkiye Hospital Department of Ophthalmology İstanbul/TURKEY  
UTİNE C.A., cananutine@gmail.com  
**Correspondence:** M.D., Mehmet ÇAKIR  
İhlas Marmara Evleri 1. Kısım C-4 Blok D:5 B. Çekmece İstanbul/TURKEY

## GİRİŞ

Santral retina ven tıkanıklığı (SRVT), diyabetik retinopatiden sonra ikinci en sık körlük sebebi olup, 60 yaş üzerinde ve erkeklerde daha sık görülmektedir.<sup>1-6</sup>

SRVT fundusta yaygın intraretinal hemoraji, venöz dilatasyon ve kıvrım artışı ile kolayca teşhis edilir. Maküla ödemi, belirgin intraretinal kanama ve retina iskemisi ile-ri görme kaybına sebep olabilir. SRVT hastalarının %50-70'inde sistemik hipertansiyon, kardiyovasküler hastalık ve diabetes mellitus bulunur.<sup>7</sup> Green ve ark.<sup>4</sup> SRVT'li 29 gözde lamina kribroza seviyesinde tromboz olduğunu histopatolojik olarak göstermişlerdir. Hayreh<sup>8</sup> ise yaptığı çalışmalarda trombusun çoğunun lamina kribroza gerisinde olduğunu söylemektedir.

SRVT çalışma gurubunun verilerine göre başlan-gıç görme keskinliği 20/200'ün altında olan hastaların %80'inde sonuç görmeleri bu seviyenin altında kalmak-tadır.<sup>2</sup> Ayrıca iskemik tip SRVT hastalarında %45-80 iris neovaskülarizasyonu geliştiği gösterilmiştir.<sup>9</sup>

Opremcak ve ark.<sup>12</sup> SRVT tedavisinde yeni bir yön-tem olarak radyal optik nörotomi (RON) bildirmiş ve bu yöntemle internal yolla optik sinir dekompresyonu uy-gulanarak, hemoraji, ödem ve iskeminin azalabileceğini söylemiştir.

Bu çalışmanın amacı SRVT gelişen olgularda inter-nal optik dekompresyon amacıyla yapılan vitrektomi, iç

limitan membran (İLM) soyulması ve radyal optik nöroto-minin etkinliğini değerlendirmektir.

## GEREÇ VE YÖNTEM

Çalışmaya SRVT nedeniyle pars plana vitrektomi (PPV), İLM soyulması ve RON yapılan 7 hastanın 7 gözü alındı. Hastalar nonrandomize olarak seçildi ve görme keskinliği 0.1 Snellen sırası ve altında olan hastalar ça-lışmaya alındı. Tedaviden önce SRVT süresi ortalama 19.29±23.214-60 haftaydı. Tedaviden önce Snellen eşeli ile düzeltilmiş görme keskinliği (DGK), tam oftalmo-lojik muayene, afferent pupil defekti, flöresein anjiogra-fisi (FA) ve renkli fundus fotoğrafı çekildi.

FA'da 10 disk çapı ve daha büyük alanda retinal nonperfüze alanı olan hastalar iskemik SRVT olarak kabul edildi. Buna göre olguların 5'i iskemik, 2'si no-niskemik kabul edildi. Hiçbir hastada tedavi öncesi iris neovaskülarizasyonu ve FA'da papilla ve retina neovas-külarizasyonu yoktu ve cerrahi öncesi lazer fotokoagu-lasyon uygulanmadı.

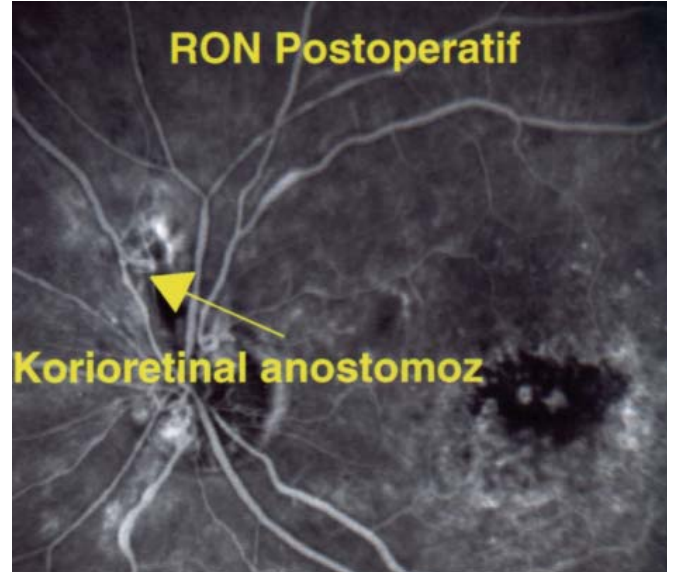
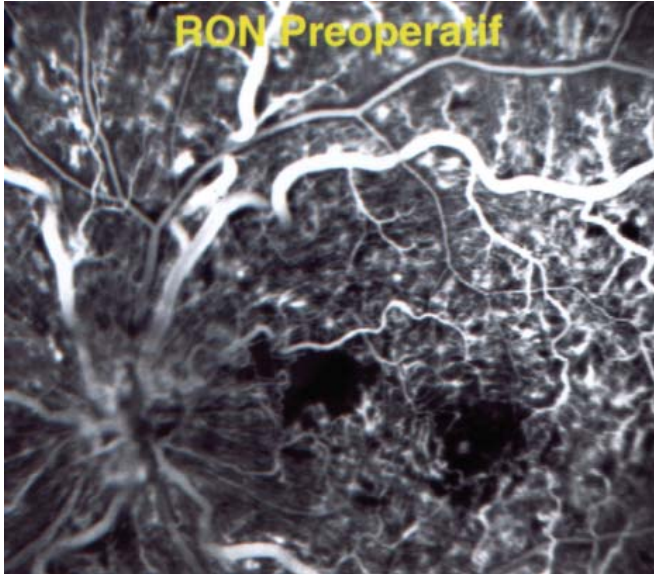
### Cerrahi teknik

Standart 3 girişli 20 gauge pars plana vitrektomi (PPV) uygulandı ve aktif aspirasyonla arka kortikal vit-reus soyuldu. Tüm hastalarda ekstrasellüler sıvının iç re-tinal tabakadan vitreusa geçişini kolaylaştırarak maküla ödemi azalmasına yardımcı olmak için İLM soyuldu.

Hasta No	Yaş/ Cins	OD/OS, SRVT cinsi	Preop. Süre (ay)	Kollateral	Görme Keskinliği			Takip Süresi (ay)	Komplikasyon
					Preop.	3.ay	Son kontrol		
1	53/E	OD İskemik	2 ay	Yok	1 MPS	4 MPS	0,05	12	ERM
2	65/K	OS Nonisk.	14 ay	Var	1 MPS	0,05	0,05	30	0
3	60/E	OS İskemik	10 ay	Yok	0,05	1 MPS	1 MPS	24	RON yerinde subretinal fibrosis, maküla ödemi
4	69/K	OD İskemik	1 ay	Yok	1 MPS	3 MPS	0,1	22	0
5	66/E	OD Nonisk.	1,5 ay	Var	0,1	0,3	0,05	23	Nüks SRVT, yurtdışında opere
6	65/E	OD İskemik	1 ay	Var	EH	1 MPS	2 MPS	26	VİH
7	40/K	OD İskemik	1 ay	Yok	0,05	1,5 MPS	1,5 MPS	12	Nazal arter tık. Maküla deliği

E: Erkek, K: Kadın, OD/OS: Sağ / Sol, Nonisk.: Noniskemik, Preop.: Preoperatif  
MPS: Metreden parmak sayma, ERM: Epiretinal membran, VİH: Vitre içi hemoraji

**Tablo:** Olgularımızın preoperatif ve postoperatif bulguları.



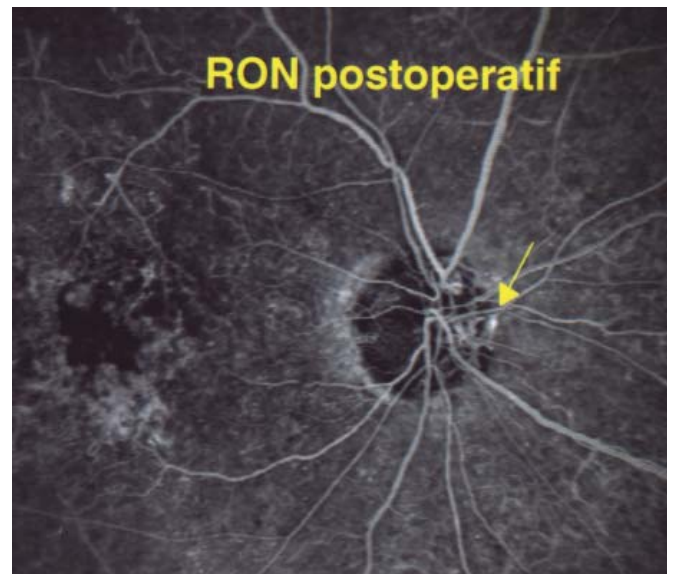
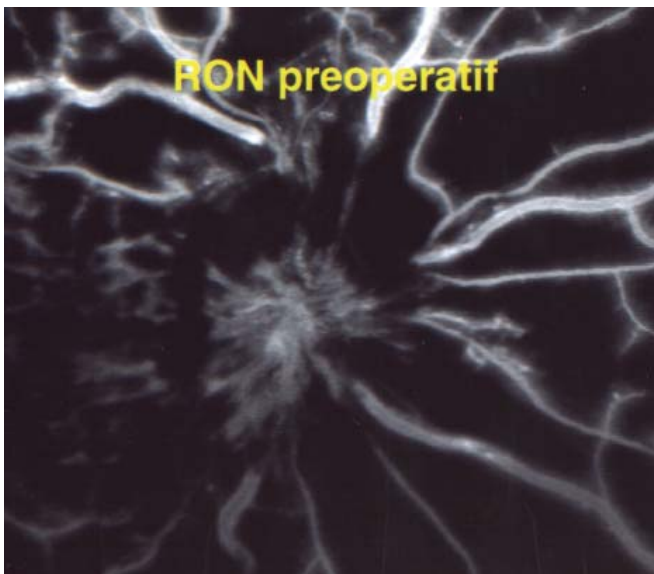
**Resim 1:** İki numaralı olgumuzun preoperatif ve postoperatif 1 yılda FA görüntüleri. Postoperatif korioretinal anastomoz gözlenmektedir.

İLM soyulması boyanmadan uygulandı. Nörotomi için bir kenarı küntr mikrovitreoretinal (MVR) bıçak kullanıldı. RON cerrahisi Opremcak'ın tarif ettiği şekilde yapıldı.<sup>12</sup> Cerrahi öncesi optik sinir başı muayenesine ve FA tetkikine göre nörotomi bölgesi olarak, büyük arter ve venlerden uzak, retinal hemoraji nedeniyle anatomik yapının maskelenmediği bölge seçildi. Nörotominin amacı kribriform laminada gevsemeyi sağlamaktır. MVR bıçağı ile papillanın nazal kenarından, lamina kribroza ve komşu sklera dokusunu kesecek şekilde girildi. Kesi derinliği 2 mm'deki bıçağın işaretli kısmına kadardı. Kanama olmaması için bu sırada infüzyon sıvısının yüksekliği artırıldı. Nörotomi 5 hastada 1 kadrandan, 2 hastada 2 kadrandan uygulandı. Minör hemoraji olan iki olguda gaz tamponadı olarak %20 SF<sub>6</sub> kullanıldı. Diğer olgular sıvı-hava değişimi yapılarak hava ile kapatıldı. Hiçbir hastada endolazer fotokoagülasyon uygulanmadı.

Postoperatif dönemde birinci gün ve birinci hafta rutin muayeneleri, 1., 3., 6. ay ve son muayenelerinde FA ve fundus fotoğrafları çekildi.

#### SONUÇLAR

Olguların yaşları 40 ile 69 arasında olup ortalama  $59.71 \pm 10.13$  idi. Dört hasta erkek ve 3 hasta kadındı. Beş hastada sistemik hipertansiyon, 1 hastada diabetes mellitus vardı. Tedavi öncesi ortalama görme keskinliği  $0.03 \pm 0.35$  (0.01-0.1) iken, postoperatif son kontrolde görme keskinliği  $0.05 \pm 0.38$  (0.01-0.1) idi. Aradaki fark istatistiksel olarak anlamsızdı ( $p=0.421$ ). Postoperatif takip süresi ortalama  $21.57 \pm 6.92$  (12-30) aydı. Hastaların preoperatif ve postoperatif bulguları Tablo 1'de görülmektedir.



**Resim 2:** Altı numaralı olgumuzun preoperatif ve postoperatif 3 yılda FA görüntüleri. Korioretinal anastomoz ve makula atrofi ve pigmenter değişimler izlenmektedir.

Nörotomi yapılırken 2 hastada minör kanama oldu ve bu kanama şişe yüksekliği artırılarak kontrol edildi ve gaz tamponadı kullanıldı.

RON hastalarının tümünde FA'da erken dönemde damar kıvrımlarında belirgin düzelme ve hemorajilerde rezolüsyon gözlemlendi. Görme keskinliği 3. ay sonunda 5 hastada artarken 2 hastada azalma görülmüştür. Görme artışı olan 5 olgunun 4'ünde son kontrolde görme artışı devam ederken bir olguda (olgu 5) SRVT nüksüne bağlı görme tekrar azalmıştır. Son kontrolde, preoperatif döneme göre 4 olguda (%57.14) görme artışı saptanmıştır. Görme keskinliğinde azalma olan bir hastada (olgu 3), azalma nedeni olarak epiretinal membran (ERM) ve RON yerinde gliosis gelişmesine bağlandı. Bu hastaya ERM soyulması için vitrektomi reoperasyonu uygulandı ancak görme artışı elde edilemedi.

Hastalarda cerrahi sonrası makula ödeminde oftalmoskopik düzelme olmakla birlikte, anjiyografik olarak makula ödeminde düzelme görülmedi. Üç hastada (%43) korioretinal anastomoz gelişti. Hiçbir hastada retinal iskemide bir değişiklik olmadı. Hastaların hiçbirinde iriste neovaskülarizasyon gelişmedi. Bir hastada (olgu 6) 24 ay sonunda diskte yeni damar oluşumu gelişti ve bu olguya panretinal fotokoagülasyon uygulandı.

Görme azalması olan ikinci olguda (olgu 7) postoperatif erken dönemde üst nazal arter trasesinde yaygın sinir lifi ödemi gelişmesi sonucu üst nazal arter trombozu geçirdiği gözlemlendi.

İki hastanın (olgu 2 ve olgu 6), preoperatif ve postoperatif FA görüntüleri Şekil 1a,b ve 2a,b'de görülmektedir.

## TARTIŞMA

SRVT 60 yaş üzerinde sık rastlanan ve körlüğe sebep olabilen retina damar hastalığıdır.<sup>3-6</sup> Bizim hastalarımızda ortalama yaş  $59.71 \pm 10.13$  idi. Sistemik hipertansiyon, kardiyovasküler hastalık, hiperkolesteremi ve glokom bu hastalarda sık rastlanır. Bizim hastalarımızın 5'inde sistemik hipertansiyon vardı.

SRVT'li hastalarda görme seviyesini artırmak için etkili bir tedavi bulunmamaktadır. Panretinal fotokoagülasyon tedavisi, iris neovaskülarizasyonunu ve neovasküler glokom gelişmesini azaltabilir.<sup>2</sup> Makulaya grid lazer fotokoagülasyonu, SRVT hastalarında maküler ödem miktarını azalttığı, fakat görme seviyesine etkili olmadığı gösterilmiştir.<sup>8-10</sup> Yüksek intensiteli lazer fotokoagülasyon yoluyla korioretinal anastomoz oluşturulması üçte bir hastada teknik olarak başarılı bulunmuş ve klinik olarak düzelme bildirilmiştir.<sup>9-11</sup> Fakat bu yöntemde yüksek oranda ciddi komplikasyonlar gözlenmiştir.

Bu hastalığın patogenezi iyi anlaşılmış değildir. Enükle edilmiş SRVT'li gözlerde lamina kribroza seviyesinde trombus gösterilmiştir.<sup>4</sup> Hayreh<sup>8</sup> ise yaptığı çalışmalarda SRVT'de trombusun yerinin lamina kribrozanın gerisinde olduğunu bildirmiştir. Horio da<sup>13</sup> RON sonucunda retina kan akımında daha fazla azalma oluşabileceği ve kori-

yoretinal anastomozlardaki kan akışının yeterli olmaya-  
bileceğini belirtmiştir.

Santral Retinal Ven Oklüzyon Çalışması 714 SRVT olgusunda doğal seyri gösteren çok merkezli bir çalışmadır. Bu çalışmada, başlangıç görme keskinliği ve retinanın perfüzyon durumu, sonuç görmeyi etkilemektedir. Bu olgularda, görme keskinliği 20/200'ün altında olan grupta, sonuç görmeye %80 oranda aynı yada daha kötü bulunmuştur.<sup>2</sup>

SRVT'li hastalarda görme seviyesini artırmak için etkin bir tedavi yoktur. Panretinal lazer fotokoagülasyon, neovasküler komplikasyonları azaltabilir.<sup>2</sup> Grid lazer fotokoagülasyon ise makula ödeminin klinik olarak azaltmakla beraber, görme artışı üzerinde etkisi bulunmamıştır.<sup>10</sup> Lazer ile yapılan korioretinal anastomoz üçte bir hastada teknik olarak başarılı olmasına rağmen, koroidal neovaskülarizasyon, vitreus hemorajisi ve traksiyonel retina dekolmanı gibi ciddi komplikasyonlar bildirilmiştir.<sup>11</sup> İskemik SRVT olgularında cerrahi korioretinal anastomoz, bazı hastalarda bir miktar fayda sağladığı bildirilmiştir.<sup>14</sup> Eksternal yolla optik sinir kılıfı dekompresyonu sonuçları değişken bulunmuştur.<sup>15-16</sup>

Arka vitreus dekolmanı gelişmesi, retina ve optik sinir neovaskülarizasyonu gelişmesinde koruyucu etkisi olabilir. SRVT hastalarında vitreomaküler yapışıklıklar, persistan makula ödeminde yol açabilir.<sup>17</sup> Tachi<sup>18</sup> santral retina ven dal tıkanıklığı olan 29 gözde ve SRVT olan 14 gözde vitrektomiden sonra makula ödeminde azalma ve görmeye artma bildirmiştir. Sekiryu<sup>19</sup> ise SRVT için vitrektomi yapılmış 5 gözde optik koherens tomografi (OKT) ile makula ödeminin azaldığını göstermiştir.

Opremcak<sup>12</sup> retina arter, ven ve sinirlerinin 3000 mikronluk optik sinirden geçerken yaklaşık 1500 mikronluk optik sinir başından göze girdiğini ve optik sinir başında bir kompartıman sendromu olduğunu söylemiştir. Optik sinir başı anatomisinin SRVT patogenezi için rol oynayabileceği hipotezine dayanarak 11 olguda vitrektomi ile birlikte optik sinirin nazal kadranına RON uygulamıştır. SRVT olgularında RON uygulandıktan sonra retinanın hızla yeniden perfüze olduğunu, retina içi kanama ve makula ödeminin hızla gerilediğini bildirmiştir. SRVT olgularında bir kenarı keskin ve bir kenarı künt lanset bıçağı ile optik sinir başında lamina kribroza seviyesinde delik açıldığı gösterilmiştir.<sup>20</sup> RON'da, Spaide CRVO bıçağı (DORC, Hollanda) üzerindeki işaret 2mm'ye yerleştirilmiştir. Ancak, Wrede<sup>21</sup>, 19 banka gözünde yaptığı deneysel çalışmada 1.45mm kesi derinliğinin yeterli olduğunu bildirmiştir.

Williamson<sup>22</sup>, 7 hastanın 8 gözüne iskemik SRVT tanısıyla vitrektomi, intraoküler gaz injeksiyonu ve hafif panretinal fotokoagülasyon uygulamıştır. Bu hastaların 4 üne ilave RON uygulamıştır. Bu olgularda neovasküler glokom riskini azalttığını söylemiştir. RON ilave edilen hastalarda santral görme iyileşme şansının daha fazla olduğunu fakat görme alanı kaybına sebep olabileceğini söylemiştir. Doğal seyirde iskemik SRVT'de %45-85 iris neovaskülarizasyonu oluşmaktadır. Bizim çalışmamızda ise, hiçbir hastada iris neovaskülarizasyonu ve neovaskü-

ler glokom gelişmemiştir. Bu bulgularda SRVT tedavisinde vitrektomi ve RON'un neovasküler komplikasyonları azalttığı bulgusunu desteklemektedir. Opremcak, 110 olguluk serisinde neovasküler glokom ve iris neovaskularizasyonu oranını %6 olarak bildirmiştir.

Karaçorlu ve ark.<sup>23</sup>, 6 olguya ağır SRVT nedeniyle RON tedavisi uygulamıştır ve bu hastaların tedavi öncesi ve sonrası OKT ile santral retina kalınlıklarını ölçmüştür. Ortalama 6.6 ay takip süresinde, 2 olguda (%33.3) görme keskinliğinde artış saptamış ve makula kalınlıkları tedavi öncesinde 560 mikrondan tedavi sonrası 281 mikrona indiğini göstermiştir. Zambarakji<sup>24</sup>, 10 hastada RON uygulamış ve OKT'de fovea kalınlığı ve makula hacminde azalma ile birlikte görme keskinliğinde artış bildirmiş; fakat 6 hastada (%60) OKT'de makula ödeminin sebat ettiğini göstermiştir.

Opremcak, Amerikan Akademi Oftalmoloji kongresinde (2002) 110 olguda RON sonucunu bildirmiştir. 110 hastanın %92'sinde anatomik düzelme tespit etmiştir. Preoperatif dönemde tüm olgularda görme keskinliği 20/200 ün altında iken, tedavi sonucunda %63 olguda görme artmış, %30 olguda stabil kalmış, %7 olguda kötüleşmiştir. Daha sonra yayınlanan 117 olguluk serisinde Opremcak<sup>25</sup> %95 anatomik iyileşme ve %71 görme iyileşmesi bildirmiştir. Kaderli,<sup>26</sup> 12 göze RON uygulamış ve 9.3 ay sonunda ortalama 5.1 sıra görme artışı bildirmiştir. Kistoid makula ödeminin ve dejenerasyonun, görme artışını kısıtlayan en önemli faktör olduğunu bildirmiştir. Bizim çalışmamızda ortalama 21.57±6.92 ay takip süresi sonunda 4 gözde (%57.14) görme 1 sıra ve daha fazla artmıştır, 3 gözde (%42.86) azalmıştır. Nagpal<sup>27</sup> 24 RON olgusunda %83 oranında görme keskinliği artışı (ortalama 3 sıra) tesbit etmiş; ve RON uygulanması ile elde edilen görmenin, doğal seyre göre daha iyi olduğunu belirtmiştir.

Weizer ve ark.<sup>28</sup>, 4 SRVT, 1 hemisantral ven tıkanıklığı olgusuna RON yapmış; ortalama 4,5 ay takip sonucunda 4 hastada (%80) görme artışı, 1 hastada (%20) görme azalması bildirmiş; 1 hastada komplikasyon olarak koriovitreal neovaskularizasyon ve 1 hastada da iris neovaskularizasyonu tesbit etmiştir. Her 2 olgunun da panretinal fotokoagülasyonla düzeldiğini bildirmiştir. Bizim 1 olgumuza postoperatif 24. ay sonunda, disk neovaskularizasyonu gelişmesi sonucu panretinal fotokoagülasyon uygulandı. Aras ise<sup>29</sup>, 6 iskemik tip SRVT olgusuna RON uygulamış ve anlamlı görme artışı tesbit etmemiştir. İki gözde retina dekolmanı, 2 gözde vitreus içi hemoraji ve 1 gözde neovasküler glokom komplikasyonu bildirmiştir. Takaya<sup>30</sup>, SRVTde RON uygulamasının arteriel kanama riski taşıdığını belirtmiş ve sıvı perflorokarbon infüzyonunun RON bölgesinden kanamayı durdurmada yararlı olabileceğini savunmuşlardır.

Optosilyer şant damarları, SRVT'li hastaların az bir kısmında gelişmektedir ve iyi prognoz göstergesidir.<sup>31</sup> Friedmann<sup>32</sup>, RON yapılmış 2 olguda optosilyer venöz anastomoz olduğunu göstermiştir. Optosilyer venöz anastomozlar SRVTnin doğal gelişiminin bir parçası olabileceği; RON'un anastomoz gelişimi artırabileceğini

ve bazı olgularda RON'un etkisini güçlendirebileceğini söylemiştir. Garcia-Arumi<sup>33</sup>, 14 hastalık serisinde %42 koryoretinal anastomoz bildirmiştir. Nomoto<sup>34</sup>, RON yapılan 15 hastayı indosiyenin yeşili vidoanjiyografi ile değerlendirmiştir. Bu hastaların 7sinde (%46.7) koryoretinal anastomoz oluşumu ve retina dolaşımı hızlandığını göstermiştir. Bizim olgularımızda da, 3 olguda (%42.9) RON yerinde koryoretinal anastomoz gelişti ve bu 3 olgunun 2'sinde görme keskinliğinde artış vardı, 1 olguda ise 3. ayda görme artmasına rağmen 2. yılda SRVT nüksü sonucunda görme tekrar azalmıştır. Bizim bulgularımıza göre, optosilyer şant damarı gelişimi, RON sonucunda artabilir ve RON yapılan olgularda iyi prognoz göstergesi olabilir.

Czajka ve ark.<sup>35</sup>, deneysel olarak SRVT yarattıkları 14 domuz gözünde RON tedavisini takiben değişik takip sürelerinde enükleasyon uygulamışlardır. Bunun sonucunda optik sinir başında hemoraji, interstisyel ödem ve reaktif gliosis geliştiğini ve 3. haftada nörotomi distalinde total aksonal sinir lifi kaybı olduğunu saptamışlardır. Bizim çalışmamızda ise, 1 olguda RON yerinde belirgin gliosis ve ERM geliştiğini tesbit ettik. Bu olguda, ERM için re-vitrektomi yaptık ve 1 sıra görme azalması meydana geldi.

SRVTde iskemik/noniskemik sınıflaması yapmak oldukça zordur. Bunun için floresein anjiyografi, aferent pupil defekti ve elektrofizyolojik testler kullanılmaktadır. Genel olarak yapılan sınıflamaya göre SRVTde 10 optik disk çapından büyük iskemik alanların varlığı iskemik olarak sınıflandırılmaktadır. Biz, geniş iskemik alanları ve hemorajik alanları olan hastaları iskemik olarak kabul ettik. Elektrofizyolojik test (ERG) kullanılmaması, çalışmamızın bir dezavantajıdır.

Mandelcorn<sup>36</sup> 14 olguluk serisinde SRVT ve seçilmiş ven dal tıkanıklığı olgularında vitrektomiye ilaveten İLM soyulması sonucu %78.6 görme artışı bildirmiştir. İLM soyulması retina ven tıkanıklığı olgularında iç retina tabakalarındaki ektraretinal sıvı ve kanın rezolüsyonunu kolaylaştırarak makula ödeminin azaltıldığını söylemiştir. Bizim çalışmamızda 7 SRVT olgumuzda vitrektomi ve RONA ilaveten bu hipoteze dayanarak tedavinin etkinliğini artırmak amacıyla İLM soyulması uyguladık. Bu olgularda cerrahi damar kıvrımlarında ve hemorajide belirgin düzelmeye neden olmuştur. Klinik ödemde düzelmeye rağmen anjiyografik maküler kaçakta ve iskemide belirgin değişiklik olmamıştır.

Sonuç olarak bu çalışmada SRVT olgularında vitrektomi, İLM soyulması ve RON, anjiyografik olarak erken dönemde damar dilatasyonu ve kıvrımlarında belirgin düzelme sağlamaktadır. Fakat iskemik ve ödemde belirgin değişiklik yapmamaktadır. Doğal seyre göre neovasküler komplikasyonlar azalmaktadır. Fakat, bu tedavinin etkinlik ve güvenilirliği için; geniş olgu serilerinde, uzun takip süreli ve kontrollü çalışmalara ihtiyaç vardır.

## KAYNAKLAR

1. The Central Vein Occlusion Study Group.: Baseline and early natural history report: The central Vein Occlusion study. Arch Ophthalmol. 1993;111:1087-1095.
2. The Central Vein Occlusion Study Group.: Natural history and clinical management of central retinal vein occlusion. Arch Ophthalmol. 1997;115:486-491.
3. Hayreh SS.: Classification of central retinal occlusion. Ophthalmology. 1983;90:458-474.
4. Gren WR, Chan CC, Hutchins GM, et al.: Central retinal vein occlusion: A prospective histopathologic study of 29 eyes of 28 cases. Retina. 1981;1:27-55.
5. Zegarra H, Gutman FA, Conforto J.: Natural course of central retinal vein occlusion. Ophthalmology. 1979;86:931-939.
6. Hayreh SS, Zimmerman MB, podhajsky P.: Incidence of various types of retinal vein occlusion and their recurrence and emographi characteristics. Am J Ophthalmol. 1994;117:429-441.
7. The Eye Disease Case-Control Study Group: Risk factors for central retinal vein occlusions. Rch ophthalmol. 1996;114:545-554.
8. Hayreh SS.: Reply to radial optic neurotomy needs evaluation in a controlled prospective trial. Ophthalmologica. 2004;218:145-146.
9. Williamson T.H.: Central retinal vein occlusion: what's the story? British J Ophthalmol. 1997;81:698-704.
10. The Central Vein Occlusion Study Group: Report Evaluation of grid pattern photocoagulation for macular edema in central vein occlusion. Ophthalmology. 1995;102:1425-1433.
11. McAlister IL, Douglas JP, Constable IJ, et al.: Laser induced chorioretinal anastomosis for non-ischemic central retinal vein occlusion: evaluation of the complications and their risk factors. Am J Ophthalmol. 1998;126:219-229.
12. Opremcak EM, Bruce RA, Lomeo MD et al.: Radial optic neurotomy for central retinal vein occlusion; a retrospective pilot study of 11 consecutive cases. Retina. 2001;21:408-415.
13. Horio N, Horiguchi M.: Central retinal vein occlusion with further reduction of retinal blood flow one year after radial optic neurotomy. Am J Ophthalmol. 2005;139:926-927.
14. Peymon GA, Kishore K, Conway MP.: Surgical chorioretinal venous anastomosis for ischemic central retinal vein occlusion. Ophthalmic Surg Lasers. 1999;30:605-614.
15. Arciniegas A: Treatment of the occlusion of the central retinal vein by section of the posterior ring. Ann Ophthalmol. 1984;16:1081-1086.
16. Dev S, Buckley EG.: Optic nerve sheath decompression for progressive central retinal vein occlusion. Ophthalmic Surg Lasers. 1999;30:181-184.
17. Hikichi T, Konno S, Trempe CL: Role of the vitreous in central retinal vein occlusion. Retina. 1995;15:29-33.
18. Tachi N, Hashimoto Y, Ogino N.: Vitrectomy for macular edema combined with retinal vein occlusion. Doc Ophthalmol. 1999;97:465-469.
19. Sekiryu T, Yamauchi T, Enaida H, et al.: Retina tomography after vitrectomy for macular edema of central retinal vein occlusion. Ophthalmic Surg Lasers. 2000;31:162-165.
20. Lit ES, Tsilimbaris M, Gotzaris E, et al.: Lamina puncture; pars plana optic disc surgery for central retinal vein occlusion. Arch Ophthalmol. 2002;120:495-499.
21. Wrede J, Varadi G, Volcker HE, et al.: Radial optic neurotomy for central retinal vein occlusion-how deep it should be? Ophthalmologie. 2005 Nov 22;[Epub ahead of print]
22. Williamson TH, Poon W, Whitefield L, et al.: A pilot study of pars plana vitrectomy, intraocular gas and radial neurotomy in ischaemic central retinal vein occlusion. Br J Ophthalmol. 2003;87:1126-1129.
23. Karaçorlu M, Özdemir H, Mudun B, ve ark.: Ağır Santral Retinal Ven Okluzyonlarında Radyal Optik Nörotomi. Ret-Vit. 2004;12:167-171.
24. Zambarkji HJ, Ghazi-Nouri S, Schadt M, et al.: Vitrectomy and radial optic neurotomy for central retinal vein occlusion: effects on visual acuity and macular anatomy. Graefes Arch Clin Exp Ophthalmol. 2005;243:397-405.
25. Opremcak EM, Rehmar AJ, Ridenour CD, et al.: Radial optic neurotomy for central retinal vein occlusion; 117 consecutive cases. Retina. 2006;26:297-305.
26. Kaderli B, Avcı R, Gelisken O: Radial optic neurotomy in central retinal vein occlusion: preliminary results. Int Ophthalmol. 2004;25:215-223.
27. Nagpal M, Nagpal K, Bhatt C, et al.: Role of early radial optic neurotomy in central retinal vein occlusion. Indian J Ophthalmol. 2005;53:115-120.
28. Weizer JS, Stinnett SS, Fekrat S.: Radial optic neurotomy as treatment for central retinal vein occlusion. Am J Ophthalmol. 2003;136:814-819.
29. Aras C, Akar S, Yetik H, ve ark.: İskemik tip santral retinal ven kök trombozu tedavisinde radyal optik nörotomi. Ret-Vit. 2005;13:257-260.
30. Takaya K, Suzuki Y, Nakazawa M.: Massive hemorrhagic retinal detachment during radial optic neurotomy. Graefes Arch Clin Exp Ophthalmol. 2005;23;1-3.
31. Priluck IA, Robertson DM, Hollenhorst RW: Long-term follow up of the central of central retinal vein in young adults. Am J Ophthalmol. 1980;90:190-202.
32. Friedmann SM.: Optociliary venous anastomosis after radial optic neurotomy for central retinal vein occlusion. Ophth Surg Lasers&Imag. 2003;34:315-317.
33. Garcia-Arumi J, Bixadera A, Martinez-Castillo V, et al.: Chorioretinal anastomosis after radial optic neurotomy for central retinal vein occlusion. Arch Ophthalmol. 2003;121:1385-1391.
34. Nomoto H, Shigara F, Yamaji H, et al.: Evaluation of radial optic neurotomy for central occlusion by indocyanine green videoangiography and image analysis. Retina. 2001;21:408-415.
35. Czajka MP, Cummings TJ, McCuen BW 2nd, et al.: Radial optic neurotomy in the porcine eye without retinal vein occlusion Arch Ophthalmol. 2004;122:1185-1189.
36. Mandelcorn MS, Nrusimhadevara RK.: Internal limiting membrane peeling for decompression of macular edema in retinal vein occlusion: a report of 14 cases. Retina. 2004;24:348-355.