

Faktör V ve Protrombin 20210A Heterozigot Mutasyonlu Bir Hastada Kombine Santral Retinal Ven ve Retinal Arter Dal Tıkanıklığı*

Combined Central Retinal Vein and Branch Retinal Artery Occlusion in a Patient with Coexisting Heterozygous Factor V and Prothrombin 20210A Mutations

Mehmet Numan ALP¹, Fatih Mehmet TÜRKÇÜ², Muharrem TOLA³, Gülcan KURAL⁴

Olgu Sunumu

Case Report

ÖZ

Faktör V Leiden ve protrombin 20210A mutasyonlarının tek başına mevcudiyeti ile retinal ven tıkanıklığı gelişme riski arasındaki ilişki kesinlik kazanmış olmamakla birlikte, iki mutasyonun birlikteliği halinde taşıyıcı konumundaki kişilerde, oküler venöz tıkanıklık gelişme riskinin arttığı bilinmektedir. Özellikle genç yetişkinlerde gelişen retinal arter tıkanıklıklarının etiolojisinde akkiz veya herediter trombofilinin rol alabileceği de bildirilmiştir. Bu olgu sunusunda; iki koagülasyon faktörünün (Faktör V ve protrombin 20210A) mutasyonu ile ilişkili kombine santral retinal ven ve retinal arter dal tıkanıklığı gelişimini belgelediğimiz, literatürdeki ilk olgu olan hastamız nedeniyle, kombine retinal damar tıkanıklığı olgularında trombofili faktörlerinin araştırılıp, faktör bozukluğu saptanması durumunda antitrombotik tedavide geç kalınmamasının iyi görme prognozu açısından önemi vurgulanmıştır.

Anahtar Kelimeler: Düşük molekül ağırlıklı heparin, faktör V, mutasyon, protrombin 20210A, retinal arter tıkanıklığı, retinal ven tıkanıklığı.

ABSTRACT

Although, a relation between retinal vein occlusion and each of factor V Leiden and prothrombin G20210A mutations has not been clearly defined, it is known that the risk for ocular venous occlusion in patients with coexisting mutations was increased. It is also reported that acquired or inherited thrombophilia may play a role in the etiology of retinal artery occlusion particularly in young adults. We reported herein the first case in the literature of which a combined central retinal vein and branch retinal artery occlusion in a patient with coexisting factor V and prothrombin 20210A mutations was presented as an occasion for emphasizing the importance of screening for thrombophilia factors in patients with combined retinal vascular occlusions and early administration of the antithrombotic therapy in affected patients for achieving good visual outcomes.

Key Words: Factor V, low molecular weight heparin, mutation, prothrombin 20210A, retinal artery occlusion, retinal vein occlusion.

Ret-Vit 2007;15:133-136

GİRİŞ

Faktör V Leiden ve protrombin 20210A mutasyonlarının her ikisi de derin ven trombozu gelişimi için yüksek birer risk faktörü^{1,2} olarak kabul edilmekle birlikte, bu faktörlerin tek başına mevcudiyeti ile retinal ven tıkanıklığı gelişme riski arasındaki ilişki hala kesinlik kazanmamıştır.³⁻⁷ Her iki mutasyonun birlikte ortaya çıkmaları halinde ise taşıyıcı konumundaki kişilerde, sistemik ve oküler venöz tromboz tablolarının oluşum riskinin artabileceği öne sürülmektedir.^{8,9} Diğer taraftan, özellikle genç yetişkinlerde gelişen retinal arter tıkanıklıklarının etiolojisinde akkiz veya herediter trombofilinin rol alabileceği bildirilmiştir.^{4,10-13} Bu çalışmada faktör V (Leiden) ve protrombin 20210A heterozigot mutasyonu bulunan bir olguda gelişen kombine santral retinal ven ve retinal arter dal tıkanıklığı tablosu sunulmuştur.

Geliş Tarihi : 14/12/2006

Kabul Tarihi : 11/04/2007

Received : December 14, 2006

Accepted: April 11, 2007

- * 28 Ekim-1 Kasım 2006 tarihleri arasında Beldibi-Antalya'da düzenlenen T.O.D. 40. Ulusal Oftalmoloji Kongresi'nde poster olarak sunulmuştur.
- 1- Numune Eğitim ve Araştırma Hastanesi, 1. Göz Kliniği, Ankara, Uzm. Dr.
 - 2- Numune Eğitim ve Araştırma Hastanesi, 1. Göz Kliniği Asistanı, Ankara, Dr.
 - 3- Türkiye Yüksek İhtisas Hastanesi, Radyoloji Kliniği, Ankara, Doç. Dr.
 - 4- Numune Eğitim ve Araştırma Hastanesi, 1. Göz Kliniği Şefi, Ankara, Uzm. Dr.

- 1- M.D. Ankara Numune Training and Research Hospital 1st Eye Clinic Sıhıye Ankara/TURKEY
ALP M.N., mnalp@yahoo.com
- 2- M.D. Ankara Numune Training and Research Hospital 1st Eye Clinic Sıhıye Ankara/TURKEY
TÜRKÇÜ F.M.,
- 3- M.D. Ankara High Specialization Hospital Radiology Clinic Sıhıye Ankara/TURKEY
TOLA M.,
- 4- M.D. Ankara Numune Training and Research Hospital 1st Eye Clinic Cheff Sıhıye Ankara/TURKEY
KURAL G.,

Correspondence: M.D. Mehmet Numan ALP
Saniye Sokak No:9/3 Büyükesat Ankara/TURKEY

OLGU SUNUMU

Daha önceden bilinen herhangi bir sistemik veya göz hastalığı ve ilaç kullanım öyküsü bulunmayan 45 yaşında kadın hasta, sol gözünde iki saat önce gelişen ani görme kaybı şikayeti ile kliniğimize başvurdu. Hastanın ilk muayenesinde sağ gözün görmesi 10/10 seviyesinde olup, ön ve arka segment muayene bulguları doğal idi. Sol gözün görmesi el hareketi seviyesinde olup, rölatif afferent pupiller defekti mevcuttu. Göz içi basınçları aplanasyon ile bilateral 16 mmHg idi. Sol gözün fundus muayenesinde optik disk sınırlarında silikliğe neden olan soluk ödem, peripapiller kıymık hemorojiler, daha çok arka kutupta yaygınlık gösteren nokta-leke şeklinde retinal kanamalar ve venlerde dolgunluk ve kıvrım artışına eşlik eden hafif vitre içi kanaması mevcuttu. Ayrıca alt temporal retinal arter boyunca uzanan ve iskemiye ikincil geliştiği düşünülen retinal soluklaşma saptandı.

Santral retinal ven ve retinal arter dal tıkanıklığı tablolarının birlikte geliştiği düşünülen hastanın detaylı tıbbi öyküsünden sigara kullanmadığı, trombofilie ailevi yatkınlığının bulunmadığı ve iki sorunsuz gebelik dönemi geçirdiği öğrenildi. Malign hastalıklar yönünden araştırılan hastanın akciğer grafisi, kranial ve orbital bilgisayarlı tomografi ve manyetik rezonans görüntüleme tetkikleri normal olarak rapor edildi. Sistemik muayene bulguları ve kan basıncı normal sınırlarda olan hastanın tam kan sayımı, rutin biyokimya, eritrosit sedimentasyon hızı, romatoid faktör, ASO, CRP, anti nükleer antikor, anti DNA, VDRL-RPR ve lupus antikoagülanları testleri negatifti. Trombofilie'ye yönelik olarak protein C, protein S, antitrombin III, homosistein, antikardiyolipin antikorları, aktive protein C direnci, faktör V ve protrombin 20210A değerleri araştırıldı. Laboratuvar incelemelerinde aktive protein C bozukluğu (ratio: 0.6; referans değerler: 0.69-1.56), faktör V (Leiden) ve protrombin 20210A heterozigot mutasyonu saptandı.

Erken dönemde yapılan fundus floresein anjiyografisinde noniskemik santral retinal ven tıkanıklığı ile uyumlu olarak venlerde kıvrım artışı ve etkilenen retinal artere uyan bölgede dolum gecikmesi ve bu arterin beslediği alanda perfüzyon bozukluğu izlendi (Resim 1). Orbita kan akımını değerlendirmek amacıyla yapılan renkli

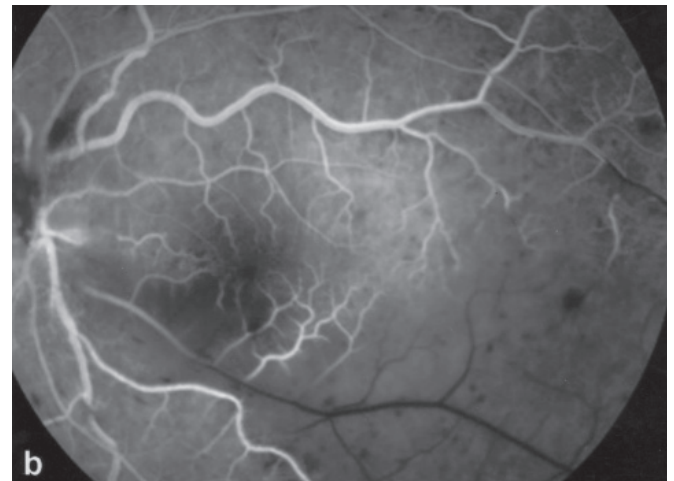
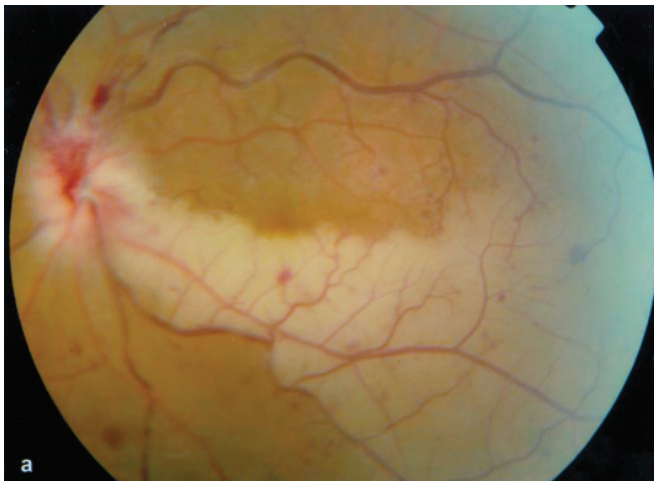
Doppler ultrasonografi incelemesinde sol göz santral retinal arter ve veninin distal 5 mm'lik segmentinde akım izlenmezken, daha proksimalde kan akımının mevcut olduğu saptandı (Resim 2). Sağ orbitanın kan akım paternleri normal sınırlardaydı. Kardiyolojik muayenesinde patolojik bulgu saptanmayan hastaya yapılan ekokardiyografi ve karotid arter renkli Doppler incelemesi normal sınırlardaydı.

İlk muayenesindeki bulgulara dayanılarak akut retinal arter tıkanıklığı tanısı konulan hastaya, başvurusunu takiben acil tedavi kapsamında %0.5'lik timolol maleat damla, asetazolamid tablet 500 mg, intravenöz %20'lik mannitol 300 cc ve oküler masaj uygulandı. Hematoloji kliniğinin de onayı alınarak günde iki kez subkutan 0.6 ml enoksiparin ve papilödemine yönelik olarak da 3 günlük intravenöz megadöz prednizolon enjeksiyonunu takiben oral idame steroid tedavisi başlatıldı.

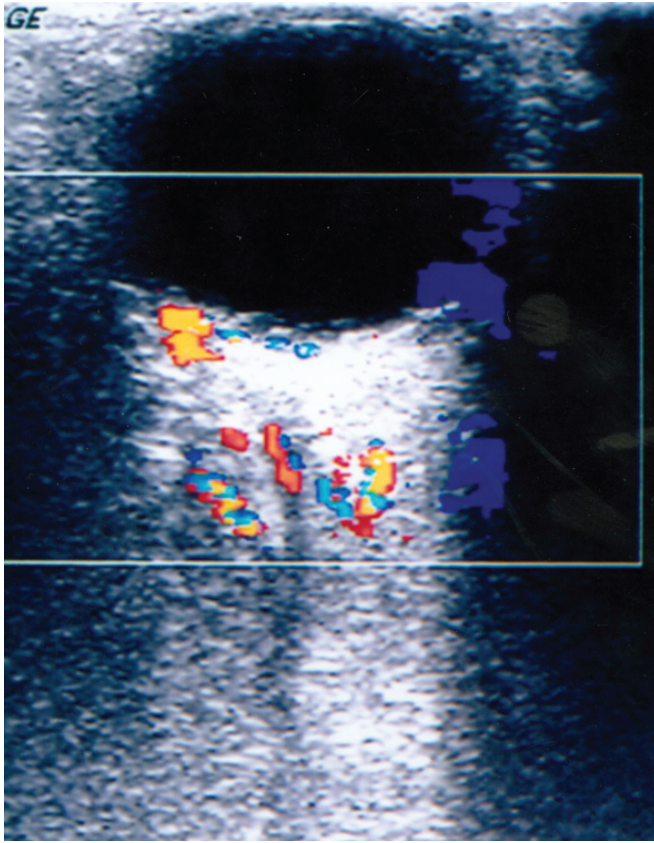
İki ay sonra yapılan kontrol muayenesinde; etkilenen gözde görme keskinliği 4/10'a çıkan hastamızda, rölatif afferent pupiller defekti devam ediyordu. Fundus muayenesinde retinal arter tıkanıklık bulgularında belirgin düzelme olmasına rağmen, venöz tıkanıklık bulgularının belirginleştiği saptandı. Tekrarlanan orbital renkli Doppler ultrasonografi incelemesinde etkilenen gözde santral retinal arter ve veninde kan akımının başladığı ancak akım hızlarının sağlam gözdekine göre daha düşük olduğu saptandı (Resim 3).

TARTIŞMA

Normal bir koagülasyon sisteminde faktör V ve faktör VIII'in aktive protein C tarafından inaktif hale getirmesi ile pıhtı oluşumu engellenir. Faktör V'deki bir nokta mutasyonu (faktör V Leiden), bu faktörün aktive protein C tarafından inaktivasyonuna karşı direncini artırarak aşırı pıhtı oluşumu ile sonuçlanır.¹ Protrombin 20210A mutasyonu ise protrombin seviyesinde artmaya neden olur.² Bu iki mutasyonun toplumun genelindeki ve venöz tromboz olgularındaki prevalans değerleri, incelenen çalışma gruplarının özelliklerine göre değişiklik gösterebilmektedir. Faktör V Leiden prevalansının toplumun genelinde %5,¹⁴ venöz tromboemboli olgularında ise %11-21 ara-



Resim 1: **a:** İlk başvuruda sol fundus renkli fotoğrafı ve **b:** floresein anjiyografi görünümü.

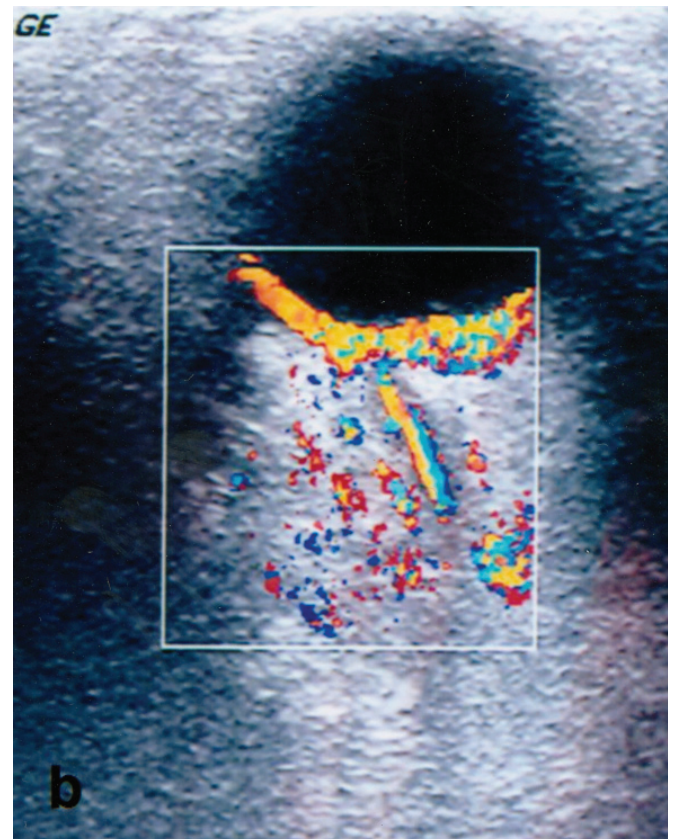
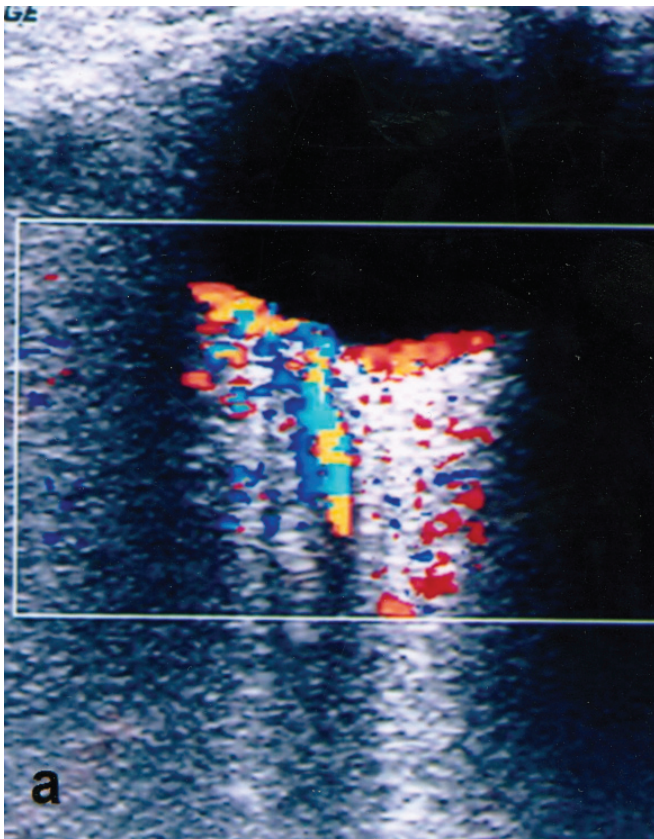


Resim 2: İlk başvuruda yapılan renkli Doppler ultrasonografide sol santral retinal arter ve veninin distal 5 mm'lik segmentinde akım izlenmiyor.

sında¹⁵ olduğu tahmin edilmektedir. Protrombin 20210A mutasyonunun prevalansı ise toplum genelinde ve venöz tromboemboli olgularında sırası ile %2 ve %9 olarak bildirilmiştir.¹⁶ Ven trombozu prevalansı faktör V mutasyonunda %7.8, protrombin gen mutasyonunda %5.7, iki mutasyonun birlikteliğinde %17.1, taşıyıcı olmayanlarda ise %2.5'dir. Taşıyıcı olmayan kişilerle karşılaştırıldığında, venöz tromboz yönünden göreceli risk ise faktör V mutasyonunda 3, protrombin gen mutasyonunda 2, iki mutasyonun birlikteliğinde ise 6 kat daha fazladır.¹⁷

Faktör V Leiden ve protrombin 20210A mutasyonlarının tek başına mevcudiyeti ile retinal ven tıkanıklığı gelişme riski arasındaki ilişki kesin olmamakla birlikte bu iki mutasyonun birlikteliğinin bir risk faktörü olarak değerlendirilmesi gerektiği bilinmektedir.⁹ Bununla birlikte faktör V Leiden ve protrombin 20210A mutasyonlarının her birinin retinal arter tıkanıklığı için risk faktörü oldukları bildirilmiştir.^{4,10-13} Bu çalışmalarda sunulan trombofili olgularının klinik özellikleri incelendiğinde, retinal arter veya venin tek başına etkilenmiş olduğu anlaşılmaktadır.

Bildiğimiz kadarı ile bizim olgumuz dışında, literatürde faktör V Leiden ve protrombin 20210A mutasyonlarının birlikteliği dışında diğer trombofili risk faktörlerinin bulunmadığı ve kombine retinal ven ve arter tıkanıklığı gelişen başka bir olgu sunulmamıştır. Van Cott EM ve ark.'larının çalışmasında sunulan protrombin 20210A mutasyonlu bir olguda retinal ven ve arter dal tıkanıklığının birlikte geliştiği bildirilmiştir.⁴ Ancak bu olguda hiper-



Resim 3: Kontrol renkli Doppler ultrasonografide **a:** sağ SRA STH 9.9 cm/s, DSH 3.1cm/s ve **b:** sol SRA STH 4.4 cm/s, DSH 2.8 cm/s. SRA: santral retinal arter, STH: sistolik tepe hızı, DSH: diastol sonu hızı.

tansiyon, düşük, sigara ve ailede trombofili öyküsünün mevcut olması nedeniyle bizim olgumuzdan farklılık göstermektedir. Kombine santral retinal ven ve retinal arter dal tıkanıklığının oluşum mekanizması tam olarak aydınlatılamamıştır. Papilloflebit terimi bazı yazarlar tarafından genç hastalardaki yeni başlangıçlı ve hafif-orta şiddetteki santral retinal ven tıkanıklığı tablosunu tanımlamak için kullanılmıştır.¹⁸ Bu olguların bazılarında retinal arter dal tıkanıklığı da tabloya eklenebilir. Oluşan venöz tıkanıklığın, yaşlı hastalarda görülen lamina kribroza bölgesindeki trombozdan ziyade optik sinir veya disk ödemeine ikincil geliştiği düşünülmektedir. Bu tablo bazı olgularda optik nörit ile birliktelik gösterebilir.¹⁹ Başvuru anında belirgin görme azlığı ve rölatif afferent pupiller defektinin olması, olgumuzdaki kombine retinal damar tıkanıklığının optik nörit ile ilişkili bir papilloflebit tablosuna bağlı olabileceğini düşündürmekle birlikte, hastamızda iki koagülasyon faktörünün mutasyonunun bulunması ve görme seviyesinin düzelmesine eşlik eden santral retinal ven tıkanıklığı tablosunun renkli Doppler ultrasonografideki iyileşme bulgularına rağmen klinik olarak şiddetlenmesi tromboz ihtimalini güçlendirmektedir.

Retinal ven tıkanıklığı olgularının tedavisinde anti-koagülan ilaçların kullanımı genel kabul görmemekle birlikte, predispozan faktörlerin bulunmadığı genç olgularda protrombotik mutasyonların araştırılması ve tromboemboliye genetik yatkınlığı olan olgularda antitrombotik tedaviye başlanması önerilmektedir.^{3,9} Olgumuzda faktör V Leiden ve protrombin 20210A mutasyonunun saptanmasını takiben düşük molekül ağırlıklı heparin tedavisi başlatıldı. İki aylık tedaviyi takiben hastanın görmesinin artması ve orbital renkli Doppler ultrasonografisinde etkilenen gözdeki retinal arter ve venlerde kan akımının başladığının izlenmesi, tedaviye olumlu yanıt alındığını düşündürmektedir.

Sonuç olarak hastamız, iki koagülasyon faktörünün mutasyonuna bağlı kombine retinal arter ve ven tıkanıklığı gelişen, literatürdeki ilk olgudur. Kombine retinal damar tıkanıklığı ile başvuran hastalarda trombofili faktörlerinin araştırılıp, faktör bozukluğu saptanması durumunda antitrombotik tedavide geç kalınmamasının, iyi görme prognozu açısından önemli olduğunu düşünmekteyiz.

KAYNAKLAR/REFERENCES

1. Bertina RM, Koeleman BP, Koster T, et al.: Mutation in blood coagulation factor V associated with resistance to activated protein C. *Nature*. 1994;369:64-67.
2. Poort SR, Rosendaal FR, Reitsma PH, et al.: A common genetic variation in the 3'-untranslated region of the prothrombin gene is associated with elevated plasma prothrombin levels and an increase in venous thrombosis. *Blood*. 1996;88:3698-3703.
3. Greiner K, Hafner G, Dick B, et al.: Retinal vascular occlusion and deficiencies in the protein C pathway. *Am J Ophthalmol*. 1999; 128:69-74.
4. Van Cott EM, Laposata M, Hartnett E.: Prothrombin gene mutation G20210A, homocysteine, antiphospholipid antibodies and other hypercoagulable states in ocular thrombosis. *Blood Coagul Fibrinolysis*. 2004;15:393-397.
5. Kalayci D, Gurgey A, Guven D, et al.: Factor V Leiden and prothrombin 20210A mutations in patients with central and branch retinal vein occlusion. *Acta Ophthalmol Scand*. 1999;77:622-624.
6. Johnson TM, El-Defrawy S, Hodge WG, et al.: Prevalence of factor V Leiden and activated protein C resistance in central retinal vein occlusion. *Retina*. 2001;21:161-166.
7. Larsson J, Hillarp A: The prothrombin gene G20210A mutation and the platelet glycoprotein IIIa polymorphism P1A2 in patients with central retinal vein occlusion. *Thromb Res* 1999; 96:323-327.
8. De Stefano V, Martinelli I, Mannucci PM, et al.: The risk of recurrent deep venous thrombosis among heterozygous carriers of both factor V Leiden and the G20210A prothrombin mutation. *N Engl J Med*. 1999;341:801-806.
9. Charakidas A, Brouzas D, Andriotti E, et al.: Papillophlebitis associated with coexisting factor V Leiden and prothrombin G20210A mutations. *Retina*. 2002;22:239-240.
10. Dori D, Beiran I, Gelfand Y, et al.: Multiple arteriolar occlusions associated with coexisting primary antiphospholipid syndrome and factor V Leiden mutation. *Am J Ophthalmol*. 2000; 129:106-108.
11. Dhar-Munshi S, Ayliffe WH, Jayne D: Branch retinal arteriolar occlusion associated with familial factor V Leiden polymorphism and positive rheumatoid factor. *Arch Ophthalmol*. 1999;117:971-973.
12. Ben-Ami R, Zeltser D, Leibowitz I, et al.: Retinal artery occlusion in a patient with factor V Leiden and prothrombin G20210A mutations. *Blood Coagul Fibrinolysis*. 2002;13:57-59.
13. Larsson J: Central retinal artery occlusion in a patient homozygous for factor V Leiden. *Am J Ophthalmol*. 2000;129:816-817.
14. Lee DH, Henderson PA, Blajchman MA: Prevalence of factor V Leiden in a Canadian blood donor population. *Can Med Assoc J*. 1996;155:285-289.
15. De Stefano V, Chiusolo P, Paciaroni K, et al.: Epidemiology of factor V Leiden: clinical implications. *Semin Thromb Hemost*. 1998; 24:367-379.
16. Gurgey A, Hiçsönmez G, Parlak H, et al.: The prothrombin gene 20210G-A mutation in Turkish patients with thrombosis. *Am J Hematol*. 1998;59:179-180.
17. Martinelli I, Bucciarelli P, Margaglione M, et al.: The risk of venous thromboembolism in family members with mutations in the genes of factor V or prothrombin or both. *Br J Haematol*. 2000; 111:1223-1229.
18. Gass JDM: Stereoscopic atlas of macular diseases: diagnosis and treatment. The CV Mosby Co. St. Louis. 1997;552.
19. Duker JS, Sergott RC, Savino PJ, et al.: Optic neuritis with secondary venous stasis. *Ophthalmology*. 1989;96:475-480.