

# Vogt Koyanagi Harada Sendromu: İki Olgunun Sunumu\*

## Vogt Koyanagi Harada Syndrome: Report of Two Cases

G. Ertuğrul MİRZA<sup>1</sup>, Ayşe ÖNER<sup>2</sup>, Sarper KARAKÜÇÜK<sup>1</sup>,  
Türkan PATIROĞLU<sup>3</sup>, Hatice ARDA<sup>4</sup>

### Olgu Sunumu

### Case Report

#### ÖZ

Vogt-Koyanagi-Harada (VKH) idiopatik, birden fazla sistemi ilgilendiren bir hastalıktır. Cilt ve saç bulguları alopesi, poliosis ve vitiligo şeklindedir. Nörolojik bulgular baş ağrısı, ensefalopati, işitme sistemine ait bulgular ve BOS'ta lenfositozu içerir. Oküler tutulum bulguları ise kronik granülo-matöz iridosiklit, optik disk hiperemisi veya ödemi, arka kutupta multifokal sensoryel retina dekolmanları şeklindedir. Bu yazıda değişik klinik bulgularla başvuran iki VKH sendromlu olgu sunulmuştur.

**Anahtar Kelimeler:** Vogt Koyanagi Harada Sendromu.

#### ABSTRACT

Vogt Koyanagi Harada (VKH) Syndrome is an idiopathic, multisystem disorder. Skin and hair disorders include alopecia, poliosis, and vitiligo. Neurological features include headache, encephalopathy, auditory symptoms and lymphocytosis in cerebrospinal fluid. Chronic granulomatous iridocyclitis, optic disc hyperaemia or oedema and multifocal detachments of the sensory retina at the posterior pole are the features of the ocular involvement. In this paper, we presented two cases of VKH syndrome with different clinical findings.

**Key Words:** Vogt Koyanagi Harada Syndrome.

**Ref-Vit 2007;15:137-140**

#### GİRİŞ

Vogt-Koyanagi-Harada (VKH) sendromu baş ağrısı, subakut menenjit veya ensefalit, tinnitus, vitiligo, poliosis, alopesi gibi sistemik bulguların yanı sıra çift taraflı kronik panüveitle karakterize sistemik bir hastalıktır. Akut, subakut, kronik ve kronik-rekürren evrelerle seyreder. Genellikle 20-50 yaşları arasında, pigmente ırklar arasında daha sık olarak görülmekte, kadınlar erkeklerden daha sık tutulmaktadır. Gripal bir enfeksiyona benzeyen prodromal dönemden sonra fotofobi ve bulanık görme ile akut başlangıçlı çift taraflı üveit ortaya çıkar. Erken dönemde optik disk ödemi, ciddi vitritis ve retina ödemi mevcuttur ve hemen takiben keratik presipitatlarla, granülo-matöz karakterde, ön üveit tabloya eklenir.<sup>1-3</sup>

Bu yazıda değişik klinik tablolarla başvuran VKH sendromlu iki olgunun sunumu yapılmıştır.

**Geliş Tarihi : 29/12/2006**

**Kabul Tarihi : 30/03/2007**

**Received : December 29, 2006**

**Accepted: March 30, 2007**

\* Bu çalışma TOD 40. ulusal Oftalmoloji Kongresi'nde poster olarak sunulmuştur.

- 1- Erciyes Ü. Tıp Fak. Göz Hast. A.D., Kayseri, Prof. Dr.
- 2- Erciyes Ü. Tıp Fak. Göz Hast., Kayseri, Yrd. Doç. Dr.
- 3- Erciyes Ü. Tıp Fak. Pediatri A.D., Kayseri, Prof. Dr.
- 4- Erciyes Ü. Tıp Fak. Göz Hast., Kayseri, Öğr. Gör. Dr.

- 1- M.D. Professor, Erciyes University Faculty of Medicine Department of Ophthalmology Kayseri/TURKEY  
MİRZA G.E., gemirza@mynet.com  
KARAKÜÇÜK S.,
- 2- M.D. Assistant Professor, Erciyes University Faculty of Medicine Department of Ophthalmology Kayseri/TURKEY  
ÖNER A., aoner@erciyes.edu.tr
- 3- M.D. Professor, Erciyes University Faculty of Medicine Department of Pediatrics, Director of Immunology Laboratory Kayseri/TURKEY  
PATIROĞLU T.,
- 4- M.D., Erciyes University Faculty of Medicine Department of Ophthalmology Kayseri/TURKEY  
ARDA H.,

**Correspondence:** M.D. Assistant Professor, Ayşe ÖNER  
Erciyes University Faculty of Medicine Department of Ophthalmology Kayseri/TURKEY

## OLGU SUNUMU

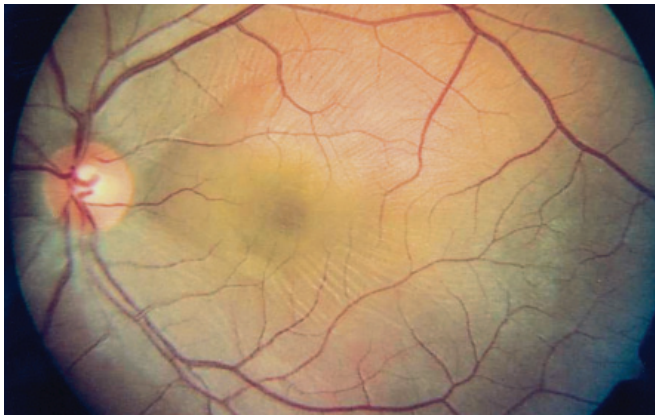
### Olgu 1:

Yirmi iki yaşında erkek olgu sol gözde ani görme bozukluğu şikayetiyle polikliniğimize başvurdu. Yapılan oftalmolojik muayenede sağda görme keskinliği 10/10, solda 7/10 düzeyinde idi. Ön segment her iki gözde de normaldi. Fundus muayenesinde solda makulayı içine alan seröz elevasyon saptandı (Resim 1). Başka bir merkezde yapılan optik kohorens tomografi incelemesi solda solid kitle görünümü ile uyumlu olarak rapor edildi. Kitleye yönelik yapılan orbital MR incelemesinde solda daha belirgin olmak üzere bilateral koroidal kalınlaşma saptandı, kitle görünümü izlenmedi (Resim 2). Sistemik araştırmalar devam ederken bir hafta sonra olgu her iki gözde görme bozukluğu, baş ağrısı ve tinnitus şikayetleriyle geldi. Görme sağda 50 cmps, solda 1mps, biomikroskop muayenesinde bilateral ön kamarada ve vitreusta yoğun hücre, fundusta bilateral papillit ve arka kutupta geniş seröz dekolman alanları saptandı (Resim 3a, b). Sorgulandığında olgunun göz şikayetlerinden bir hafta önce gribal enfeksiyon benzeri bulguları olduğu öğrenildi. Laboratuvar incelemelerinde herhangi bir patolojiye rastlanmadı. Mevcut bulgularla VKH sendromu düşünülerek yüksek doz sistemik ile topikal steroid ve midriatik tedavisi uygulandı. Tedavi sonrası birinci ayda görme sağda 10/10, solda 9/10, biomikroskopta ön kamara

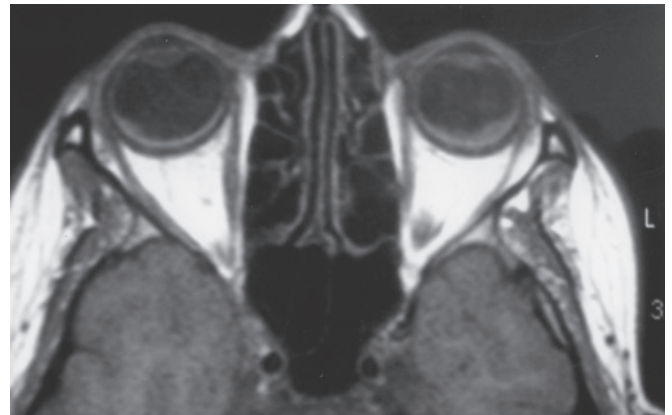
ve vitreusta tek tük hücre, fundus bulgularında düzelme, perifer retinada noktasal pigmentasyon alanları saptandı (Resim 4a ve b). Bir yıllık takipte bulgularda değişiklik olmadı.

### Olgu 2:

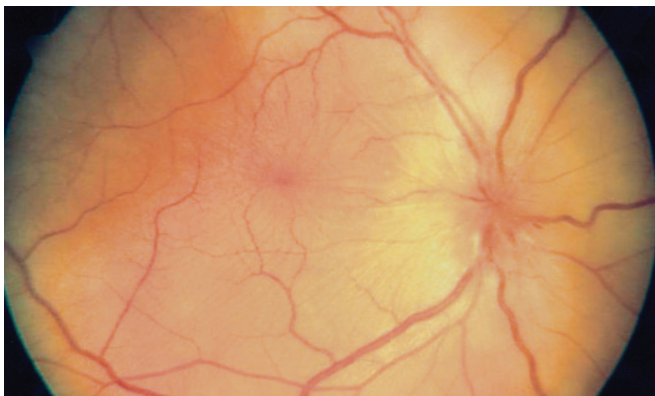
Otuz yaşında bayan olgu görme bulanıklığı ve şiddetli baş ağrısı şikayetleri ile acil polikliniğine başvurmuş, fundus muayenesinde bilateral optik disk sınırları silik olarak saptanmış ve psödotümör cerebri tanısıyla beyin cerrahi servisine yatırılmıştır. Yapılan oftalmolojik muayenede görme bilateral 9/10, biomikroskopik muayenede ön segment normal, fundusta bilateral papillit ve makulayı içine alan seröz elevasyon ve sağda optik pit saptandı. Maküladaki seröz elevasyonun optik pite bağlı olabileceği düşünüldü. Lomber ponksiyonda BOS basıncı ve diğer özellikleri normal olarak değerlendirilince psödotümör cerebri tanısından uzaklaşarak sistemik araştırmaya başlandı. Orbital MR'da bilateral koroidal kalınlaşma saptandı. Bir hafta sonra görme ile ilgili şikayetleri artan olgunun yapılan oftalmolojik muayenesinde görme düzeyleri bilateral el hareketi düzeyinde, biomikroskopik muayenede; bilateral kornea endotelinde presipitatlar, ön kamarada yoğun hücre, pupillalarda seklüzyon, vitreusta yoğun hücre saptandı. Yoğun üveitiden dolayı fundus görüntülemesi yapılamadı. Olgunun ayrıca tinnitus ve vertigo şikayetleri de mevcuttu. Yapılan



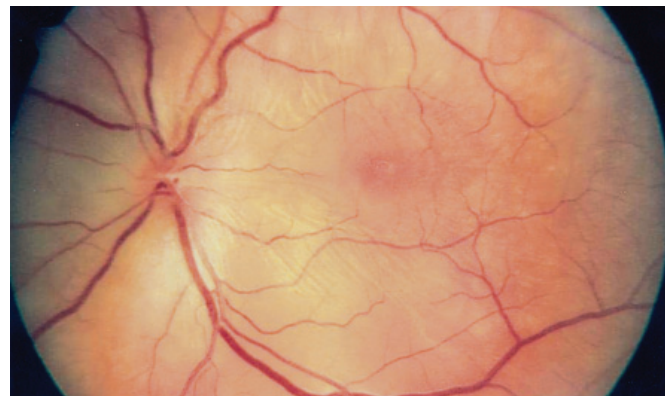
**Resim 1:** İlk olgunun renkli fundus fotoğrafında solda makulayı içine alan seröz elevasyon izlenmektedir.

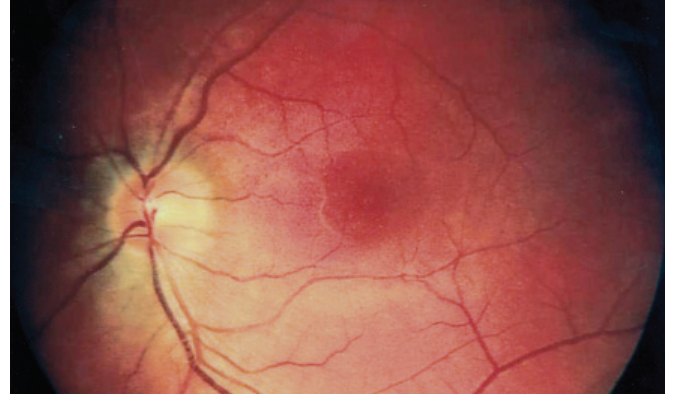
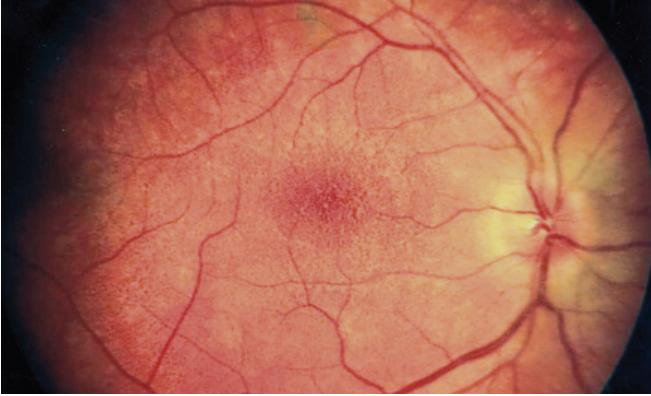


**Resim 2:** İlk olgunun orbital MR görüntüsünde solda belirgin olmak üzere bilateral koroidal kalınlaşma izlenmektedir.



**Resim 3a-b:** İlk olgunun takiplerdeki renkli fundus fotoğrafları. Bilateral optik disk sınırlarında silinme ve arka kutupta geniş seröz dekolman alanları izlenmektedir.





**Resim 4a-b:** İlk olgunun tedavisi sonrası renkli fundus fotoğrafları. Perifer retinada noktasal pigmentasyon alanları izlenmektedir.

kulak burun boğaz muayenesi ve odimetri de patoloji saptanmadı. Olguda bu bulgularla VKH sendromu düşünülmüş ve sistemik ve topikal steroid tedavisi başlandı. Tedavi sonrası birinci ayda görme düzeyleri her iki gözde 3 mps, ön segment ve vitreus sakindi. Fundusta bilateral disk sınırları belirgin, seröz elevasyon kaybolmuş ve makulada daha yoğun olmak üzere retinada noktasal pigmentasyon artışı saptandı. Altıncı ayda yapılan muayenede görme keskinliği her iki gözde 6/10 düzeyinde idi. Olgunun HLA antijenleri incelemesinde HLA-A2, A3, B62(15), B35, Bw6, DRB1\*11, DRB1\*15, DRB3\*, DRB5\* pozitifliği saptandı.

## TARTIŞMA

VKH sendromu tipik olarak 4 evreden oluşur. İlk evrede nörolojik ve işitme sistemine ait belirtiler görülür. İkinci evrede akut üveit, difüz koroidit, eksüdatif retina dekolmanı ve papillit ile karakterize oküler bulgular ortaya çıkar. Kronik evrede retinada ve limbusta depigmente alanlarla beraber poliozis, vitiligo ve alopesi gibi sistemik bulgular görülür. Son evre olan kronik-rekürren evre ise iridosiklit atakları ile karakterizedir.<sup>1</sup> Bu yazıda sunulan olgularda olduğu gibi oküler bulgular tam ortaya çıkmadan tanı konulması zor olabilir ve değişik radyolojik ve laboratuvar incelemeleri gerekebilir.

2001 yılında yapılan ikinci VKH sempozyumunda toplanan komite yeni tanı kriterleri düzenleyerek yayınlamıştır. Sınıflama için 5 tanı kriteri esas alınır:

1- Üveitin başlangıcından önce bir cerrahi ya da penetran travma öyküsünün olmaması.

2- Diğer oküler hastalıkları destekleyen klinik ve laboratuvar bulgularının olmaması.

3- Bilateral ön ve arka segmentte oküler tutulum bulgularının varlığı.

4-Nörolojik ve işitme ile ilgili bulguların varlığı.

5- Cilt bulgularının bulunması. Bu kriterlerin tümünün bulunması durumunda hastalık komplet VKH olarak tanımlanmıştır. 1,2,3 ile birlikte 4 veya 5'ten birinin varlığı durumunda inkomplet VKH'dan söz edilir. Yalnızca

1,2,3'ün bulunması ise şüpheli VKH olarak sınıflandırılır.<sup>4</sup> Bu kriterler esas alınırsa bizim olgularımız cilt bulgularının olmaması nedeniyle inkomplet VKH hastalığı olarak tanımlanabilir.

VKH sendromu akut posterior multifokal plakoid pigment epitelyopati, sempatik ofalmi, santral seröz retinopati, koroid efüzyon sendromu, koroid metastatik hastalıkları, posterior sklerit ve seröz dekolman yapan sistemik hastalıkların bulguları ile karışabilir. Tanı için spesifik laboratuvar testlerinin olmadığı bu hastalıkta klinik muayene ve ayırıcı tanıya yönelik radyolojik ve laboratuvar araştırmaları gereklidir.<sup>2</sup>

Hastalığın ileri evrelerinde katarakt, glokom, subretinal neovaskülarizasyon, subretinal fibrozis, epiretinal membran formasyonu, maküler atrofi ve pigment dejenerasyonu gibi oküler komplikasyonlar sık görülür. Hastalığın seyri sırasında inflamasyon ataklarının sıklığının ve süresinin artması görme keskinliğinde azalmaya neden olur.<sup>5</sup>

Akut fazda yüksek doz steroid tedavisi başlanır ve 3-6 ayda yavaşça azaltılarak kesilir.<sup>2,6</sup> VKH hastalığının akut faz FFA'sında korioretinal damarların ve kan retina bariyerinin permeabilitesinin arttığı ve koriokapiller dolaşımın yavaşladığı saptanmıştır. Kortikosteroidlerin artan permeabiliteyi düzelttiği belirlenmiştir. Tedavinin etkinliğini araştırmak için OCT ile yapılan bir çalışmada steroid enjeksiyonunun ilk gününde seröz retina dekolmanının belirgin olarak azaldığı 7. günde ise neredeyse tamamının düzeldiği görme keskinliğinin belirgin olarak arttığı saptanmıştır. Yüksek doz steroid hem antiinflamatuvar hem de immunosupresif etki gösterir.<sup>7</sup>

Bizim olgularımızda da steroid tedavisi ile birinci haftada hem görme keskinliğinde hem de fundus bulgularında belirgin düzelme saptanmıştır.

## KAYNAKLAR/REFERENCES

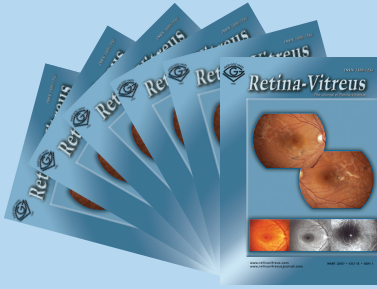
1. Inomata H. Vogt-Koyanagi-Harada Syndrome: Posterior Uveitis. In Yanoff M, Duker JS Eds. Ophthalmology, Mosby International Ltd. 1999;20:1-3.
2. Moorthy RS, Inomata H, Rao NA.: Vogt-Koyanagi-Harada syndrome. Surv Ophthalmol. 1995;39:265-292.
3. Read RW, Rao NA, Cunningham ET.: Vogt-Koyanagi-Harada disease. Curr Opin Ophthalmol. 2000;11:437-442.
4. Read RW, Holland GN, Rao NA, et al.: Revised diagnostic criteria for Vogt-Koyanagi-Harada disease: report of an international committee on nomenclature. Am J Ophthalmol. 2001;131:647-652.
5. Read RW, Rechodouni A, Butani N, et al.: Complications and prognostic factors in Vogt-Koyanagi-Harada disease. Am J Ophthalmol. 2001;131:599-606.
6. Kotake S, Ohno S.: 'Pulse' methylprednisolone therapy in the treatment of Vogt-Koyanagi-Harada's disease. Jap J Clin Ophthalmol. 1984;38:1053-1058.
7. Yamanaka E, Ohguro N, Yamamoto S, et al.: Evaluation of Pulse Corticosteroid Therapy for Vogt-Koyanagi-Harada Disease Assessed by Optical Coherence Tomography. Am J Ophthalmol. 2002;134:454-456.



## GAZİ GÖZ VAKFI BİLİMSEL TEŞVİK ÖDÜLLERİ 2007



### GLOKOM-KATARAKT



### RETİNA-VİTREUS



#### GENEL AÇIKLAMALAR

- Değerlendirme; her iki dergimiz için ayrı ayrı yapılacak olup 1.500'er YTL para ödülü verilecektir.
- Değerlendirmeye 2007 yılı içerisinde yayınlanan Klinik Çalışma, Klinik Araştırma, Deneysel ve Laboratuar Araştırma makaleleri alınacaktır.
- Seçilen makaleler dergilerin 2007 Aralık sayılarında ilan edilerek ödüller sorumlu yazarlara takdim edilecektir.

İletişim : Tuna Cad. No: 26/15 Yenışehir / ANKARA  
Tel : (0312) 431 84 80 (Pbx)  
Fax : (0312) 431 09 46