

Diffüz Büyük B-Hücreli Lenfomada Periferik Kandan Kök Hücre Transplantasyonu Sonrasında Gelişen Retinopatinin Ayırıcı Tanısı

The Differential Diagnosis of Retinopathy after Peripheral-Blood Stem Cell Transplantation in Diffuse Large B-Cell Lymphoma

Yasemin ÖZDAMAR¹, Tülay ŞİMŞEK¹, Orhan ZİLELİOĞLU²

Olgu Sunumu

Case Report

ÖZ

Diffüz büyük B hücreli lenfoma tanısı almış olan 45 yaşındaki erkek hasta, olog periferik kan kök hücre transplantasyonundan (PKHT) 2 ay sonra her iki gözde bulanık görme şikayeti ile kliniğimize başvurdu. Görme seviyeleri her iki gözde tam seviyesindeydi. Her iki gözün ön segment muayenesi ve göz içi basınçları normaldi. Fundoskopik muayenede her iki gözde içi şeklinde ve yuvarlak retinal hemorajiler tespit edildi, ayrıca sağ gözde arka kutupta lokalize yumuşak eksuda görüldü. Hastanın özgeçmişinden, rituximab (375 mg/m²), etoposide (100 mg/m²), carboplatin (25+CrCl), ifosfamide (5000 mg/m²), mesna (5000 mg/m²) and granülosit koloni-stimüle edici faktör (G-CSF) içeren tedavi rejimi sonrasında olog PKHT yapıldığı öğrenildi. Ayrıca bize başvurusundan 8 ay öncesinde boyun bölgesine lokalize radyoterapi alma öyküsü bulunmaktaydı. Göz muayene bulguları yapıldığı dönemde herhangi bir kemoterapötik ilaç almıyordu ve bu dönemde yapılan hematolojik incelemede ise; anemi (Hb: 6.1 g/dL), trombositopeni (PLT: 42x10³ /uL) ve lökopeni (WBC: 3x10³/uL) tespit edildi.

Sistemik malign hastalıklarda retinopati sıklıkla görülebilmektedir. Kombine ilaç tedavisi kullanımı, radyasyon tedavisi, anemi ve trombositopeni gelişimi PKHT sonrasında retinopati gelişiminde rol oynayan faktörler arasında yer almaktadır. Biz bu çalışma ile, olog kan kök hücre transplantasyonu yapılan, kombine ilaç rejimi kullanan ve radyasyon tedavisi alan sistemik maligniteleri bulunan hastaların rutin göz muayene bulgularının yapılması gerektiğini önermekteyiz.

Anahtar Kelimeler: Periferik kan kök hücre; transplantasyon; retinopati.

ABSTRACT

A 45-year old man who had been diagnosed with diffuse large B-cell lymphoma at the age of 40 years presented to our clinic with the complaint of bilateral blurred vision 2 months after autologous peripheral blood stem cell transplantation (PBSCT). His visual acuity was 20/20 bilaterally. Anterior segment examination and intraocular pressure were within normal limits in both eyes. Dilated fundus examination revealed flame-shaped and round retinal hemorrhages bilaterally and a cotton-wool spot in the posterior pole of the right eye. According to medical history, he received autologous peripheral blood stem cell transplantation after being treated with a drug regimen of rituximab (375 mg/m²), etoposide (100 mg/m²), carboplatin (25+CrCl), ifosfamide (5000 mg/m²), mesna (5000 mg/m²) and granulocyte colony-stimulating factor (G-CSF) (mcg/kg), he was given focal neck radiation therapy 8 months ago. When ocular examination was performed, anemia (Hb: 6.1 g/dL), thrombocytopenia (PLT: 42x10³ /uL) and leukopenia (WBC: 3x10³/uL) was detected in hematologic blood parameters and no chemotherapeutic drug was used at the time of the examination. Retinopathy frequently occurs in various systemic malignant diseases. The use of combined drug regimen, irradiation, anemia and thrombocytopenia are likely to be among the factors playing a role in the development of retinopathy after autologous peripheral blood stem cell transplantation. We suggested routine fundus examination of patients receiving autologous stem cell transplantation, combined chemotherapeutic regimen and/or radiation therapy.

Key Words: Peripheral blood stem cell; transplantation; retinopathy.

Ret-Vit 2007;15:141-144

Geliş Tarihi : 11/12/2006

Kabul Tarihi : 22/02/2007

Received : December 11, 2006

Accepted: February 22, 2007

1- S.B. Ankara Uluçanlar Göz Eğitim ve Araştırma Hastanesi, Ankara, Uzm. Dr.
2- S.B. Ankara Uluçanlar Göz Eğitim ve Araştırma Hastanesi, Ankara, Uzm. Dr.

1- M.D., Ministry of Health Ankara Uluçanlar Eye Hospital, Ankara/TURKEY
ÖZDAMAR Y., yasemin_oz@yahoo.com
ŞİMŞEK T., tulaysimsek@hotmail.com

2- M.D., Ministry of Health Uluçanlar Education and Research Hospital Eye Clinic
Ankara/TURKEY
ZİLELİOĞLU O., orhanzilelioglu@hotmail.com

Correspondence: M.D., Yasemin ÖZDAMAR
Ministry of Health Ankara Uluçanlar Eye Hospital, Ankara/TURKEY

GİRİŞ

Malign hastalıkların tedavisinde, kemik iliği kök hücre transplantasyonu yerine periferik kan kök hücre transplantasyonu son yıllarda sıklıkla kullanılan bir tedavi şeklidir. Ototolog veya allojenik olabilen kök hücre transplantasyonunda, kök hücreler dolaşan kandan elde edilmektedir.¹ Değişik malign hastalıklarda, otolog veya allojenik kemik iliği transplantasyonu sonrasında gelişen göz komplikasyonları iyi bir şekilde tanımlanmıştır. Arka segment komplikasyonları daha az sıklıkla görülmektedir ve belirgin görme kaybına neden olabilmektedir. Retinopati gelişebilecek komplikasyonlardan biridir ve altta yatan malign hastalığın direkt yayılımı sonucunda görülebileceği gibi kullanılan ilaç tedavisi, radyasyon alma ve gelişen hematolojik komplikasyonlar da retinopati gelişimine katkıda bulunan faktörler arasında yer almaktadır. Retinopati, genellikle retinal venlerin kıvrımlarında artış, retinal hemorajiler, sert ve yumuşak eksudalarla karakterizedir. Retinopati gelişiminin nedeni tam olarak bilinmemektedir. Periferik kan kök hücre transplantasyonu sonrasında da benzer bulgular gelişebilmektedir.²⁻⁵ Yaptığımız literatür incelemesinde otolog PKHT sonrasında retinopati gelişimine nadir olarak rastlanmıştır.⁵

Biz bu çalışmada, otolog PKHT sonrasında retinopati gelişen bir hastayı sunmayı ve retinopati gelişiminde rol oynayan faktörleri bildirmeyi amaçladık.

OLGU SUNUMU

Kırk beş yaşında erkek hasta otolog PKHT yapıldıktan 2 ay sonra her iki gözde, iki hafta süresince devam eden bulanık görme şikayeti ile kliniğimize başvurdu. Hastadan alınan detaylı özgeçmişde; 1993 yılında diffüz büyük B-hücreli lenfoma tanısı aldığı ve bize başvurusundan 8 ay öncesinde de boyuna lokalize radyoterapi uygulandığı öğrenildi. Hastaya rituximab (375 mg/m²), etoposide (100 mg/m²), carboplatin (25+CrCl), ifosfamide (5000 mg/m²), mesna (5000 mg/m²) ve granülosit koloni stimüle edici faktör (G-CSF) (mcg/kg, 7 gün) tedavi rejimini takiben otolog PKHT uygulanmıştı ve transplantasyondan 2 ay sonra görme bulanıklığı gelişmişti. Kliniğimize görme bulanıklığı nedeniyle başvurduğu dönemde yapılan hematolojik incelemede, hemoglobin seviyesi: 6.1 g/dL; trombosit sayısı: 42x10³ /uL; lökosit sayısı: 3x10³/uL olarak tespit edildi. Bu dönemde herhangi bir kemoterapötik ilaç alımı yoktu. Hastanın yapılan sistemik incelemesinde de diabetes mellitus, hipertansiyon, kollojen doku hastalığı gibi herhangi bir hastalık tespit edilmedi.

Göz muayenesinde; her iki gözde görme seviyesi tamdı. Biyomikroskopik ön segment muayenesi ve her iki göz tansiyonu normal olarak bulundu. Dilate fundus muayenesinde her iki gözde çok sayıda iğ şeklinde ve birkaç tane yuvarlak şekilli intraretinal hemorajiler ve venöz kıvrımlarda artış görüldü. Ayrıca sağ gözün arka ku-

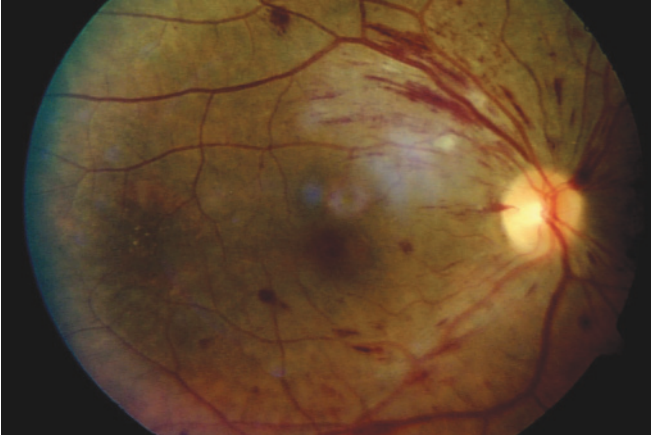
tubunda bir adet yumuşak eksuda tespit edildi. Bilateral optik diskler normaldi (Resim 1-2). Her iki gözün arka segment ultrasonografisinde herhangi bir kitle görünümü tespit edilmedi. Hastamızda renal yetmezlik bulunduğu için fundus florosein anjiyografi yapılamadı. Hastaya herhangi bir oküler tedavi uygulanmaksızın, düzenli aralıklarla takibe alındı.

TARTIŞMA

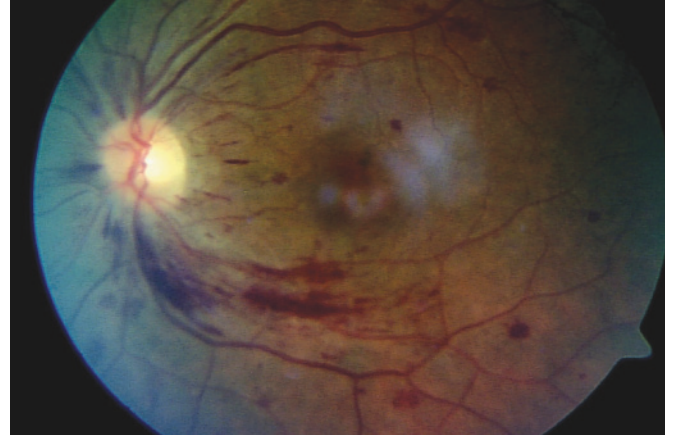Son yıllarda, malign hastalıkların tedavisinde, otolog periferik kandan kök hücre transplantasyonu kemik iliği transplantasyonuna tercih edilir hale gelmiştir. Ototolog PKHT, kök hücreleri toplama kolaylığı, hızlı hematolojik iyileşme, daha az komplikasyon gelişmesi ve daha az maliyete neden olması gibi avantajlara sahip olmasından dolayı tercih sebebi olmaktadır.¹ Ototolog veya allojenik kemik iliği transplantasyonu sonrası gelişen göz komplikasyonları sıklıkla bildirilmektedir ve komplikasyonların olası nedenleri tanımlanmıştır; fakat PKHT sonrası gelişen komplikasyonlar hakkında bildirilen hasta sayısı daha azdır ve dolayısıyla komplikasyonların nedenleri hakkında da daha az tanımlama bulunmaktadır.²⁻⁵ Bunun nedeni olarak, PKHT'unun daha hızlı iyileşmeye neden olması veya bu tekniğin yaygın olarak yeni uygulanmaya başlanması düşünülebilir. Her iki transplantasyon yönteminde de etyolojide benzer mekanizmaların rol alabileceği düşünülmektedir.

Kemik iliği transplantasyonu sonrasında gelişen arka segment komplikasyonları, ön segment komplikasyonlarına göre daha az sıklıkta görülmektedir.⁶ Çoşkun ve ark. yaptıkları çalışmada transplantasyon yapılan 397 hastanın 51'inde (%12.8) arka segment komplikasyonu geliştiği bildirilmiştir.⁷ Gelişen arka segment komplikasyonları ciddi görme bozukluğuna neden olabilmektedir. Retinopati, arka segment komplikasyonlarından biri olarak karşımıza çıkmaktadır. Retinopati gelişimi; mikrovasküler retinopati, infeksiyöz veya hematolojik komplikasyonlar olarak 3 alt gruba ayrılabilir. Mikrovasküler retinopati gelişiminin nedeni halen tam olarak bilinmemektedir. Ancak, olası nedenler arasında siklosporin kullanımı, radyasyon tedavisi, kemoterapötik ilaç kombinasyonu kullanımı yer alabilmektedir. Retinal bulgular, retinal venlerin kıvrımlarında artış, retinal hemorajiler (iğ şeklinde, yuvarlak, merkezi beyaz veya subhyaloid), yumuşak ve sert eksuda şeklinde görülebilmektedir. Göz tutulumu genellikle bilateral ve simetrikdir. Bazı vakalarda, optik disk ödemi ve neovaskülarizasyon da görülebilmektedir.^{2,5,6}

Bernauer ve ark.², Vogler ve ark.³ ve Gloor ve ark.⁴ otolog veya allojenik kemik iliği transplantasyonu sonrasında posterior segment komplikasyonu gelişimini bildirmişlerdir. Retinopati gelişiminden sorumlu etyolojik faktörlerin siklosporin kullanımı veya radyasyon uygulamasının olabileceğini söylemektedirler. Ancak siklospo-



Resim 1: Sağ gözde iç şeklide ve yuvarlak intraretinal hemorajiler, artmış venöz kıvrım ve yumuşak eksuda görünümü.



Resim 2: Sol gözde iç şeklide ve yuvarlak intraretinal hemorajiler ve artmış venöz kıvrım.

rin kullanımı olmayan hastalarda da retinopati gelişimini gösteren çalışmalar bulunmaktadır. Radyasyona bağlı gelişen retinopati ise ilerleyici özelliktedir ve iriste, optik diskte ve retinada neovaskülarizasyon ve vitreus hemorajisi gelişimine neden olabilmektedir. Transplantasyon sonrası gelişen retinopati ise genellikle normale dönmektedir. Ayrıca, radyasyon tedavisi almayan hastalarda da retinopati gelişimi bildirilmiştir.^{5,6,8,9} Hastamızda da PKHT'dan 6 ay önce boyun bölgesine lokalize radyasyon alma hikayesi bulunmaktaydı ve radyasyon kullanımının retinopati gelişiminde tek başına sorumlu olamayacağı, ancak katkıda bulunan faktörler arasında yer alabileceği söylenebilir.

Anemi ve trombositopeni gibi hematolojik komplikasyonlar kemik iliği aplazisi ve ilaç kullanımından dolayı trasplantasyonun erken döneminde görülebilmektedir.⁹ Anemi ve trombositopeninin tam olarak hangi mekanizma ile retinopatiye neden olduğu bilinmemektedir; fakat doku hipoksisine yol açarak vazodilatasyon ve anormal sızıntı oluşturduğu varsayılmaktadır.¹⁰ Tek başına anemi ve/veya trombositopeni, retinal venöz kıvrımlarda artış, yumuşak eksuda ve diğer retinal hemorajilere benzer retinal bulgulara neden olabilmektedir.^{9,11} Carraro ve ark. trombositopeni ve anemisi bulunan hastalarda retinopati görülme sıklığını %42 olarak bulmuşlardır.¹¹ Ayrıca, yapılan çalışmalar, trombositopeni ve aneminin aynı anda bulunmasının retinopatinin gelişimine daha fazla katkıda bulunacağını göstermiştir.^{9,11} Hastamız görme bulanıklığı ile kliniğimize başvurduğunda yapılan hematolojik incelemesinde anemi ve trombositopeninin eşlik ettiği tespit edilmiştir ve hastamızda anemi ve trombositopeninin aynı anda eşlik etmesi retinopatinin gelişimine yardımcı olan faktörlerden birini oluşturabilmektedir.

Son zamanlarda, malign hastalıkların tedavisinde, kombine kemoterapotik ilaçlar sıklıkla kullanılmaktadır. Rituximab, non-Hodgkin lenfoma ve diğer B hücreli lenfomaların tedavisinde son yıllarda kullanılan, anti-CD20 monoklonal antikordur ve kemoterapotik ilaçlarla kom-

bine olarak sıklıkla kullanılmaktadır. Rituximab'ın tek başına veya kombine tedavisi sonrasında anemi, trombositopeni ve nötropeni gibi hematolojik yan etkilerin geliştiği bildirilmektedir.^{12,13} Hastamıza, PKHT öncesinde rituximab, G-CSF ve farklı kemoterapotik ilaçlarla birlikte kombine bir tedavi rejimi uygulanmıştır. Fakat, G-CSF uygulanımı sonrasında benzer retinal bulguların geliştiği konusunda herhangi bir veri bulunamamıştır. Yapılan araştırmaların sonuçları göz önünde bulundurularak, rituximab'ın tek başına veya kombine olarak uygulanmasının retinal bulguların gelişiminde rol oynayabileceğini düşündürmektedir.

Bizim hastamızda, olog PKHT sonrasında, radyasyon tedavisi, anemi-trombositopeni gibi hematolojik komplikasyonların eşlik etmesi ve kombine ilaç tedavisi uygulanması gibi faktörlerin bir arada olması retinopati gelişimini kolaylaştırabilmektedir.

Sonuç olarak, periferik kandan kök hücre transplantasyonu yapılan, kombine ilaç rejimi kullanan ve radyasyon tedavisi alan sistemik maligniteleri bulunan hastalarda gelişebilecek göz komplikasyonlarının tespiti ve önlenmesi için düzenli aralıklarla dilate göz dibi muayenesinin yapılması gerekliliğini ve hastaların retinopati gelişimi konusunda bilgilendirilmelerini önermekteyiz.

KAYNAKLAR/REFERENCES

1. Copelan AE.: Hematopoietic Stem-Cell Transplantation. *N Engl J Med.* 2006;354:1813-1826.
2. Bernauer W, Gratwohl A, Keller A, et al.: Microvasculopathy in the ocular fundus after bone marrow transplantation. *Ann Intern Med.* 1991;115:925-930.
3. Vogler WR, Winton EF, Heffner LT, et al.: Ophthalmological and other toxicities related to cytosine arabinoside and total body irradiation as preparative regimen for bone marrow transplantation. *Bone Marrow Transplant.* 1990;6:405-409.
4. Gloor B, Gratwohl A, Hahn H, et al.: Multiple cotton wool spots following bone marrow transplantation for treatment of acute lymphatic leukaemia. *Br J Ophthalmol.* 1985;69:320-325.
5. Johnson DW, Cagnoni PJ, Schossau TM, et al.: Optic disc and retinal microvasculopathy after high-dose chemotherapy and autologous hematopoietic progenitor cell support. *Bone Marrow Transplant.* 1999;24:785-792.
6. Bray LC, Carey PC, Proctor SC, et al.: Ocular complications of bone marrow transplantation. *Br J Ophthalmol.* 1991;75:611-614.
7. Coskun NM, Jabs DA, Dunn JP, et al.: The eye in bone marrow transplantation. VI. Retinal complication. *Arch Ophthalmol.* 1994;112:372-379.
8. Kerty E, Vigander K, Flage T, et al.: Ocular findings in allogeneic stem cell transplantation without total body irradiation. *Ophthalmology.* 1999;106:1334-1338.
9. Moon SJ, Mieler WF.: Retinal complications of bone marrow and solid organ transplantation. *Curr Opin Ophthalmol.* 2003;14:433-442.
10. Fatterman JB, Mathura JR Jr.: Retinopathy of anaemia in T-cell lymphoma. *Br J Haematol.* 2006;134:252.
11. Carraro MC, Rossetti L, Gerli GC.: Prevalence of retinopathy in patients with anemia or thrombocytopenia. *Eur J Haematol.* 2001;67:238-244.
12. Kimby E.: Tolerability and safety of rituximab (MabThera). *Cancer Treat Rev.* 2005;31:456-473.
13. Salloum E, Stoessel KM, Cooper DL.: Hyperleukocytosis and retinal hemorrhages after chemotherapy and filgrastim administration for peripheral blood progenitor cell mobilization. *Bone Marrow Transplant.* 1998;21:835-837.