

Maküler Epiretinal Membranlarda İç Limitan Membran Soyulması*

Internal Limiting Membrane Removal in Macular Epiretinal Membranes

Fatih HOROZOĞLU², Ateş YANYALI², Erkan ÇELİK¹, Ahmet F. NOHUTCU³

ÖZET

Amaç: İdiyopatik maküler epiretinal membranlarda, epiretinal membran (ERM) ile birlikte iç limitan membran (İLM) soyulmasının etkinliğini irdelemek.

Gereç ve Yöntem: Bu prospektif çalışmada, idiyopatik maküler ERM'si olan 22 hastanın 24 gözü değerlendirildi. Tüm gözlerde pars plana vitrektomiye takiben, ERM ile birlikte İLM de soyuldu. İLM indosiyanın yeşili yardımı ile soyuldu. Çalışmamızda araştırdığımız ana parametreler görme keskinliği, intraoperatif ve postoperatif komplikasyonlar idi.

Bulgular: Hastalar ortalama 9.3 ay (6-15 ay) takip edildi. Preoperatif görme keskinliği 3 metreden parmak sayma (mps) ile 5/10 arasında iken; postoperatif görme keskinliği 4 mps ile 10/10 arasında idi. Preoperatif logMAR görme keskinliği 0.61 ± 0.31 iken postoperatif 0.40 ± 0.33 idi ($p=0.016$). Görme keskinliği 12 olguda (%50) 2 sıra ve üzerinde artarken; hiçbir olguda azalmadı. Postoperatif dönemde 6 olguda (%25) nükleer sklerozda artış; 4 olguda (%16.7) ise topikal tedavi ile kontrol altına alınabilen göz içi basınç artışı gözlemlendi. Bir olguda da (%4) postoperatif 1. ayda yatışık retina yırtığına rastlandı. Postoperatif dönemde ERM nüksüne rastlanmadı.

Sonuç: İdiyopatik maküler ERM'lerde, ERM ile birlikte İLM soyulmasının etkin ve güvenilir bir yöntem olduğu gözlemlendi. Bu tekniğin ERM nüksünü azalttığı düşünüldü.

Anahtar Kelimeler : İdiyopatik maküler epiretinal membran, pars plana vitrektomi, iç limitan membran.

SUMMARY

Purpose: To evaluate the results of idiopathic macular epiretinal membrane (ERM) surgery with internal limiting membrane (ILM) peeling.

Materials and Methods: In this prospective study, PPV was performed in 24 eyes of 22 patients with idiopathic macular ERM. ERMs were removed with ILM using indocyanine green to assist visualization. Main outcome measures were visual acuity, intraoperative and postoperative complications.

Results: Mean follow-up was 6.3 months (3-12 months). Preoperative visual acuity was between counting fingers at 3 meters and 5/10; whereas, postoperative visual acuity was between counting fingers at 4 meters and 10/10. LogMAR visual acuity was 0.61 ± 0.31 preoperatively and 0.40 ± 0.33 postoperatively ($p=0.016$). Visual acuity improved by at least 2 lines in 12 eyes (50%) and decreased in none of the eyes. Progression of nuclear sclerosis in 6 eyes (25%), transient increase of intraocular pressure controlled by topical anti-glaucomatous medication in 4 eyes (16.7%) and flat retinal tear in 1 eye (4%) were observed postoperatively. There was no recurrence of the ERM.

Conclusions: ERM removal with ILM peeling was observed to be effective and safe in eyes with idiopathic macular ERM. This technique appears to decrease recurrence of ERM.

Key Words: Idiopathic macular epiretinal membrane, pars plana vitrectomy, internal limiting membrane.

Ret - Vit 2005; 13 : 99-102

Geliş Tarih : 04/11/2004

Kabul Tarihi : 11/01/2005

Received : November 04, 2004

Accepted : January 11, 2005

* Bu çalışma TOD 38. Ulusal Oftalmoloji Kongresinde poster olarak sunulmuştur.
1- Haydarpaşa Numune Eğt. ve Araşt. Hast., 1. Göz Klin., İstanbul, Asist. Dr.
2- Haydarpaşa Numune Eğt. ve Araşt. Hast., 1. Göz Klin., İstanbul, Uzm. Dr.
3- Haydarpaşa Numune Eğt. ve Araşt. Hast., 1. Göz Klin., İstanbul, Doç. Dr.

1- M.D., Sair Nesimi sok. No:6 D:8 34668 Uskudar/İstanbul
ÇELİK E., drecelik@myynet.com
2- M.D., Topagac sok. Akarsu apt. No:3/13 Caddebostan 81060 /İstanbul
YANYALI A., ayanyali@hotmail.com
M.D., Bahariye cad. No:86/13 34710 Kadıkoy/ İstanbul
HOROZOĞLU F., fhoroz@yahoo.com
3- M.D. Associate Professor, Rumeli cad. İhr sok. No:2/15 Nisantasi / İstanbul
NOHUTCU A. F., nohutcu@kablone.com.tr

Correspondence: M.D. Ateş YANYALI
Topagac sok. Akarsu apt. No:3/13 Caddebostan 81060 /İstanbul

GİRİŞ

Epiretinal membran (ERM), iç limitan membrandaki (İLM) defektlerden glial hücreler ve retina pigment epiteli (RPE)'nin, retina iç yüzeyi boyunca proliferasyonu sonucu gelişir^{1,2}. ERM'ler sıklıkla idiyopatik olmakla birlikte, dekolman cerrahisi, intraoküler inflamasyon, vitreus hemorajisi, proliferatif ve non-proliferatif retinopatiler, travma ve vasküler tıkaçıcı hastalıklar gibi birçok klinik duruma ikincil olarak da gelişebilmektedir³.

ERM'ler makülada distorsiyon, traksiyonel retina dekolmanı, intraretinal ödem yaratarak ve aksoplazmik akımı engelleyerek görme keskinliğinde ciddi azalma, metamorfopsi ve santral diplopiye neden olabilirler⁴. Bu olgularda cerrahi girişim ile başarılı sonuçlar alınsa da; postoperatif dönemde ERM nüksü %5-21 oranında görülebilmektedir^{5,6}. Bazı araştırmacılar, ERM ile birlikte İLM soyulmasının görme keskinliğinde artış ve ERM nüksünde azalma sağladığını ileri sürmüşlerdir^{6,7}.

Biz de bu prospektif çalışmada, idiyopatik maküler ERM'li olgularımızda, ERM ile birlikte İLM soyulmasının etkinliği ve güvenilirliğini irdeledik.

GEREÇ VE YÖNTEM

Ocak 2002-Eylül 2004 tarihleri arasında kliniğimizde idiyopatik maküler ERM tanısıyla 22 hastanın 24 gözü çalışma kapsamına alındı. Bu prospektif çalışmada, tüm ERM'li gözlere pars plana vitrektomi (PPV)'yi takiben, ERM ile birlikte indosiyanın yeşili (ICG) yardımı ile İLM soyulması uygulandı.

Olguların görme keskinliği Snellen eşeli ile alınıp logMAR (the logarithm of the minimum angle of resolution) birimine çevrildi. Biyomikroskopik ön segment muayenesi ve göz içi basıncı ölçümleri yapıldı. Fundus muayeneleri, +90 D nonkontakt lens ve Goldmann üç aynalı kontakt lensi ile yapıldı. Çalışmamızda araştırdığımız ana parametreler görme keskinliği, intraoperatif ve postoperatif komplikasyonlar idi.

Tüm gözlere aynı cerrah (A.Y.) tarafından, subtenon anestezi altında 3 girişli standart PPV yapıldı. İntravitreal hava altında birkaç damla %0.05'lik (0.5 mg/ml) ICG damlatılarak İLM boyandı. ICG damlatıldıktan hemen sonra infuzyon açıldı ve pasif aspirasyonla ICG ortamdaki uzaklaştırıldı. ERM sınırındaki İLM'den başlanarak, intravitreal forseps yardımıyla ERM ile birlikte İLM soyuldu.

Postoperatif topikal tedaviye günde 6 kez antibiyotik, günde 8 kez steroid ve günde 3 kez sikloplejik damlalarla başlandı. Sikloplejik damlalar 1 ay, antibiyotikli damlalar 2 hafta; steroidli damlalar ise

2 ay içinde azaltılarak kesildi. Hasta takipleri postoperatif 1.,3.,7. günlerde ve 1.,3.,6. aylarda, daha sonra ise her 6 ayda bir yapıldı. İstatistiksel analizlerde Wilcoxon testi kullanıldı.

SONUÇ

Hastaların 9'u erkek, 13'ü kadın olup, yaşları 51 ile 76 (Ort.: 64.3 7.4 yıl) arasında değişmekte idi. Olgular ortalama 9.3 ay (6-15 ay) takip edildi. Olguların bulanık görme ve/ya da metamorfopsi şikayetlerinin başlangıcından itibaren geçen süre ortalama 8.6 ay (3-15 ay) idi. Preoperatif ön segment muayenesinde 2 olguda hafif nükleer bulanıklık vardı. Olguların hepsinde arka vitreus dekolmanı (AVD) vardı.

Preoperatif görme keskinliği 3 metreden parmak sayma (mps) ile 5/10 arasında değişmekte iken; postoperatif görme keskinliği 4 mps ile 10/10 arasında idi (Tablo 1). LogMAR görme keskinliği preoperatif 0.61 ± 0.31 , postoperatif dönemde ise 0.40 ± 0.33 idi ($p=0.016$, Wilcoxon testi). Görme keskinliği 12 olguda (%50) 2 sıra ve üzerinde artarken, hiçbir olguda azalmadı. Tüm olgularda postoperatif dönemde metamorfopsi yakınması azaldı ya da kayboldu.

Görme keskinliği	Preoperatif	Postoperatif
	n (%)	n (%)
<1/10	3 (12.5)	2 (8.3)
1/10-5/10	21 (87.5)	12 (50)
>5/10	-	10 (41.7)


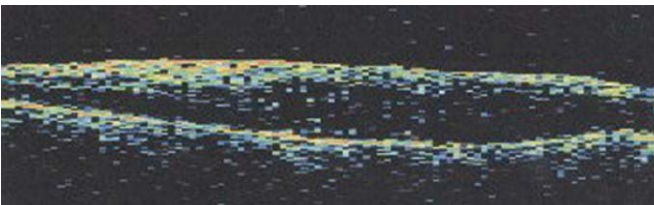
n: Göz sayısı

Tablo 1: Olgularımızın preoperatif ve postoperatif görme keskinliği.

Postoperatif dönemde 6 olguda (%25) nükleer sklerozda artış; 4 olguda (%16.7) ise topikal tedavi ile kontrol altına alınabilen geçici göz içi basıncı artışı gözlemlendi. Bir olguda da (%4) postoperatif 1. ayda yatışık retina yırtığına rastlandı. Bu yırtık argon laser tedavisinden sonra takip süresince yatışık olarak izlendi. Postoperatif dönemde hiçbir olguda ERM nüksüne rastlanmadı (Resim 1).

TARTIŞMA

ERM, RPE, fibroblast, makrofaj, miyofibroblast ve glial hücrelerden oluşan fibroselüler bir membrandır⁸. AVD, ERM'li olguların hemen hepsine eşlik etmekte ve patogeneze sorumlu tutulmaktadır. AVD ile gelişen



Resim 1: Bir olgumuzun preoperatif (üst) ve postoperatif (alt) OCT görüntülemesi.

traksiyon sonucu İLM'de defekt geliştiği ve bu defekten glial hücreler ile RPE'nin proliferasyonu sonucu ERM oluştuğu düşünülmektedir^{9,10}.

ERM, retinanın farklı bölgelerinde yerleşebilir ve maküla tutulumu olduğunda görme keskinliğinde azalma ve metamorfopsi gibi ciddi semptomlara neden olur. Bu semptomlar, ERM'nin makülada distorsiyon, traksiyon, mikrodekolman ve ödem oluşturması sonucu gelişmekte ve bu olgulara PPV ve membran çıkarılması önerilmektedir⁴⁻⁶. PPV ve membran soyulması uygulanan ERM'li olguların %53.8-87'sinde görme keskinliğinde artış ve metamorfopside azalma sağlanabilmekte^{9,11,12}; ancak postoperatif dönemde %5-21 oranında nüks ERM gelişebilmektedir^{5,6}.

Klasik ERM cerrahisi sonrası çıkarılan parçaların histopatolojik incelemesinde, İLM'nin değişen derecelerde ERM'ye yapışık olduğu gösterilmiştir¹³⁻¹⁵. Ayrıca İLM soyulması uygulanan olgularda, çıkarılan İLM parçacıklarının üzerinde de %61.1 oranında mikroskopik ERM olduğu gösterilmiştir¹⁶. Bir çalışmada, myofibroblastlar gibi proliferatif özellikteki hücreler için iskelet görevi gören İLM'nin, ERM ile birlikte soyulmasının nüksleri azaltabileceği öne sürülmüştür⁶. Mittleman ve ark. da, ERM cerrahisi sırasında soyulan İLM'nin sınırlı bir rejenerasyon yeteneğinin olduğunu ileri sürmüşlerdir¹⁴. ERM çıkarılması ile birlikte İLM soyulması uyguladığımız çalışmamızda, olgularımızın %50'sinde görme keskinliği 2 sıra ve üzerinde artarken, hiçbir olgumuzda ERM nüksüne rastlamadık. ERM çıkarılması ile birlikte İLM soyulması uygulanan çalışmalarda da, olguların %50-93'ünde görme keskinliğinde 2 sıra ve üzerinde artış sağlandığı ve hiçbir olguda nüks rastlanmadığı bildirilmiştir^{6,7}. Park ve ark., ERM ile birlikte İLM'nin soyulduğu ve soyulmadığı olguları karşılaştırmış ve 2 grup arasında görme artışı açısından anlamlı fark bulmamakla birlikte; İLM soyulmayan grupta %21 olguda rezidüel ya da nüks eden ERM saptamışlardır⁶. Aynı çalışmada ERM ile birlikte İLM soyulan grupta ise hiçbir olguda ERM nüksüne rastlanmamıştır.

İLM'nin Müller hücre uzantılarından oluştuğu ve ERM ile birlikte İLM soyulmasının, postoperatif görme keskinliğindeki artışı sınırlayabileceği öne sürülmüştür^{13,17}. Buna karşın, ERM ile birlikte İLM soyulmasının görme keskinliğine olumsuz etkisinin olmadığını savunan araştırmacılar da vardır^{6,7}. Park ve ark., İLM soydukları olguların %30'unda görme keskinliğinde 5 sıra ve üzerinde artış saptarken; İLM soyulmayan grupta bu oranı %25 olarak bulmuştur. Görme keskinliğinde 2 sıra ve üzerinde artış ise her iki grupta da %50 oranında bildirilmiştir⁶. Bir başka çalışmada da, epimaküler membranı olan olgularda İLM soyulması ile İLM soyulmaksızın yapılan cerrahi karşılaştırılmış ve İLM soyulan grupta görme keskinliğinde daha fazla artış ile birlikte daha az rekkürrens oranı bildirilmiştir¹⁸. Bizim çalışmamızda da, olgularımızın %50'sinde görme keskinliği 2 sıra ve üzerinde artarken, hiçbir olgumuzun görme keskinliğinde azalma olmadı.

ICG, İLM'yi boyayıp görünür hale getirerek, cerraha ameliyat sırasında büyük kolaylık sağlamaktadır. ICG'nin ERM cerrahisinde sağladığı en büyük avantaj, ERM etrafındaki İLM'yi boyayarak İLM-ERM kompleksinin bir bütün olarak çıkarılmasına olanak sağlamasıdır⁷. Bazı olgularda, ERM soyulmasını takiben alttaki retinanın anormal görünümü devam etmekte ve ikinci bir membran şüphesi yaratmaktadır¹⁹. Bu durumda, cerrahin membran soyma işlemine yeniden başlaması retina yırtığı riskini oldukça arttırmaktadır²⁰. ICG, boyanmış ve boyanmamış retina alanlarında kontrast oluşturarak, yapılabilecek yanlış girişimleri ve buna bağlı gelişebilecek komplikasyonları azaltır⁷. Sorcinelli, membran soyulmasını takiben retinanın ICG ile yeniden boyanması ile, traksiyonun oluşturduğu aksoplazmik akımdaki blokaja ikincil oluşan, beyazlaşmış retina görüntüsü ile rezidüel membranların kolaylıkla ayırt edilebildiğini belirtmektedir⁷. Ancak, çıplak (İLM'siz) retina üzerine yeniden ICG injeksiyonun, retinaya toksik etkileri olabilir. ICG, retinaya doğrudan toksik etkisinin yanında, ganglion hücre aksonlarına bağlanıp, anterograd aksonal transport yolu ile optik sinire de ulaşabilir^{21,22}. Biz de çalışmamızda, İLM'yi görünür hale getirmek için ICG kullandık ve ameliyat sırasında büyük kolaylık sağladığını gördük. Ancak, hiçbir olguda, membranların soyulmasının ardından, çıplak retina üzerine yeniden ICG uygulamadık. Ayrıca ICG'nin oluşturabileceği retinal toksisiteden kaçınabilmek için tüm olgularımızda düşük doz ICG (0.5 mg/ml) kullandık ve ICG'yi retina üzerinde uzun süre tutmadık.

Birçok çalışmada, İLM soyulması sırasında ICG kullanımının retinaya toksik etki yapabileceği öne sürülmektedir^{22,23}. Gandorfer ve ark., ICG yardımıyla soydukları İLM'lerin histopatolojik incelemesinde, İLM üzerinde Müller hücrelerinin plazma membranlarına rastlamışlar ve bunun ICG kullanımına bağlı olduğunu düşünmüşlerdir²⁴. Bir çalışmada, insan RPE hücrelerinin, ICG ile in vitro inkübasyonu sonrası apoptozise uğrayan RPE hücre sayısında artış bildirilmiştir²⁵. Bir başka çalışmada da, ICG kullanılarak İLM soyulması uygulanan epiretinal membranlı olgularda periferik görme alanı defektleri de bildirilmiştir²⁶. ICG'nin toksik olabileceğini düşünen bazı araştırmacılar, tripan mavisi kullanmışlar ve başarılı sonuçlar bildirmişlerdir^{27,28}. Bir çalışmada, tripan mavisi yardımıyla ERM ile birlikte İLM soyulan olguların %57'sinde görme keskinliğinde 2 sıra ve üzerinde artış sağlandığı ve hiçbir olguda nüks ERM gelişmediği bildirilmiştir²⁸. Tripan mavisi kullanılarak ERM ve/ya da İLM soyulması uygulanan bir başka çalışmada da 9 olgunun 5'inde görme keskinliğinin arttığı ve hiçbirinde nüks olmadığı bildirilmiştir²⁹. Bununla birlikte, Kwok ve arkadaşlarının yaptığı bir çalışmada, tripan mavisinin yüksek dozlarda kullanımı ile insan RPE hücrelerinde canlılık oranının azaldığı ve apoptozisle ilişkili gen ekspresyonunun arttığı bildirilmiştir³⁰.

Çalışmamızda, olgularımızın %4'ünde postoperatif yatışık retina yırtığı, %25'inde nükleer sklerozda artış, %16.7'sinde topikal tedavi ile kontrol altına alınabilen

geçici göz içi basınç artışı gözlemlendi. ERM soyulması sonrası literatürde bildirilen retina dekolmanı, kistoid maküla ödemi, subretinal neovaskülarizasyon, retinal fotoksisite, endoftalmi ve ERM nüksü gibi komplikasyonlar çalışmamızda gözlenmedi⁵.

Sonuç olarak, idiyopatik maküler ERM'lerde, ERM ile birlikte İLM soyulmasının etkin ve güvenilir bir yöntem olduğunu gözledik. Bu yöntemin, görme keskinliğini arttırdığı ve ERM nüksünü azalttığı kanısına vardık.

KAYNAKLAR

- Roth AM, Foos RY: Surface wrinkling retinopathy in eyes enucleated at autopsy. *Trans Am Acad Ophthalmol Otolaryngol* 1971; 75: 1047-1058.
- Foos RY: Vitreoretinal juncture; epiretinal membranes and vitreous. *Invest Ophthalmol Vis Sci* 1977; 16: 416-422.
- Appiah AP, Hirose T: Secondary causes of premacular fibrosis. *Ophthalmology* 1989;96: 389-392.
- King L, Joshi JS, Wirosko WJ, et al.: Epiretinal membranes. In: *Macular Surgery* Eds: Mercado HQ, Alfaro III DV, Liggett PE., Tano Y., de Juan E. Lippincott Williams&Wilkinson, Philadelphia. 2000; Ch.14: 170-178.
- Pessin SR, Olk RJ, Grand MG, et al.: Vitrectomy for premacular fibroplasia: prognostic factors, long-term follow-up, and time course of visual improvement. *Ophthalmology* 1991; 98: 1109-1114.
- Park DW, Dugel PU, Garda J, et al.: Macular pucker removal with and without internal limiting membrane peeling: pilot study. *Ophthalmology* 2003; 110: 62-64.
- Sorcinelli R: Surgical management of epiretinal membrane with indocyanine-green-assisted peeling. *Ophthalmologica* 2003; 217: 107-110.
- Smiddy WE, Maguire AM, Green WR, et al.: Idiopathic epiretinal membranes. Ultrastructural characteristics and clinicopathologic correlation. *Ophthalmology* 1989; 96: 811-820.
- McDonald HR, Verre WP, Aaberg TM: Surgical management of idiopathic epiretinal membranes. *Ophthalmology* 1986;93: 978-983.
- Burke JM, Smith JM: Retinal proliferation in response to vitreous hemoglobin or iron. *Invest Ophthalmol Vis Sci* 1981; 20: 582-592.
- Akar A, Arvas S, Kızılkaya M, et al.: Maküla önü membranların cerrahi tedavi sonuçları. *T Oft Gaz* 2002;32: 256-262.
- Öztürkmen C, Eldem B, Kadayıfçılar S: Epiretinal membranlarda klinik özellikler, izlem ve cerrahi sonuçları. *T Oft Gaz* 2003; 33: 34-38.
- Sivalingam A, Eagle RC Jr, Duker JS, et al: Visual prognosis correlated with the presence of internal limiting membrane in histopathologic specimens obtained from epiretinal membrane surgery. *Ophthalmology* 1990;97:1549-1552.
- Mittleman D, Green WR, Michels RG, et al.: Clinicopathologic correlation of an eye after surgical removal of an epiretinal membrane. *Retina* 1989;9:143-147.
- Maguire AM, Smiddy WE, Nanda SK, et al: Clinicopathologic correlation of recurrent epiretinal membranes after previous surgical removal. *Retina* 1990; 10: 213-222.
- Kwok AK, Lai TY, Li WW, et al.: Indocyanine green-assisted internal limiting membrane removal in epiretinal membrane surgery: a clinical and histologic study. *Am J Ophthalmol* 2004; 138:194-199.
- Smiddy WE, Feuer W, Cordahi G: Internal limiting membrane peeling in macular hole surgery. *Ophthalmology* 2001;108: 1471-1476;discussion 1477-1478.
- Bovey EH, Uffer S, Achache F: Surgery for epimacular membrane: impact of retinal internal limiting membrane removal on functional outcome. *Retina* 2004; 24: 728-735.
- Morris R, Witherspoon CD, Kuhn F, et al.: Internal limiting membrane maculorhexis for traction maculopathy. *Vitreoret Surg Technol* 1997; 8:1-4.
- De Bustros S, Thompson JT, Michels RG, et al: Vitrectomy for idiopathic epiretinal membranes causing macular pucker. *Br J Ophthalmol* 1988; 72: 692-695.
- Rodrigues EB, Meyer CH, Schmidt JC, et al.: Surgical management of epiretinal membrane with indocyanine-green-assisted peeling. *Ophthalmologica* 2004; 218: 73-74.
- Tadayoni R, Paques M, Girmens JF, et al : Persistence of fundus fluorescence after use of indocyanine green for macular surgery. *Ophthalmology* 2003; 110: 604-608.
- Weinberger AW, Kirchhof B, Mazinani BE, et al: Persistence indocyanine green fluorescence 6 weeks after intraocular ICG administration for macular hole surgery. *Graefes Arch Clin Exp Ophthalmol* 2001; 239: 388-390.
- Gandorfer A, Haritoglou C, Gass CA, et al: Indocyanine green-assisted peeling of the internal limiting membrane may cause retinal damage. *Am J Ophthalmol* 2001; 132: 431-433.
- Rezai KA, Farrokh-Siar L, Ernest JT, et al.: Indocyanine green induces apoptosis in human retinal pigment epithelial cells. *Am J Ophthalmol* 2004; 137: 931-933.
- Uemura A, Kanda S, Sakamoto Y, et al.: Visual field defects after uneventful vitrectomy for epiretinal membrane with indocyanine green-assisted internal limiting membrane peeling. *Am J Ophthalmol*. 2003 Aug;136: 252-257.
- Perrier M, Sebag M: Epiretinal membrane surgery assisted by trypan blue. *Am J Ophthalmol* 2003; 135: 909-911.
- Li K, Wong D, Hiscott P, et al.: Trypan blue staining of internal limiting membrane and epiretinal membrane during vitrectomy. *Br J Ophthalmol* 2003; 87: 216-219.
- Aslan Ö, Batman C, Men G, et al.: Epiretinal membran ve maküla deliği cerrahisinde tripan mavisi kullanımı. *Ret-Vit* 2004; 12: 45-48.
- Kwok AK, Yeung CK, Lai TY, et al.: Effects of trypan blue on cell viability and gene expression in human retinal pigment epithelial cells. *Br J Ophthalmol* 2004; 88:1590-1594..