

Retina Dekolman Cerrahisi Sonrası Subfoveal Perflorokarbon

Subfoveal Perfluocarbon Liquid Retention After Retina Detachment Surgery

Özcan KAYIKÇIOĞLU¹, Sinan BİLGİN²

ÖZ

Yırtıklı retina dekolman cerrahisi sonrası subfoveal perflorokarbon sıvısı (PFKS) izlenen iki olgu sunulmaktadır. Birinci olgumuz 65 yaşındaki psödo fakik erkek hastaydı. Sağ gözde üst temporal retinada yırtık ve makula sınırına kadar ulaşan büllöz retina dekolmanı mevcuttu. Hastaya uygulanan 23 G pars plana vitrektomi (PPV) esnasında retinayı yatıştırmak için PFKS kullanıldı ve ardından yırtık çevresine endolazer yapıldı. Hava altında silikon yağı verildi. Birinci ay kontrolde subfoveal yerleşimli PFKS damlacığı görüldü. Hasta yeniden ameliyata alınarak silikon alındı, ardından perifoveal bölgeden 38 G kanül ile subretinal alana infüzyon sıvısı verildi ve flüt kanülle sıvı ve PFKS damlacığı aspire edildi. Sıvı-hava değişimi ardından hastaya iki gün yüz üstü pozisyon verildi. Kontrol muayenesinde retina yatışık izlendi, perflorokarbon damlacığı gözlenmedi. Ameliyat öncesi 0.2 olan sağ görme keskinliği ameliyat sonrası 0.3 düzeyine yükseldi ancak hastada metamorfopsi şikâyeti mevcuttu. İkinci olgu sağ gözde az görme şikâyeti ile kliniğimize başvuran 66 yaşındaki erkek hastaydı. Sağ gözde saat 5 hizasında retinada yırtık ve retina alt yarıda dekolman izlendi. Hastaya 23 G PPV ameliyatı esnasında retinayı yatıştırmak için PFKS verildi. Hastamıza yapılan ardışık iki cerrahide önce silikon sonra ağır silikon kullanıldı. Hastanın silikon alınması sonrası yapılan son kontrol muayenesinde subfoveal alanda PFKS izlendi. Cerrahi uygulanmadan takip edilen hastanın görme keskinliği 0.2 düzeyindeydi ve görme alanında üst temporal fiksasyon merkezinde santral skotomu mevcuttu.

Anahtar Kelimeler: Metamorfopsi, skotom, subretinal perflorokarbon sıvısı.

ABSTRACT

This study presents two cases that had subfoveal perfluorocarbon liquid (PFCL) after rhegmatogenous retinal detachment surgery. The first case was a 65-year-old pseudophakic male patient. The superior temporal retinal tear and a bullous retinal detachment that reached the macula border was observed in the right eye. The patient underwent 23 G pars plana vitrectomy (PPV). Intravitreal perfluorocarbon liquid was used to reattach the retina and perform laser retinopexy around the tear. The surgical procedure was ended by PFCL-air and air-silicone exchange. In the first month, subfoveal PFCL droplets were observed in the control examination. The patient, who was reoperated, was injected with an infusion liquid using a 38 G cannula from the perifoveal area; liquid and decalin droplets were re-aspired using a flute cannula. There were no PFCL droplets in the control examination. Visual acuity, which was 0.2 pre-operatively, increased to 0.3 post-operatively, but the patient complained of metamorphopsia. The second case was a 66-year-old male patient. There was a retinal tear in the right eye at the 5 o'clock position, and a retinal detachment in the lower half. The patient underwent a 23 G PPV operation. Intravitreal perfluorocarbon liquid was used to reattach the retina. First silicone and then heavy silicone oil was used in two subsequent surgeries. In the final control examination performed after silicone removal, PFCL was detected in the subfoveal area. The patient was followed up without surgery, had a visual acuity of 0.2, and a central scotoma was present in the superior temporal fixation center of the visual field.

Key Words: Metamorphopsia, scotoma, subretinal perfluorocarbon liquid.

- 1- M.D. Professor, Celal Bayar University, Faculty of Medicine, Department of Ophthalmology, Manisa/TURKEY
KAYIKÇIOĞLU O., orkayikcioglu@yahoo.com
- 2- M.D., Sifa University Faculty of Medicine, Department of Ophthalmology, İzmir/TURKEY
BİLGİN S., drsinanbilgin@yahoo.com

Geliş Tarihi - Received: 01.08.2013
Kabul Tarihi - Accepted: 30.09.2013
Ret-Vit 2014;22:317-320

Yazışma Adresi / Correspondence Adress: M.D. Sinan BİLGİN
Sifa University Faculty of Medicine, Department of Ophthalmology,
İzmir/TURKEY

Phone: +90 536 825 06 84
E-Mail: drsinanbilgin@yahoo.com

GİRİŞ

Perflorokarbon sıvıları (PFKS) vitreoretinal cerrahide yaygın olarak kullanılmaktadır. Cerrahi operasyon sırasında subretinal alanda PFKS'nın kalması retina ve retina pigment epiteline olan toksisitesi nedeniyle istenmeyen bir komplikasyondur.¹⁻⁸

PFKS'nın buldukları retina bölgesinin elektrolit dengesini bozarak, retina pigment epiteli ve foto reseptörlere mekanik bası yaparak ve enflamasyona neden olarak retina fonksiyonlarını etkiledikleri düşünülmektedir.^{3,8,9} Subretinal PFKS' larında tedavi yaklaşımı PFKS' larının yerleşim yerine ve semptomatik oluşuna göre değişebilmektedir. Toksik etkisi nedeniyle subfoveal yerleşimli ise erken dönemde PFKS'nın alınması önerilmektedir.⁴⁻⁶

OLGU SUNUMU

Olgu 1

Sağ gözünden katarakt ameliyatı geçirmiş 65 yaşındaki erkek hasta görmede azalma şikâyeti ile kliniğimize başvurdu. Yapılan oftalmolojik muayenesinde düzeltilmiş görme keskinliği sağ gözde 2/10 sol gözde 10/10 düzeyindeydi. Fundus muayenesinde, üst temporal retinada yırtık ve makula sınırına kadar ulaşan büllöz retina dekolmanı tespit edildi. Hastaya 23 G pars plana vitrektomi (PPV) yapıldı. Retina, intravitreal verilen PFKS ile yatıştırıldı ve yırtığın çevresine endolazer uygulandı. Ameliyat PFKS-hava ve hava-silikon değişimi ile sonlandırıldı.

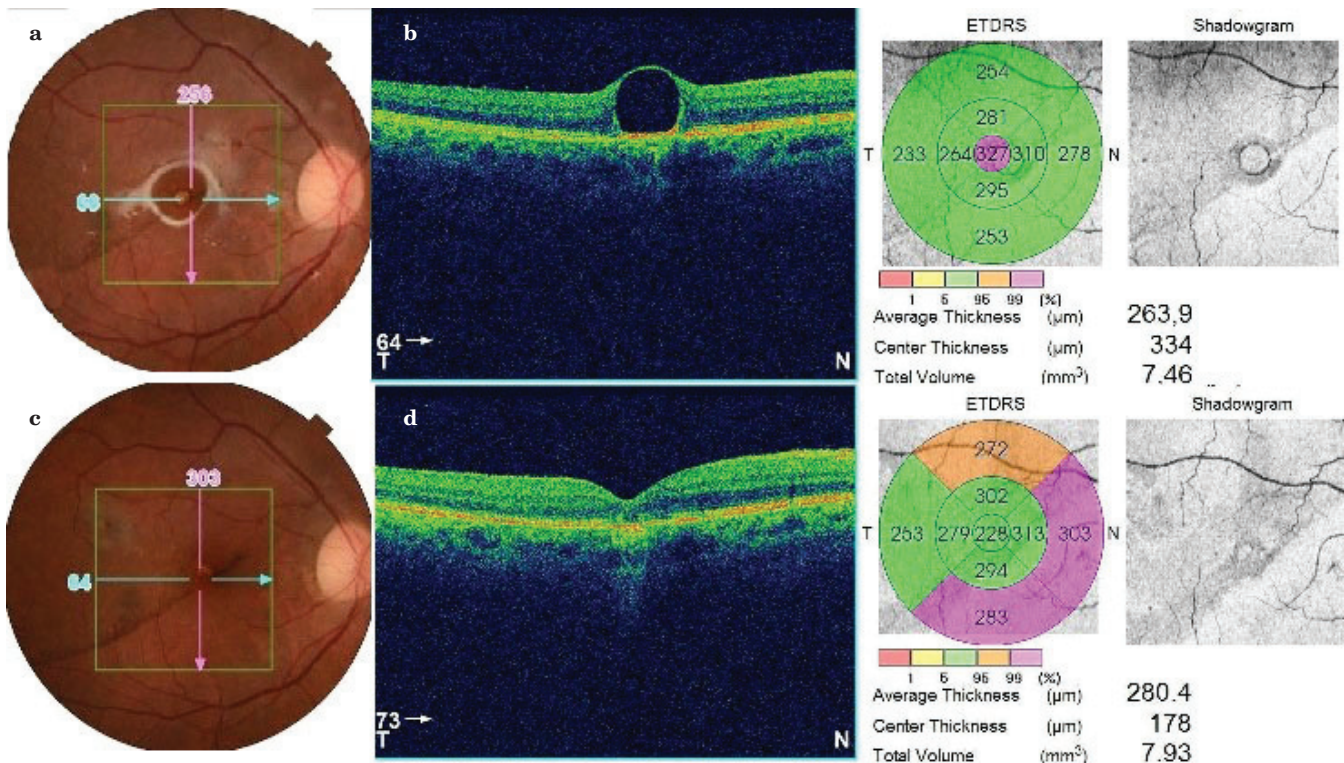
Hastanın ikinci hafta muayenesinde görme keskinliği sağ gözde 4 mps düzeyindeydi. Fundus muayenesinde retina yatışıktı. Dekolman hattı foveadan geçmekteydi ve subfoveal perflorokarbon damlacığı izlenmekteydi (Resim 1a). Hastanın optik koherans tomografi (OKT) incelemesinde fovea altında düzgün sınırlı, hiporeflektan PFKS damlacıkları tespit edildi (Resim 1b). Birinci ay kontrolde hastanın semptomlarının devam etmesi nedeniyle subfoveal perflorokarbonun cerrahi olarak alınması planlandı.

Hasta yeniden ameliyata alınarak perifoveal bölgeden 38 G kanül ile subretinal alana infüzyon sıvısı verildi, flüt kanülle sıvı ve perflorokarbon damlacığı tekrar aspire edildi. Sıvı-hava değişimi ardından hastaya iki gün yüz üstü pozisyon verildi. Hastanın ameliyat sonrası birinci hafta muayenesinde subretinal perflorokarbonun kaybolduğu saptandı (Resim 1c). Görme keskinliği sağ gözde 0.3 düzeyine yükseldi ancak, metamorfopsi şikâyeti mevcuttu. Hastada foveada hiperpigmentasyon izlendi ve demarkasyon hattının foveadan geçtiği zaman içinde RPE proliferasyonu ile daha belirgin gözlendi (Resim 1d).

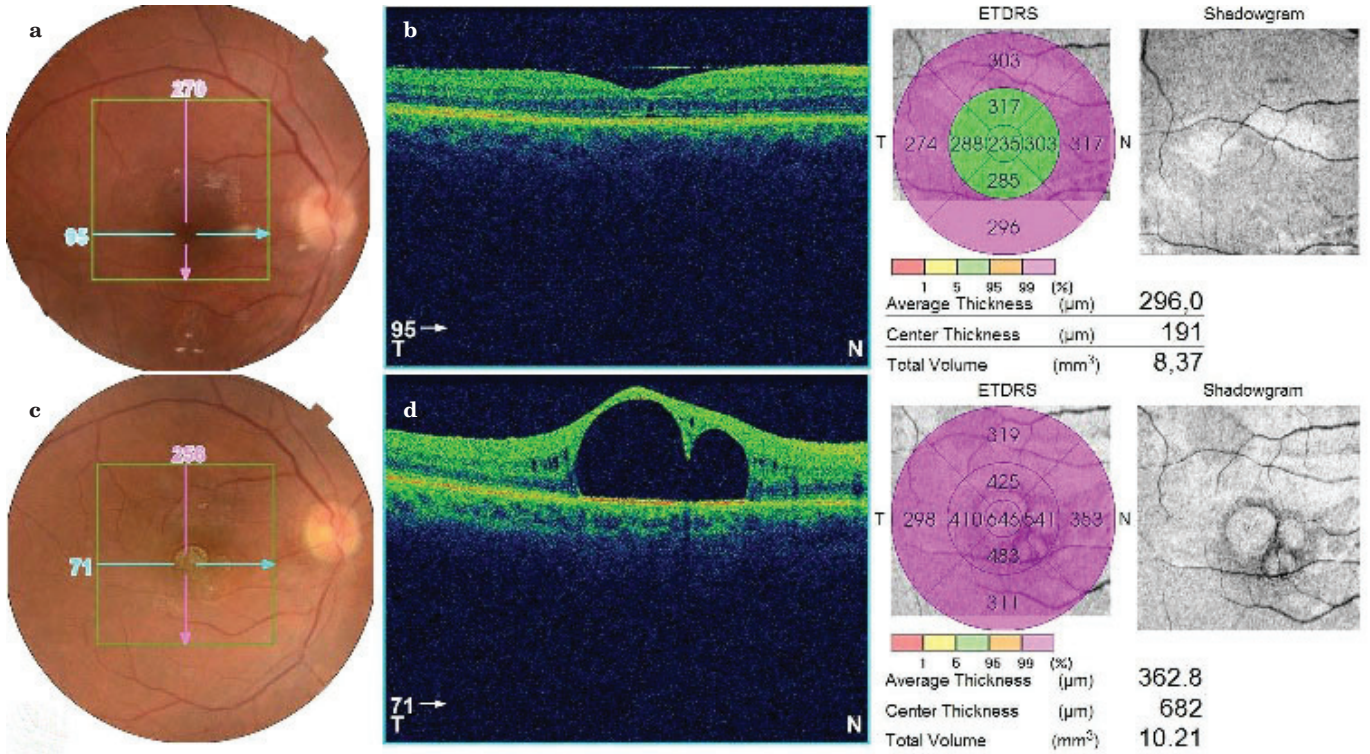
Olgu 2

Daha önce her iki gözden katarakt operasyonu ve sol gözden retina dekolmanı cerrahisi geçiren hasta sağ gözde az görme şikâyeti ile kliniğimize başvurdu. Yapılan muayenesinde görme keskinliği sağ gözde 0.05 sol gözde tam olarak saptandı.

Fundus muayenesinde sağ gözde saat 5 hizasında retinada yırtık ve retina alt yarından maküler alana



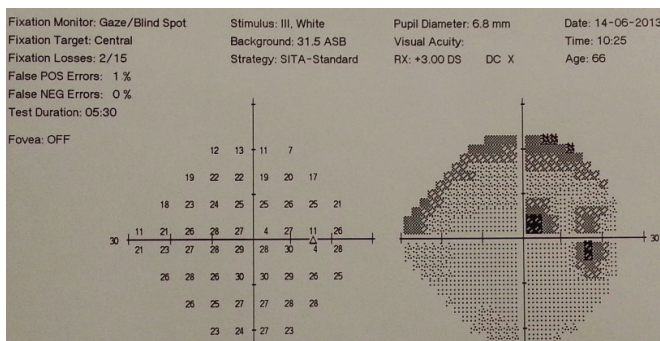
Resim 1a-d: Fundus fotoğrafında subfoveal PFKS izlenmektedir (a), OKT kesitinde subfoveal PFKS gözlenmektedir (b), foveada hiperpigmentasyon ve demarkasyon hattı görülmektedir (c), OKT kesitinde normal anatomik foveal kontur gözlenmektedir (d).



Resim 2a-d: Fundus fotoğrafında PFKS kalmadığı gözlenmektedir (a), OKT kesitinde normal anatomik foveal kontur izlenmektedir (b), iki adet PFKS damlacığının subfoveal yerleştiği görülmektedir (c), OKT kesitinde subfoveal PFKS gözlenmektedir (d).

erişmiş dekolman izlendi. Hastaya 23 G PPV yapıldı. Retinayı yatıştırmak için PFKS verildi. Ameliyat PFKS-hava-silikon değişimi ile sonlandırıldı. Kontrol muayenesinde alt yarıda dekolmanı devam eden hastaya bir ay sonra ikinci bir operasyon yapıldı. PFKS ile retina yatıştırılıp ardından ağır silikon enjeksiyonu yapıldı. Kontrol muayenesinde retina yatıştıktı ve OKT'de fovea anatomisi normal izlendi (Resim 2a,b). Üç ay sonrasında silikon alındıktan sonraki kontrolde fundoskopik muayenede subretinal alanda perflorokarbon sıvısı izlendi (Resim 2c). OKT incelemesinde fovea altında düzgün sınırlı, oval, hiporeflektan sıvı perflorokarbon damlacıkları tespit edildi (Resim 2d). Subretinal PFKS damlacıklarının temizlenmesi için tekrar ameliyat önerildi.

Daha fazla ameliyatı kabul etmeyen hastanın ortalama 3.5 aylık takip sonunda göz içi basıncı 19 mmHg,



Resim 3: GA'da üst temporal fiksasyon merkezinde santral skotom görülmektedir.

görme keskinliği 0.2 düzeyindeydi ve görme alanında (GA) üst temporal fiksasyon merkezinde santral skotomu mevcuttu (Resim 3).

TARTIŞMA

PFKS optik saydamlık, düşük viskozite, su ile karışmama ve sudan daha yoğun olma gibi çok uygun fiziksel özellikleri nedeniyle vitoretinal cerrahinin pek çok aşamasını kolaylaştırmakta ve ameliyat sonucunu önemli ölçüde etkilemektedirler. Ameliyat sırasında geçici tamponad olarak kullanılan bu sıvıların ameliyat sonunda tamamen alınması gerekmektedir.^{2,8-10} Cerrahi esnasında PFKS'larının uzaklaştırılmalarından sonra küçük boyutlarda PFKS damlacıklarının göz içinde kalabildiği gözlemlenmiştir. Bu durumun nedenleri arasında tam olarak çıkarılmamış vitreusla birlikte PFKS damlacıklarının bulunması, siliyer cisim bölgesinde kalan PFKS damlacıkları, cerrahi aletlerin manipülasyonu esnasında sklerotomi bölgesinde PFKS birikmesi sayılabilir.¹¹ PFKS'larının retina altına geçmelerinde ise özellikle periferik retinal yırtığın 120° ve daha büyük olduğu durumlar, rahatlatılmamış traksiyonların bulunması, ameliyat esnasında PFKS-hava değişimini takiben dengeli tuz solüsyonu, serum yada salin ile yıkama eksikliği ve tampon madde olarak silikon yağı kullanılması risk faktörleri arasında yer almaktadır.¹²

Suk KK ve ark.,¹³ cerrahi uygulanmadan takip edilen subfoveal ve ektrafoveal yerleşimli perflorokarbonun ortalama dört yıllık takipte vizyon ve retina anatomisinde değişikliğe neden olmadığını bildirmişlerdir. Ancak Cohen SY ve ark.,¹ subretinal bölgede ektrafoveal yerleşimli PFS nedeniyle takip ettikleri bir olguda 6 yıl sonunda retina pigment epitelinde atrofi sonucu tam kat retinal delik geliştiğini rapor etmişlerdir. Lesnoni G ve ark.,² yaptıkları çalışmada subfoveal yerleşimli perflorokarbonun cerrahi sonrası dördüncü günde absolu skotoma neden olduğunu bildirmişlerdir. Bizim olgumuzda ortalama 3.5 aylık takipte retina pigment epitel değişikliği ve görme alanında üst temporal fiksasyon merkezinde santral skotom gelişti.

Subretinal perflorokarbon eğer subfoveal ise ve/veya semptomatik ise alınması önerilmektedir.^{4-6,11} Subfoveal perflorokarbon doğrudan veya ektrafoveal alandan yapılan retinotomi aracılığıyla kanül yardımıyla aspire edilerek veya baş pozisyonu verilip yer değiştirmesi sağlanarak ve YAG laser retinotomi aracılığıyla rahatlıkla alınabilir. Bu yöntemlerden hangisinin kullanılacağı, perflorokarbonun miktarına ve yerleşimine bağlıdır.^{4-7,14,15} PFKS direkt aspirasyonla subfoveal alandan doğrudan alındığında subretinal hemoraji, pigment epitelium hasarı, subretinal proliferasyon, fibrozis ve sinir lifi hasarı görülebileceği bildirilmektedir.²

Klinik tecrübemizde yırtıklı retina dekolmanı hastalarımızda foveadan uzak noktalarda subretinal olarak izlediğimiz damlacıkların asemptomatik olarak kaldığı görüldü. Ancak ilk kez rastladığımız subfoveal alanda yer alan PFKS damlacıkları daha sonradan alınsa dahi hasta görme kalitesini bozabilmektedir. Öncelikle bu komplikasyonun gelişmemesi için PPV sırasında göz içinde en az türbülans ile çalışılması, perflorokarbonun tek damlacık şeklinde verilmesi büyük retinal yırtıklar seviyesini aşan perflorokarbon kullanımında ve PVR gelişen yırtıklı gözlerde perflorokarbon kullanımında ilave dikkat edilmesi gerekmektedir.

KAYNAKLAR/REFERENCES

1. Cohen SY, Dubois L, Elmaleh C. Retinal hole as a complication of long-standing subretinal perflorocarbon liquid. *Retina* 2006;26:843-4.
2. Lesnoni G, Rossi T, Gelso A. Subfoveal liquid perflorocarbon. *Retina* 2004; 24:172-6.
3. Inoue M, Iriyama A, Kadonosono K, et al. Effects of perfluorocarbon liquids and silicone oil on human retinal pigment epithelial cells and retinal ganglion cells. *Retina* 2009;5:677-81.
4. Lemley CA, Kim JE. Subretinal perflorocarbon removal: perflorocarbon volume estimation and cannula choice. *Retina* 2008;28:167-170.
5. Roth DB, Sears JE, Lewis H. Removal of retained subfoveal perfloro-n-octane liquide. *Am J ophthalmol* 2004;138:287-9.
6. Takhchidi KP, Malov IA, Kazaykin VN. Application of YAG laser retinopuncture for perflorocarbon liquid removal from under retina after vitreoretinal surgery. *Retina* 2006;26: 969-72.
7. Le Tien V, Pierre-Kahn V, Azan F, et al. Displacement of retained subfoveal perflorocarbon liquid after vitreoretinal surgery. *Arch ophthalmol* 2008;126:98-101.
8. Valenzuela EG, Ito Y, Abrams GW. Risk factors for retention of subretinal perflorocarbon liquid in vitreoretinal surgery. *Retina* 2004;24: 746-52.
9. Özdamar Y, Batman C, Tırhuş MH, et al. Submaküler bölgede perflorokarbon sıvısı birikimi için risk faktörleri ve biriken perflorokarbon sıvısının çıkarılması. *Ret-Vit* 2006;14:299-302.
10. Tewari A, Eliot D, Sing CN, et al. Changes in retinal sensitivity from retained subretinal perflorocarbon liquid. *Retina* 2009;29:248-50.
11. Winter M, Winter C, Wiechens B. Quantification of intraocular retained perflorodecalin after macroscopic complete removal. *Graefe's Arch Clin Exp Ophthalmol* 1999;237:153-6.
12. Saatci O, Koçak N. Retained submacular perflorodecalin. *Can J Ophthalmol* 2003;38:293-6.
13. Suk KK, Flynn HW Jr. Management options for submacular perflorocarbon liquid. *Ophthalmic Surg Lasers Imaging* 2011;42:284-91.
14. Pfriem M, Hoerauf H.: Removal of centrally located subretinal perflorocarbon liquid. *Klin Monbl Augenheilkd* 2012;229:728-31.
15. Eylem YP, Öncel B, Demirel B, ve ark. Subfoveal ve ektrafoveal perflorokarbon sıvısının tek bir retinotomiden aspirasyonu. *Ret-Vit* 2011;19:41-3.