

Vogt Koyanagi Harada Hastalığını Taklit Eden Sempatik Oftalmi Olgusu

Pelin TANER¹ Cengiz AKARSU¹ Özay ÖZ¹ Mahmut SUBAŞI¹
Meral OR² Merih ÖNOL² Berati HASANREİSOĞLU²

ÖZET

Sempatik oftalmi (SO), bir gözde uveal dokuyu etkileyen penetran yaralanma sonrasında her iki gözde granülatöz uveit gelişimi olarak tanımlanır. Vogt Koyanagi Harada (VKH) hastalığı göz, kulak, deri ve meninksleri etkileyen multisistemik bir hastalıktır. Göz hastalığı SO'ye benzer şekilde bilateral kronik panuveitistir. Bu iki hastalık klinik ve patolojik olarak benzer özellikler gösterdiğinden aynı grupta incelenirler. Çok nadiren SO'de VKH hastalığına benzer ekstraoküler semptomlar gelişebilir. Bu çalışmada VKH hastalığına benzer ekstraoküler semptomlar gösteren bir olgu sunulmuş ve bu iki hastalık arasındaki etyopatogenezi, klinik seyir ve tedavi şekilleri arasındaki benzerlikler araştırılmıştır.

Anahtar Kelimeler: Sempatik oftalmi, Vogt-Koyanagi-Harada hastalığı, panuveit.

SUMMARY

Sympathetic ophthalmia (SO), is described as a bilateral granulomatous uveitis that develops after penetrating injury affecting uveal tissue of one eye. Vogt-Koyanagi-Harada (VKH) disease is a multisystemic disease that effects eye, ear, skin and meninx. In VKH disease, eye involvement is a bilateral chronic panuveitis similar to SO. Since they show similar properties they are classified in the same group of uveal disease. Rarely, similar extraocular symptoms are seen with SO patients. One patient with extraocular symptoms similar to VKH disease is presented in this study. *Ret-Vit 1997;5:58-62*

Key Words : Sympathetic ophthalmia, Vogt-Koyanagi-Harada disease, panuveitis.

GİRİŞ

Sempatik oftalmi (SO), Hipokrat döneminden beri bilinen ve ilk kez Mac Kense tarafından 1830'da tanımlanan bir hastalıktır^{1, 2}. Bir gözde uveal dokuyu etkileyen penetran travma sonrasında, her iki gözde granülatöz uveit gelişimi olarak tanımlanır. SO, çoğunlukla travmatik glob perferasyonundan kaynaklanmakla birlikte, nadir olmayarak cerrahi girişimler sonrasında da gelişebilir.^{1, 4}

Vogt Koyanagi Harada (VKH) hastalığı gözde, SO'ye benzer şekilde bilateral kronik panuveitis tablosu gelişen, bunun yanı sıra alopesi, poliozis, vitiligo, işitme bozukluğu, kulak çınlaması ve meningeal irritasyon bulgularıyla da gözlenen multisistemik bir hastalıktır.³

SO ve VKH hastalığının etyopatogenezi tam olarak açıklanamamakla birlikte, yapılan immunohistopatolojik çalışmalar, büyük ölçüde oküler antijenlere karşı T hücre aracılı im-

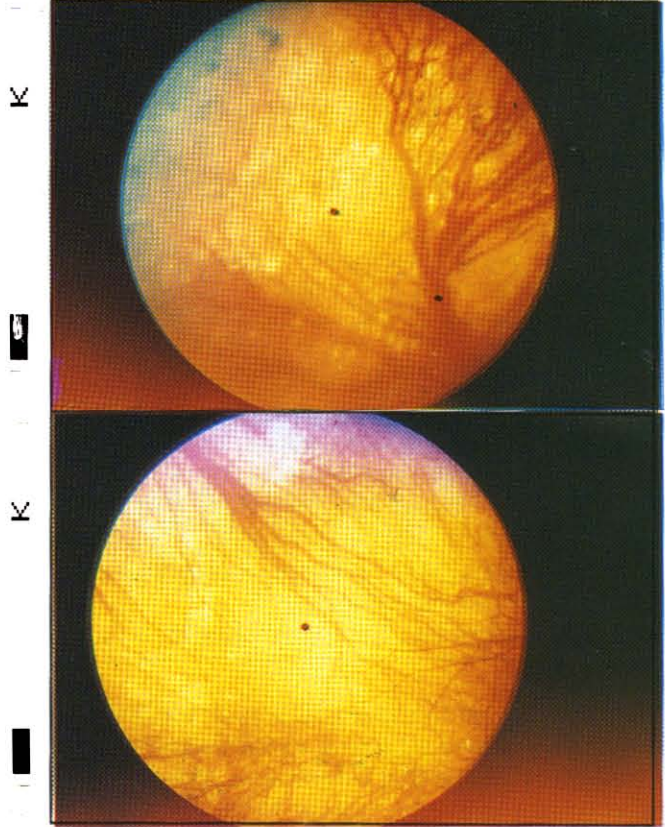
mun reaksiyon sonucunda geliştikleri yönündedir.^{1, 5} Rüptüre lens etrafında zonal granülatöz inflamasyon olarak tanımlanan ve tek taraflı kronik endoftalmi tablosu ile karakterize fakoanflaktik endoftalmitisin ise B hücre aracılı Arthus fenomeni olduğu ileri sürülmüştür. Bu üç hastalık, T-B hücre aracılı üveitler olarak aynı grupta incelenirler. Spektrumun bir ucunda T hücre aracılı gecikmiş tip hipersensitivite olarak kabul edilen SO, diğer ucunda bir B hücre aracılı immun kompleks hastalığı olan fakoanflaktik endoftalmitis bulunurken, spektrumun ortasında VKH hastalığı yer almaktadır.²

SO ile VKH arasındaki klinik farklılıklar, SO'de geçirilmiş travma ya da intraoküler cerrahi girişim öyküsünün bulunması, VKH hastalığında ise ekstraoküler semptomların varlığıdır. Çok nadiren SO'de VKH hastalığına benzer ekstraoküler semptomlar gelişebilir.^{6, 7} Bu makalede VKH hastalığına benzer ekstraoküler semptomlar gösteren bir sempatik oftalmi olgusu sunulmuştur.

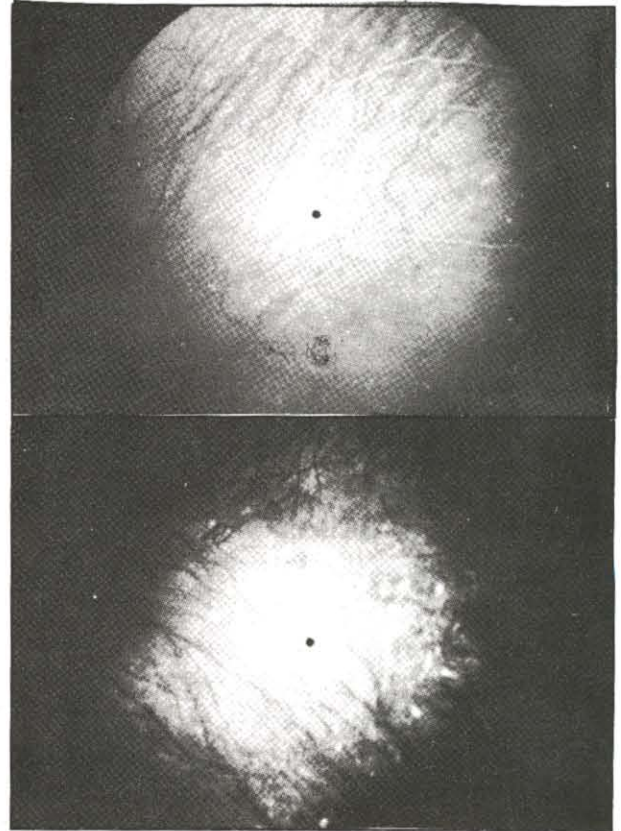
1- Asistan Dr. Gazi Üniversitesi Göz Hastalıkları A.B.D.

2- Prof. Dr. Gazi Üniversitesi Göz Hastalıkları A.B.D.

OLGU : 20 yaşındaki kadın hasta sol gözde bir haftadan beri devam eden sinek uçmaları, ışık çakmaları ve görme bulanıklığı şikayeti ile kliniğimize başvurdu. Sistemik bir şikayeti olmayan hastamızın yapılan oftalmolojik muayenesinde, görme keskinliği sağ gözde 10/10 (-8.00 myopik tashihle), sol gözde 1/10 düzeyinde, her iki gözde tansiyon oküler normal ve biomikroskopik ön segment muayenesi doğal bulundu. Fundus muayenesinde sağ gözde mikroholler içeren periferik latis tipi dejeneresanslar, sol gözde üst temporal kadranda atnalı yırtık ve çevresinde dekolman izlendi. Bunun üzerine hastanın sol gözüne üst temporal lokal sponj + boşaltıcı ponksiyon + yırtık üzerine krio uygulaması içeren dekolman cerrahisi uygulandı. Sağ gözdeki latis dejeneresansların yırtık geliştirme olasılığı yüksek olduğundan, bu dejeneresansların etrafına laser barajı çekildi. Cerrahi girişim sonrası sol gözde şifa sağlanmış olmasına rağmen iki hafta sonraki kontrolünde üst temporal, üst nazal ve alt nazal kadranı içine alan nüks dekolman saptandı. Silikon band sirkaj + vitrektomi + sıvı-hava değişimi + krio ameliyatı uygulandı. Retina yatıştırıldı, ancak iki hafta sonra tekrar nüks ve proliferatif vitreoretinopati saptandı. Bunun üzerine vitrektomi + sıvı-hava-silikon değişimi yapıldı. Postoperatif erken dönemde retinanın yatışmadığı ve retina altında silikon bulunduğu gözlenmesi üzerine hasta inoperabl kabul edildi. İki ay sonra hasta bu kez sağ gözde az görme şikayeti ile başvurdu. Sağ gözde görme keskinliği tashihle 5 mps düzeyinde, sol gözde ışık hissi idi. Tansiyon oküler sağ gözde 12, sol gözde 10 olarak belirlendi. Ön segment muayenesinde her iki gözde koyun yağı tipi keratik presipitatlar, ön kamarada++ hücre, aköz flare++, vitrede++ hücre saptandı. Fundus muayenesinde sağ gözde papilla hudutları silikti ve perifer retinada Dalen - Fuchs nodülleri izlendi (Resim 1, 2). Fundus floresin anjiografisinde (FFA), multipl subretinal hiperflörosan spotlar mevcuttu (Resim 3, 4). Hastanın sistemik sorgulamasında görme azalması ile eş zamanlı olarak başlayan şiddetli baş ağrısı, işitme bozukluğu, kulak çınlaması ve yaygın saç dökülmesinin de olduğu

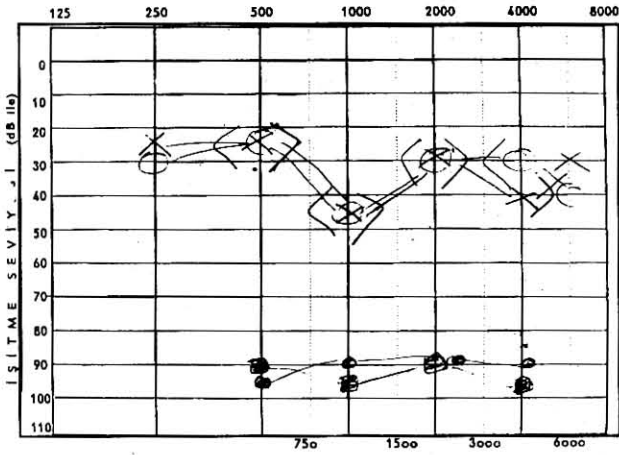


Resim 1- 2: Olgunun fundus fotoğraflarında Dalen-Fuchs nodüllerinin görünümü izlenmektedir.



Resim 3- 4: Olgunun FFA'sında hiperflörosans gösteren Dalen-Fuchs nodülleri izlenmektedir.

ğrenildi. Göz hastalığı, bilateral granülatöz tipte üveit olarak değerlendirildi ve sol göze üç kez intraoküler cerrahi uygulanmış olduğundan sempatik oftalmi tanısı kondu. 80 mg/gün sistemik oral prednizolon + topikal steroid + midriatik damla tedavisi başlandı. Hasta sol göze enükleasyon önerisini kabul etmedi. Kulak Burun Boğaz ABD'dan konsültasyon istenerek odyometri yapıldı, bilateral nörosensör-yal tipte işitme kaybı saptandı (Resim 5). Şiddetli başağrısı nedeni nörolojik yönden de-



Resim 5: Olgunun odyogramında sensörinöral tipte işitme kaybı gösterilmiştir.

ğlendirilen hastada başağrısını açıklayacak nörolojik bir patoloji saptanmadı ve lomber ponksiyona gerek duyulmadı. Tedaviye başlandıktan sonraki ilk bir haftada göz bulgularında bir gerileme olmaması dolayısı ile tedaviye 0.1 mg/kg-gün klorambusil eklendi. Bu tedaviyle 2 hafta içinde tüm bulgularda gerileme ve vizyonda artış olduğu belirlendi. 1 ay sonra yapılan muayenesinde tablonun düzelmiş olduğu gözlemlendi. Tedaviye kontrollerde doz ayarlaması yapılarak 1 yıl boyunca devam edildi ve daha sonra kesildi. Üç yıl sonra yapılan son muayenesinde görme keskinliği sağ gözde tashihle 6/10 düzeyinde idi. Arka subkapsüler katarakt gelişmişti ve vitrede inaktif hücre sekeli vardı. Fundusta periferde Dalen - Fuchs nodüllerine ait sekel görünümü izlendi. Sol gözde de aktif üveit bulgusu yoktu.

TARTIŞMA

SO bir gözde üveal dokuyu etkileyen pen-

ran yaralanma sonrasında her iki gözde granülatöz üveit gelişimi olarak tanımlanır. Perforan yaralanma ile SO gelişimi arasındaki süre literatürde ortalama 3 ay olarak belirtilmesine rağmen, 5 gün kadar erken ve 62 yıl kadar geç gelişen olgular bildirilmiştir.^{1, 5} SO'lerin yaklaşık % 65'inin travmatik glob perforasyonuna bağlı iken, % 45'inin intraoküler cerrahi girişim sonrasında ortaya çıktığı belirtilmektedir.⁸ Tekrarlanan cerrahi girişimlerde SO gelişim olasılığı artmaktadır.⁶ SO gelişim olasılığı genel olarak penetran travmalardan sonra % 0.1 - 0.2, cerrahi girişim sonrası 1/7000 - 1/10000 olarak bildirilmektedir.⁴ Vitrektomi sonrasında SO gelişim olasılığı 0.01 olarak bildirilmiştir.¹⁰ Sunulan olgumuzda da, iki kez klasik dekolman ve bir kez vitrektomi ve internal tamponad cerrahisi olmak üzere toplam 3 kez intraoküler cerrahi uygulandıktan sonra SO gelişmiştir.

SO'de granülatöz tipte ön üveit orta-ağır derecede vitreus reaksiyonu, fundusta papil ödemi ve periferde Dalen - Fuchs nodülleri görülebilir. SO'nin tipik bulgusu olan Dalen - Fuchs nodülleri pigment epiteli ile Bruch membranı arasında görülen granülatöz nodüllerdir. FFA'da akut dönemde Dalen - Fuchs nodüllerine uyan bölgelerde multipl subretinal hiperfloresan spotlar ve göllenme izlenir. Sekel döneminde ise Dalen - Fuchs nodülleri pencere defekti gösterirler. İmmunohistopatolojik çalışmalar, SO'de infiltrasyonun başlıca T lenfositlerden oluştuğunu göstermiştir. Dalen - Fuchs nodülleri ise kemik iliği kökenli monositler ve depigmente retina pigment epiteli hücrelerinden oluşur.

SO'nin patofizyolojisinde perforan yaralanmanın iki önemli etkisi olduğu düşünülmektedir. Bunlardan en önemlisi yaralanma ile göz içi dokuların konjunktival lenf yolları ile sistemik dolaşıma drene olarak antijenik uyarım başlatmasıdır. Diğer ise yara kontaminasyonu ile enfeksiyon ajanlarının glob içine ulaşması ve hastalığın gelişimine katkıda bulunmasıdır.^{1, 3, 4} Ayrıca HLA A 11 DR4, DRW 53, genotipinin de SO gelişimi için bir yatkınlık oluşturduğuna inanılmaktadır.^{9, 10}

SO gelişmeden önce yaralanma geçirmiş olan gözün enükleasyonu tek önlemdir. SO başladıktan sonra ilk iki hafta içinde sempatizan gözün enükleasyonu ve beraberinde steroid tedavisinin vizüel prognozu olumlu etkilediği düşünülmektedir.^{1, 4} Tedavide ilk seçenek sistemik kortikosteroiddir. Kortikosteroidlere dirençli ya da intoleransı bulunan olgularda ise klorambüsil azotiopirin gibi immunosupresif ilaçlar kullanılabilir.^{1, 3, 5} Siklosporin A ile de başarılı sonuçlar alındığı belirtilmektedir.⁴ Prognoz inflamasyonun ağırlığına ve uygulanan tedavi şekline göre değişken olabilmekte birlikte, olguların % 65'inde görme keskinliği 20/60 veya daha iyi seviyede kalmaktadır.¹¹ Segonder glokom, katarakt, optik atrofi, band keratopati, retina dekolmanı, subretinal fibrozis ve fitizis bulbi gelişebilmektedir.¹

Sunulan olgumuzda da sistemik steroid tedavisine yanıt alınmadığı için immunosupresif ajanlardan klorambüsil başlanmış ve klinik tablo bu tedavi ile hızla düzelmiştir.

VKH hastalığı ise gözü de etkileyen sistemik enflamatuvar bir hastalıktır.⁵

Granüloz panüveit, eksüdatif retina dekolmanı gözlenir. SO'de tanımlanan Dalen - Fuchs nodüllerine benzer koroid lezyonları da tanımlanmıştır.³ FFA'da erken dönemde retina pigment epiteli düzeyinde multipl kaçak noktaları ve hiperfloresans, daha geç dönemde konfluan kaçak vardır. Diskten sızıntı izlenebilir. Sistemik bulgular tinnitus, işitme bozukluğu, poliozis, vitiligo, baş ağrısı, ense sertliği ve saç dökülmesidir. Etyopatogenezi tam olarak bilinmemekle birlikte HLABW 54, DW 15, DRW 53, DQW 3 antijenleri ile anlamlı ilişki bildirilmiştir. Histopatolojide SO'de olduğu gibi koroid de mononükleer hücre infiltrasyonu vardır. SO'den farklı olarak B hücre ve plazma hücreleri de infiltrasyona katılır.¹

SO ile VKH arasındaki klinik benzerlikler eskiden beri vurgulanmaktadır. SO'nin T hücre aracılı bir immun hastalık olduğu, VKH hastalığının da T hücre aracılı bir immun hastalık olmakla birlikte B hücrelerinin ve plazmositlerin de olaya katıldığını belirtilmektedir.^{1, 2} Bu nedenle SO, VKH hastalığı ve fakoanflaktik üveit B-T hücre aracılı üveitler olarak ayrı bir grupta değerlendirilirler.²

Nadiren SO'li olgularda VKH hastalığını taklit edebilecek sistemik semptomlar da gelişebilir.^{1, 5, 12} Rao ve ark. 1983'te yayınladıkları çalışmada penetran yaralanma ya da intraoküler cerrahi nedeni ile SO gelişmiş olan 100 hastanın 4'ünde VKH hastalığına benzer ekstraoküler semptomlar geliştiğini vurgulamışlardır.⁷ Bu ekstraoküler semptomlar işitme bozukluğu, meningeal irritasyon bulguları, vitiligo ve poliozis olarak belirtilmiştir. Olguların her birinde en az üç bulgu tanımlanmıştır. İşitme bozukluğu bildirilen olgulara odyometrik inceleme yapılmamış, meningeal irritasyon bulguları bulunduğu belirtilmekle birlikte bunların ne gibi semptomlar olduğu bildirilmemiştir. İmmunohistopatolojik çalışma yapılmamış, enükle edilen gözlerin histopatolojik incelemesinde iki hastalık arasındaki farkların verifiye edilemediği belirtilmiştir.

Bizim olgumuzda VKH hastalığında bildirildiği gibi kulak çınlamasının, odyometrik olarak gösterilmiş nörosensöriyel tipte işitme bozukluğunun olması, baş ağrısı ve saç dökülmesinin bulunması ve bu semptomların göz hastalığı ile eş zamanlı olarak başlayıp eş zamanlı olarak gerilemiş olması nedeni ile, VKH hastalığını taklit eden bir SO olgusu olduğunu düşündük.

SONUÇ

Pür oftalmik bir hastalık olarak tanımlanan SO'de, tetik mekanizması farklı olmakla birlikte belki de benzer immünopatolojik süreci izlemesi dolayısı ile VKH hastalığına benzer sistemik semptomlar gelişebileceği düşünülebilir. SO saptanan olguların, sistemik açıdan da dikkatli sorgulanması ve muayenesi halinde VKH hastalığını taklit edebilecek bulguların yakalanabileceğini ve bu tür hastaların enükle edilen gözlerinin detaylı histopatolojik ve immünopatolojik incelemesinin her iki hastalığının etyopatogenezini aydınlatıcı ipuçları verilebileceği kanısındayız.

KAYNAKLAR

- 1- Urgancıoğlu M : Sempatik oftalmi Vogt-Koyanagi-Harada hastalığı. Ret-Vit 1994; 2: 94-8.
- 2- Chan CC : Relationship between sympathetic ophthalmia, phacoanaphylactic endophthalmitis and Vogt-Koyanagi-Harada disease. Ophthalmology 1988; 95: 619-24.

- 3- To KW, Jacobiec FA, Zimmermann LE : Sympathetic ophthalmia. In Principles and Practice of Ophthalmology. W.B Saunders Co. Philadelphia 1994; Vol 1 pp: 496-502.
- 4- Nussenblatt RB, Palestine AG, : Sympathetic Ophthalmia. Uveitis Fundamentals and Clinical Practice; Yearbook Med Pub Inc. Chicago 1989; pp: 257-73.
- 5- Svitra PP, Perry H: Vogt-Koyanagi-Harada (uveome-negitic) syndrome. In Principles and Practice of Ophthalmology. W.B. Saunders Co. Philadelphia 1994; Vol 1 pp: 481-7.
- 6- Goto H, Rao N: Sympathetic ophthalmia and Vogt-Koyanagi-Harada syndrome. Int Ophthalmology Clinics. 1990; 30: 279-84.
- 7- Rao N, Marak GE. Sympathetic Ophthalmia simulating Vogt-Koyanagi-Harada disease: A clinico-pathologic study of four cases. Jpn. J. Ophthalmol. 1983; 27: 506-11.
- 8- Holmes D, Wilson D: Sympathetic ophthalmia. In Shingleton BJ, Hersh PS, Kenyon KR: Eye Trauma The CV Mosby Co. St. Louis 1991; pp: 253-8.
- 9- Reynard M, Shulman IA, Azern SP, Micler DS: Histocompatibility antigens in sympathetic ophthalmia Am J. Ophthalmology 1983; 95: 216-21.
- 10- Davis JL, Mittal KK, Freidlin V, Mellow SR, Optican DC, Palestine AG, Nussenblatt RB: HLA associations and ancestry in Vogt-Koyanagi-Harada and sympathetic ophthalmia. Ophthalmology 1990; 97: 1137-42.
- 11- Gass JDM. Sympathetic ophthalmia following vitrectomy. Am. J. Ophthalmology 1982; 93: 552-8.
- 12- Makley TA, Azar A Sympathetic ophthalmia: a long term follow-up. Arc Ophthalmology 1978; 96: 257-62.