

Endoftalmitide Pars Plana Vitrektomi

Süleyman KAYNAK¹, İsmet DURAK²,
İ. Hakkı BAHAR³, Levent KAZANCI⁴

ÖZET:

Klinik olarak endoftalmi tanısı almış ardışık 24 hastanın 4'üne ışık hissi olmadığı için enükleasyon, 20' sine ise konvansiyonel tedaviye (sistemik, perioküler, topikal tedavi) ek olarak pars plana vitrektomi (PPV) ve intravitreal antibiotik enjeksiyonu yapılmıştır. Endoftalmi 12 olguda (%50) postoperatif, 10 olguda (%42) posttravmatik, 2 olguda (%8) ise keratitin progresyonu sonucu gelişmiştir. 15 olguda vitreus kültürü, 6 olguda ön kamara kültürü alınmıştır. 3 olguda (%20) vitreus kültürü pozitif olarak bulunmuştur. Ön kamara kültürlerinde ise hiç üreme olmamıştır. Kültür negatifliğinin en önemli nedeninin kültür öncesi antibiotik kullanımı olduğu düşünülmüştür. PPV yapılan olguların başlangıç görmeleri sadece 1 olguda 1 metreden parmak sayma (mps), diğerlerinde ise ışık hissi düzeyindeydi. Son görmeler 6 olguda (%30) 3 mps ile 5/10 arasında iken, 12 olguda (%60) görme ışık hissi düzeyinde kalmış, 2 olguda (%10) ise fitizis gelişmiştir. Başlangıç görmeleri düşük olan olgularda bile PPV, olguların %30' unda faydalı görme sağlayabilmiştir. PPV'nin vitreustaki mikroorganizma yükünü ve toksin düzeyini azaltarak, membranların ortadan kalkmasını sağlayarak ve intravitreal antibiotiklerin homojen dağılımını sağlayarak endoftalmi tedavisinin etkinliğini arttırdığına inanıyoruz.

Anahtar kelimeler : Endoftalmi, pars plana vitrektomi, vitreus kültürü

SUMMARY :

PARS PLANA VITRECTOMY in ENDOPHTHALMITIS

24 consecutive cases of endophthalmitis, 12 cases following intraocular surgery (50%), 10 posttraumatic cases (42%) and 2 cases due to progression of keratitis (8%) are reviewed. 4 cases had undergone enucleation because of light perception. Pars plana vitrectomy (PPV) was performed in 20 cases, in addition to conventional

Geliş:9.4.1993

Kabul:21.5.1993

Yazışma: Süleyman Kaynak

Mithatpaşa cad. 225/12 Balçova İzmir

1 Doç.Dr., Dokuz Eylül Ü. T.F. Göz Hast ABD

2 Uz Dr., Dokuz Eylül Ü. T.F. Göz Hast ABD

3 Doç.Dr., Dokuz Eylül Ü. T.F. Mikrobiyoloji ABD

4 Ar Gör.Dr., Dokuz Eylül Ü. T.F. Göz Hast ABD

therapy (systemic, periocular, topical antibiotic) and intravitreal antibiotic injection. Vitreous culture was performed in 15 and anterior chamber culture was performed in 6 cases. Vitreous culture was positive in 3 of 15 (20%) but no positive culture was obtained from anterior chamber samples. Prior antibiotic therapy is thought as the major reason of negative cultures. Preoperative visual acuities were light perception in 19 cases and counting finger at 1 meter in 1 case. Final visual acuities were between 05./10 and 5/10 in 6 cases (30%), light perception in 12 (60%), no light perception in 2 cases (10%). Navigational vision was obtained by PPV in 30% of cases even though patients had very low vision preoperatively. PPV offers several advantages in the treatment of endophthalmitis by removal of microorganisms, toxins and membranes, allowing better distribution of antibiotics in the vitreous. *Ret-vit* 1993; 1: 179-84

Key words: Endophthalmitis, pars plana vitrectomy, vitreous culture

Endoftalmi göz içi dokuların mikroorganizmalar tarafından invazyonu sonucu ortaya çıkan klinik tablodur. Mikrocerrahinin yaygınlaşması, ameliyat sonrası perioküler antibiotik enjeksiyonu ve arka kapsülün sağlam bırakılmasına karşın hala görülebilmekte ve etkili antibiotiklere rağmen çok ciddi görme kaybına neden olabilmektedir.

Endoftalmi, intraoküler cerrahi ve penetran göz yaralanmalarının en çok korkulan komplikasyonlarından birisidir. Göz içi ameliyatlardan sonra %0.086-0.5 oranlarında görülür.^{1,2}

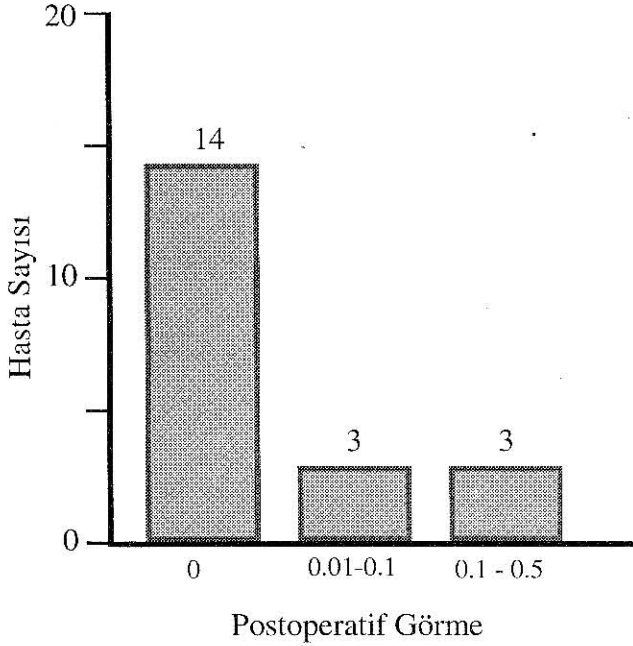
Kültür pozitif endoftalmilerin %63-70'i göz içi ameliyatlarından sonra, %19-22'si travmalardan sonra görülürken, %10-15'i metastatik, %1-3 kadarı ise komşu dokulardan yayılım yoluyla olur.^{3,4}

Endoftalmi çoğunlukla gözün fonksiyonel hatta anatomik kaybıyla sonuçlanır. Endoftalminin konvansiyonel tedavisi sistemik, topikal ve perioküler antibiotik kullanımı şeklindedir. Son yıllarda vitreoretinal cerrahideki gelişmeler endoftalminin prognozunun daha iyi olmasını sağlamaya başlamıştır. Ancak hala vitrektominin tedavideki yerini belirlemek için yapılmış çift kör, randomize bir çalışma bulunmamaktadır. Vitrektominin görünür birçok avantajına karşın endoftalmi tedavisindeki yeri tam olarak belirlenememiştir.

Bu çalışmanın amacı: 1) Endoftalmide etken patojenin belirlenmesindeki problemleri 2) Medikal tedavi yaklaşımlarını 3) Vitrektominin tedavideki yerini tartışmaktır.

GEREÇ ve YÖNTEM

DEÜTF Göz Ana Bilim Dalı'nda klinik olarak endoftalmi tanısı alan ardışık 24 olgu çalışma kapsamına alınmıştır. 24 olgunun 19'u kliniğimize başvurduklarında sistemik ve topikal antibiotik kullanan olgulardı. Bu 19 hastaya ve diğer 5 olgunun 4'üne sistemik, topikal ve perioküler enjeksiyon tarzında gentamisin, tobramisin veya amikasin ile seftriakson veya seftazidim başlandı. Sadece 1 olguda, antibiotik tedavisi acil PPV esnasında kültür alındıktan sonra başlandı. İlk muayenede ışık hissi olmayan 4 göze primer evisserasyon yapıldı. 20 olguya ise tedaviye başlandıktan kısa bir süre sonra PPV yapıldı. PPV yapılmadan önce tüm olgular ultrasonografi ile değerlendirildi. PPV' de klasik üçlü sklerotomi yapıldıktan sonra 15 olguda 21 gauge (g) iğne ile vitreustan 0.1-0.3 ml örnek alındı. On kamara örneği alınan 6 olguda, bu aşamada 27 g iğne ile ön kamaradan 0.1 ml aköz hümmör alındı. Örnekler kanlı, çikolata ve sabouraud besi yerlerine ekim yapılmak üzere hemen mikrobiyoloji laboratuvarına gönderildi. 6 olguda ayrıca örnekten yayma yapıldı. PPV ile tüm vitreus alındıktan sonra göz içine 0.1 mgr gentamisin veya 0.4 mgr amikasin ile 1 mg vankomisin veya 2 mgr seftazidim enjeksiyonu yapıldı. Postoperatif dönemde sistemik topikal ve perioküler enjeksiyonlara devam edildi. PPV ve tıbbi tedavi sonrası yeterli klinik cevap alınamayan 4 hastada intravitreal antibiotik enjeksiyonları ameliyathane şartlarında tekrarlandı. Öykü ve klinik olarak mantar endoftalmisi olasılığı olan 2 hastada, bu tedaviye ek olarak sistemik ve topikal flukanazol verildi. Tedavi ile klinik iyileşme gözlenen hastalara sistemik steroid verildi.



Şekil 1: Postoperatif görmeler

SONUÇLAR

Endoftalmi, hastaların 12'sinde (%50) intraoküler ameliyattan sonra, 10' unda (%42) perforan göz yaralanmasından sonra, 2' sinde (%8) ise keratitin progresyonu sonucunda gelişmişti.

Toplam 24 hastadan, başlangıç muayenesinde ışık hissi olmayan 4' üne (%16.7) hemen enükleasyon yapıldı. 20 hastaya (%83.3) ise PPV yapıldı. Hastalar kliniğimizde ilk muayene edildiklerinde 20 hastadan sadece birinin görmesi 1 mps düzeyinde iken, 19 hastada görme ışık hissi düzeyindeydi. Hastalarda endoftalmiye neden olan olayın başlamasıyla klinik tanı alana kadar geçen süre ortalama 7.2 gündü (1-18 gün). Klinik olarak endoftalmi tanısı aldıktan sonra PPV' ye kadar geçen süre ise ortalama 5.1 gündü (1-9 gün).

Vitreus örneği alınan 15 olgunun 3' ünde (%20) kültürde üreme elde edilirken 12' sinde (%80) üreme sağlanamadı. 3 kültür pozitif olgunun 2' sinde *Pseudomonas aeruginosa*, 1' in de *Stafilococcus epidermis* üredi. 6 ön kamara kültüründen de üreme elde edilemedi. 6 yaymanın ikisinde bakteri görüldü. Bu iki olgu aynı zamanda vitreus kültürlerinde *Pseudomonas* üreyen olgulardı. Hastalar ortalama 5.8 ay (2-17 ay) izlendi.

Postoperatif devrede 3 olguda, 2 mps-0.1 arası görme elde edilirken, 3 olguda 0.1-0.5

arası görme elde edildi. Hastaların tanı aldıkları ilk görmeleriyle postoperatif son görmeleri arasındaki ilişki grafikte gösterilmiştir (Şekil 1). 12 olguda görme ışık hissi düzeyinde kalırken, 1 olguda fitizis gelişti.

TARTIŞMA

Endoftalmi göz ameliyatları ve travmaların en korkulan komplikasyonudur. Göz içi ameliyatlarından sonra % 0.086-0.5 oranında görülür. Travmalardan sonra ise bu oran % 7.4' e kadar çıkabilmektedir.⁵ Endoftalmilerin sonuçlarının genellikle umut kırıcı olması nedeniyle son yıllarda konvansiyonel tedaviden intraoküler antibiotik enjeksiyonu ve vitrektomiye doğru bir eğilim başlamıştır.

Literatürde klinik olarak endoftalmi tanısı alan olguların % 61-80' inde kültürde üreme elde edilirken⁶⁻⁹, çalışmamızda vitreus örneği alınan 15 olgunun ancak 3' ünde (%20) üreme görülmüştür. Literatürde bildirilen oranlar, hastalar antibiotik almadan önce vitreus örneği alınan olgulara aittir. Oysa çalışmamızda biri hariç tüm olgularda vitreus örneği alınmadan önce sistemik, perioküler ve topikal antibiotik kullanılmıştır. Hasanreisoglu ve ark.¹⁰ geç dönem gelen ve daha önce antibiotik tedavisi alan 9 olgunun hiçbirinde kültürde üreme elde edilemediğini bildirmişlerdir. Antibiotik başlamadan vitreus örneği alınması idealdir. Ancak tanı konulduktan sonra ilk birkaç saat içinde vitreustan örnek alınamayacaksa daha fazla gecikmeden tedaviye başlanması önerilmektedir.¹¹ Poliklinik şartlarında pars planadan 25 g iğne ile vitreus örneği alınabileceğini belirtenler varsa da, bu işlemin ameliyathane şartlarında yapılması gerektiği ileri sürülmektedir.¹¹ Çalışmamızda, endoftalmi tanısı alan 24 olgunun 19' u zaten kliniğimize referans edildiğinde antibiotik alan olgulardı. İlk birkaç saat içinde ameliyathane şartlarında örnek alamayacağımız 4 hastada ise tedaviye başlamak zorunda kaldık. Yalnızca 1 hastada vitreus örneği tedaviden önce alınabildi. İlginç olan bu hastanın vitreus ve ön kamara kültürlerinde de üreme olmamasıdır. Kültürde üreme oranının düşük olmasının en önemli nedeninin örnek öncesi antibiotik alınması olduğunu düşünmekteyiz. Ayrıca yeterli miktarda örnek alınmaması, transport yetersizliği, laboratuvar hataları, sonucun prematür olarak negatif rapor edilmesi, kültür pozitif olgu sayısı-

nın az olmasına neden olabilmektedir. Klinik olarak Propionibakterium acnes düşü-nülen olgularda, kültür negatif diyebilmek için, kül-tür ortamının en az 2 hafta bekletilmesi gerek-tiği ileri sürülmektedir.¹²

Endoftalmide etkenin belirlenmesinde en iyi yol, hem vitreustan, hem ön kamaradan örnek elde etmektir. Bode ve ark.¹³ vitreus kültürü pozitif olan olguların ancak %43'ünde aköz hümör kültüründe üreme elde etmişlerdir. Pavan ve ark.⁸ vitreus kültürü pozitif olan 11 olgunun sadece 2'inde ön kamara kül-türünü pozitif bulmuşlardır. Mao ve ark.¹⁴ ise Streptokoklara bağlı endoftalmi olgularının %97'inde vitreus kültürünü pozitif, %50'inde ön kamara kültürünü pozitif, %3'ünde ise vitreus kültürü negatif, fakat ön kamara kültürünü pozitif bulmuşlardır. Foster³ vitreus kültürlerinde üreme olan olguların %36'sında ön kamara kültürlerinde üreme elde edeme-miştir. Bode ve ark.¹³ koagülaz negatif Staf-i-lokoklara bağlı endoftalmilerde vitreus kültürü pozitif olanların %57'inde ön kamara kül-türlerini negatif olarak bulmuşlardır. Yine vitre-ustan yapılan yaymalarda bakteri görülme ola-sılığı, ön kamaradan yapılan yaymalara göre 4 kat fazla bulunmuştur.¹³ Görüldüğü gibi vitre-us kültürleri ön kamara kültürlerine oranla çok daha değerli sonuçlar vermektedir. Çalışma-mızda aköz hümör örneği alınan 6 olgunun hiçbirinde üreme elde edilememiştir. Kültür öncesi yapılan yoğun antibiyotik tedavisi ile muhtemelen ön kamarada oldukça yüksek anti-biyotik düzeyi oluşması nedeniyle, tüm ön ka-mara kültürlerinin negatif çıktığını düşün-mekteyiz. Ancak çok düşük yüzdelerde de olsa vitreus kültürü negatif iken ön kamara kültürü pozitif olgular olduğundan eş zamanlı vitreus ve ön kamara örneklerinin alınması önerilmektedir. Üstelik, son yıllarda ekstra-kapsüler lens ekstraksiyonundan sonra görü-len, Propionibakterium acnes'e bağlı endoftal-milerde ise ön kamaradan, hatta kapsül içinden örnek alınmasının vitreus kültürüne oranla daha değerli olduğu bildirilmiştir.¹²

Epidemiyolojik, etiyolojik ve etken mikro-organizmalar açısından farklılık içermesi, te-davi yaklaşımlarının çok farklı olması nede-niyle, literatürdeki yayınları birbirleriyle karşılaştırmak zorluklar içermektedir. 1970'lere kadar olguların %67 ile %96'sında ancak el hareketleri veya daha az bir görme edilebil-

mekteyken,^{4,15-17} intravitreal antibiyotik enjek-siyonları ile olguların %42-73'ünde 3 mps veya daha iyi görme elde edilebildiği bildiril-miştir.^{4,9,13,17-22}

Konvansiyonel yolla tedavi başarısı büyük oranda etken patojenin virülansına bağlıdır. Akyol ve ark.²³ Stafilokokus epidermidis ile oluşan 6 endoftalmi olgusunun 5'inde konvan-siyonel tedavi ile ortalama 0.4 düzeyinde görme elde ederlerken, virülan organizmalar ile oluşan 4 olgunun ancak birinde görmenin arttığını bildirmişlerdir. O'Day ve ark.²⁴ konvansiyonel tedavi ile Stafilokokus epidermidis'e bağlı endoftalmilerin %78'inde 0.4'ün üzerinde görme elde etmişlerdir. Bode ve ark.¹³ ise konvansiyonel tedavi ile Stafiloko-kus epidermidis'e bağlı endoftalmilerin %55'inde 0.4'ün üzerinde, konvansiyonel tedaviye ek olarak terapötik amaçlı vitrektomi yapılan-ların ise %61'inde 0.3 ve üzeri görme elde etmişlerdir. Heaven ve ark.⁷ endoftalmilerde en iyi prognoz Stafilokokus epidermidis ve Proteus grubu tarafından oluşan ve vitreus gi-rişimi (vitreus tap veya vitrektomi) yapılmayan olgular olduğunu, son görmesi retina dekolmanı ve epiretinal membranlar nedeniyle 0.1'in altında olan iki Stafilokokus epidermi-dis endoftalmisinin 2'sinde de vitreus girişimi yapıldığını belirtmişlerdir.

Virülan organizmalarla oluşan endoftalmi-lerin konvansiyonel yolla tedavisi genellikle başarısızlıkla sonuçlanmaktadır. Bunun nede-ni büyük olasılıkla, konvansiyonel tedavi ile antibiyotiklerin vitreusa yeterli düzeyde geçeme-meleridir. Bu nedenle 1980'lerden sonra int-ravitreal antibiyotik kullanımı yaygınlaşmaya başlamıştır. Gerçi son yıllarda sistemik uygu-lanmasına karşın vitreusa yüksek oranlarda geçen antibiyotikler çıkmış ise de insan vitreu-sunda hala yeterli antibiyotik düzeyinin oluş-tuğu tam olarak gösterilememiştir. Pavan ve Brinser⁸ sistemik antibiyotik nedeniyle psödo-membranöz kolitis gelişen ve bu nedenle sub-total kolektomi yapılmak zorunda kalınan bir olgularından sonra sistemik antibiyotik kulla-nmadan yaptıkları endoftalmi tedavisi ile so-nuçların, sistemik antibiyotik kullanılan çalış-malardan farklı olmadığını, bu nedenle sistemik antibiyotiklerin potansiyel yan etkileri nedeniyle rutin olarak kullanılmaması gerekti-ğini ileri sürmüşlerdir.

Geniş spektrumlu III. kuşak sefalosporin-

lerden kan-beyin bariyerini daha iyi geçebilenlerin sistemik uygulamalarından sonra intraoküler penetrasyonları konusunda ayrıntılı çalışmalar yoktur. Ciprofloksacin' in penetrasyonu oldukça iyidir, ancak *Pseudomonas* ve bazı Streptokoklara karşı etkin değildir.

Antibiotiklerin vitreusa yeterince geçemesinin en önemli nedeni kan-retina bariyeridir. Koroid-retina kompleksindeki antibiotik konsantrasyonunun vitreustakinden 1000 kat fazla olduğu belirtilmektedir.²⁵ Enflamasyon varlığında kan-retina bariyerinin bozulmasına bağlı vitreustaki antibiotik konsantrasyonu artmaktaysa da, minimum inhibitör konsantrasyonu düzeylerine ulaşabildiği şüphelidir. Barza ve ark.²⁶ çeşitli nedenlerle PPV yapılacak hastalara, preoperatif subkonjunktival seftriakson, seftazidim veya vankomisin enjeksiyonu yapmışlar ve daha sonra vitreustaki ilaç düzeylerini ölçmüşler ve her üç ilaçta vitreusa penetrasyonunun çok düşük olduğunu göstermişlerdir. Intravitreal antibiotik kullanımıyla ise kan-retina bariyeri direk olarak geçildiğinden vitreusta oldukça yüksek antibiotik düzeyine ulaşılabilir.

Günümüzde en yaygın olarak kullanılan intravitreal antibiotik gentamisinidir. Retina için güvenli dozlar tam olarak bilinmemektedir. Tavşanlarda 200 µgr ile retina pigment epitel (RPE) hücrelerindeki lipozomlarda değişiklik, 400 µgr ile RPE organel harabiyeti ve fotoreseptör dış katlarında kayıp, 800 µgr ile retinanın tüm katlarında harabiyet oluştuğu görülmüştür.²⁷ Conway ve ark.²⁸ 1000 µgr ile sinir fibrilleri tabakasında şişme, ganglion hücre nekrozu oluştuğunu bildirmişlerdir. Brown ve ark.²⁹ ise maymunlarda 10.000 µgr ile 5. dakikada retinada yaygın hemorajiler oluştuğunu bildirmişlerdir. Snider ve ark.³⁰ gentamisinin içinde olan prezervatifler (metilparaben, propilparaben, sodyumbisülfid ve ededate disodyum) veya solüsyonun pH'ının (pH=3-5) gentamisinin toksik etkisini arttırabileceğini ileri sürmüşlerdir. Oysa D'Amico ve ark.³¹ preservatiflerin muhtemelen toksik etkilerinin olmadığını belirtmişlerdir. Amikasin ve vankomisin standart preparatlarında oldukça asit ilaçlar olmalarına karşın, intravitreal enjeksiyon için sulandırıldıklarında zayıf asit oldukları ve vitreusun kendi tampon sistemleriyle kolaylıkla nötralize edilebilecekleri bildirilmektedir.³²

Aminoglikozidlerin güvenlik aralıklarının dar olması nedeniyle, bazı yazarlar aminoglikozidler yerine intravitreal olarak III. kuşak sefalosporinlerin kullanımını önermektedirler.^{33,34} Ancak III. kuşak sefalosporinler bazı Gram (+) kok ve Gram (-) basillere karşı yeterli bakterisid etki sağlayamamaktadırlar. En çok önerilen intravitreal antibiotikler 0.1 mgr Gentamisin (0.1 ml) veya 0.4 mgr Amikasin (0.1 ml) ile 1mg Vankomisin (0.1ml) dir. Şüphesiz kültür pozitif olgularda antibiotik duyarlılık sonuçlarına göre uygun antibiotik kullanılması gerekmektedir.

1978' de Eichenbaum ve ark.³⁵ PPV yaptıkları 6 endoftalmi olgusunun hepsinde de 0.3 ve üzeri görme elde etmişlerdir. Örgen ve ark.³⁶ PPV yaptıkları 5 olgunun 4' ünde belirgin görme artışı sağlamışlardır. Ficker ve ark.⁶ özellikle virülen organizmalara bağlı endoftalmilerde vitrektominin ilk tedavi yöntemi olması gerektiğini ileri sürmüşlerdir. Stern ve ark.⁹ kültür pozitif olgularda en iyi yöntemin intraoküler antibiotik ve/veya vitrektomi olduğunu belirtmişlerdir. Irvine ve ark.³⁷ *Pseudomonas aeruginosa* endoftalmitisi olan 12 olgudan sadece acil PPV yapılan 1 olguda görme elde etmişler, diğer 11 gözü kaybetmişlerdir. Heaven ve ark.⁷ ise vitrektomiye ancak vitreus reaksiyonu çok belirgin ise kullanılmasını, aksi takdirde vitrektomiden kaçınılmasını önermişlerdir. Hasanreisoglu ve ark.¹⁰ endoftalmilerde geç dönemde PPV ile oldukça başarılı sonuçlar bildirmişlerdir. Çalışmamızda 6/20 (%30) olguda faydalı bir görme elde edilmiştir. Çalışmamızdaki olgular literatürdekilerle karşılaştırıldığında oldukça geç gelen ve başlangıçtaki görmesi çoğunlukla ışık hissi düzeyinde olan olgulardır. Yakınmalardan 3 gün sonra kliniğimize gönderilen ve kültürde *P. aeruginosa* üreyen bir olguda tedavi sonrası 0.1 görme elde edilebilmesi vitrektomi açısından cesaret vericidir.

Görüldüğü gibi vitrektominin endoftalmi tedavisinde yeri tartışmalıdır. Vitrektomi yapılanlarda son görmelerin daha kötü olduğunu bildiren çalışmalar da vardır.^{3,18,20-22} Ancak literatürde şimdiye kadar yapılmış çift-kör, randomize bir çalışma yoktur. Erken dönem vitrektomi yapılan olgular, genellikle başlangıçta görmeleri düşük olan, fazla umut beklenmeyen çok ciddi olgular olmaktadır. Bu nedenle bunları düşük virülanslı bakterilerle

oluşan ve konvansiyonel tedaviye cevap veren endoftalmilerle karşılaştırmak yanıltıcı olur. ABD' de başlatılan intraoküler antibiyotik ve vitrektominin endoftalmi tedavisindeki yerini belirlemeye yönelik çok merkezli çift-kör, randomize çalışmanın sonuçlarının ancak 1994 yılında elde edilebileceği bildirilmektedir.³⁸ Zaten oldukça nadir görülen endoftalmilerde değişik tedavi yöntemlerini karşılaştıracak bir çalışmada istatistik yapılabilmesi için tek bir merkezdeki hasta sayısı yetersiz kalacağından çok merkezli çalışma yapılması zorunlu olmaktadır.

Vitrektominin teorik olarak birçok avantajı vardır.

KAYNAKLAR:

1. Michels GR: Vitreous Surgery C.V. Mosby Co. St Louis 1981, p: 209-367.
2. Hasanreisöglü B, Akbatur H, Akata F, Or M, Önel M, Bilgihan K: 1279 olguda vitrektomi geç sonuçları. 25. Ulusal Türk Oftalmoloji Kongresi 1-7 Eylül 1991 İstanbul, Cilt 3, s:14-16.
3. Peyman GA, Schulman JA: Intravitreal surgery. Appleton-Century-Crafts, East Norwalk 1986, p:207-37.
4. Aaberg TM, Abrams GW: Changing indications and techniques for vitrectomy in management of complications of diabetic retinopathy. Ophthalmology 1987; 94:775-9
5. Novak MA, Rice TA, Michels RG, Auer C: Vitreous hemorrhage after vitrectomy for diabetic retinopathy. Ophthalmology 1984; 91: 1485-9.
6. Schachat AP, Oyakawa RT, Michels RG, Rice TA: Complications of vitreous surgery for diabetic retinopathy. II. Postoperative complications. Ophthalmology 1983; 90:522-30
7. Rice TA, Michels RG: Long term anatomic and functional results of vitrectomy for diabetic retinopathy complications. Am J Ophthalmol 1980; 90:297-303
8. Blankenship G, Machemer R: The lens and pars plana vitrectomy for diabetic retinopathy complications. Arch Ophthalmol 1979; 97: 1263-7.
9. Peyman GA, Raichand M, Huamonte FU: Vitrectomy in 125 eyes with diabetic vitreous haemorrhage. Br J Ophthalmol 1976; 60 :725-5.
10. Aaberg TM: Clinical results in vitrectomy for diabetic tractional retinal detachment. Am J Ophthalmol 1979; 88 : 246-53.
11. Joondeph B, Blankenship G: Hemostatic effects of air versus fluid in diabetic vitrectomy. Ophthalmology 1989; 96:1701-7
12. Andrew JP, Brooks W, William LH, Robert CR : Procoagulant Effects of Intraocular Sodium Hyaluronate After Phacic Diabetic Vitrectomy. Ophthalmology 1989; 96: 1491-94.
13. Pandolfi M, Hedner U: The effect of sodium hyaluronate and sodium chondroitin sulfate on the coagulation system in vitro . Ophthalmology 1984; 91:864-6.
14. Packer A, Folk JC, Weingeist TA, Goldsmith JC: Procoagulant effects of intraocular sodium hyaluronate. Am J Ophthalmology 1985; 100 : 479-80
15. Folk JC, Packer AJ, Weingeist TA, Howcroft MJ: Sodium hyaluronate in closed vitrectomy. Ophthalmic Surg 1986 ; 17 : 299-306.
16. David FW, George AW, Arthur H, William FM, Gary WA, Thomas MA : Results of Vitrectomy for Diabetic Traction Retinal Detachments Using the En Block Excision Technique. Ophthalmology 1989; 96: 752-758.
17. The Diabetic Retinopathy Vitrectomy Study Research Group. Early Vitrectomy for Severe PDR in Eyes With Useful Vision: Ophthalmology 1981; 95:1321-1334 .
18. Menchini U, Azzolini C, Camesasca FL, Brancato R: Combined vitrectomy, cataract extraction, and posterior chamber intraocular lens implantation in diabetic patients. Ophthalmic Surg. 1991; 22 : 69-73 .
19. Blankenship G W, Flynn H W, Kokame GT: Posterior chamber intraocular lens insertion during pars plana lensectomy and vitrectomy for complications of proliferative diabetic retinopathy. Am J Ophthalmol 1989; 108:1-5
20. Benson WE, Brown GC, Tasman W, Mc Namara JA: Extracapsular cataract extraction, posterior chamber lens insertion, and pars plana vitrectomy in one operation. Ophthalmology 1990; 97:918-21